ZT TECHNIK

Lebendige Basis – Gestaltung natürlich wirkender Totalprothesen

ZTM Gerd Weber und ZTin Nadine Ketelsen aus Norderstedt haben sich unter anderem auf hochwertige Totalprothetik spezialisiert. Ihr nachfolgender Beitrag zeigt die Herstellung einer Totalversorgung, deren anspruchsvolle ästhetische Gestaltung sich unauffällig in die Mundsituation integriert.

Abb. 1: Optisch unzulänglich und nicht funktionell – Die Patientin litt darunter, dass ihre Prothese während des Essens und beim Sprechen herunterfiel. Mit den optischen Nachteilen hatte sie sich abgefunden.

Abb. 2: Die Extension der definitiven Abformung reicht bis in den Bereich der beweglichen Schleimhaut und formt die A-Linie mit ab. Der dorsale Abschlussrand wird als Ventilrand erstellt und mit Bite-Compound abgedämmt.

Die Totalprothetik gehört zu den anspruchsvollen Disziplinen der Zahntechnik. Dennoch fristet sie in vielen Dentallaboren eher ein Nischendasein. Das mag unter anderem vielleicht auch daran liegen, dass ein verhältnismäßig hoher Aufwand erforderlich ist, bis der Patient mit seiner neuen Restauration versorgt ist; denn wo eine leere Mundhöhle und das Fehlen sämtlicher Zähne einen Vergleich von Zahnlänge, -breite, -form und -stellung nicht mehr zulässt, sind Teamwork und präzise Vorarbeiten ausschlaggebend für ein zufriedenstellendes Ergebnis.

Abb. 3: Die Funktionsmodelle werden mit einer Wachsplatte hohlgelegt. Die Bohrungen dienen als Stopps und verhindern, dass später die Bissschablonen mit Abformmasse absinken.

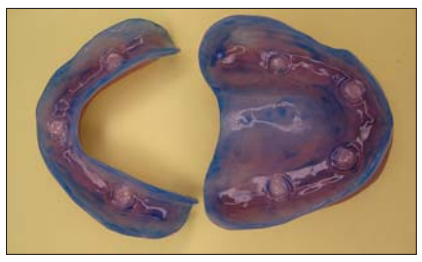

Abb. 5: Für gute Verbindung – Von basal her wird Abdruckkleber in die Schablonen eingebracht.

Abb. 6: Für perfekten Sitz – Die Schablonen werden auf dem Modell mit Coltex Medium unterfüttert.

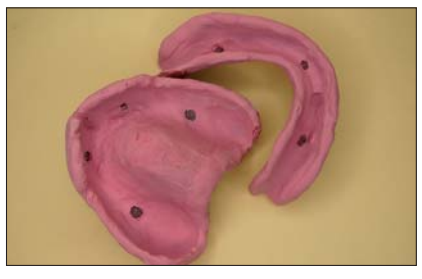

Abb. 7: Von basal erkennt man die Stopps.

„Der Appetit kommt beim Essen“, heißt es. Erst wenn man weiß, wie etwas schmeckt, weiß man auch, ob man mehr davon haben möchte. Ähnlich ist es mit allem, was wir begehren, denn erst wenn wir über Informationen verfügen, die es uns erlauben, Dinge reell miteinander zu vergleichen, können wir auch unseren eigenen Anspruch definieren.

Im vorgestellten Fall besuchte eine etwa sechzigjährige Patientin die Zahnarztpraxis. Sie litt darunter, dass ihre Prothese während des Essens und beim Sprechen herunterfiel und dadurch einen erheblichen Teil ihrer geplanten Funktion nicht erfüllte. Im Laufe ihres Lebens hatte die Patientin bereits mehrere andere Totalprothesen besessen, die optisch noch schlechter waren als die, die sie zurzeit trug. So war im Verlauf vieler Jahre ihre Erinnerung an den Zustand verblasst, als ihre Kiefer noch bezahnt waren. Mit den optisch unzulänglichen Versorgungen hatte sie sich arrangiert und fand ihre derzeitige Versorgung in optischer Hinsicht nicht schlecht (Abb. 1). Als der Behandler sie über die technischen und ästhetischen Möglichkeiten und die dadurch zu erwartenden entscheidenden Verbesserungen aufklärte, hat sie aber dennoch den Unterschied erkannt und eingestanden, dass sie die Chance zur funktionellen und ästhetischen Verbesserung toll finden würde. Das stimmige Konzept des Behandlers und seiner fachgerechten Unterstützung durch den Zahntechniker überzeugte sie, sodass sie einer Neuanfertigung zustimmte.



Die Rehabilitation des Zahnlosen mit Totalprothesen 129

PROTHESENMESSBLATT

Name des Patienten: [redacted] Datum: 20.11.07

Nasenbasisbreite: 73 mm

Verlauf der Nasenbasis gerade: konkav: X konvex:

Nasenverlauf: rechts: links: [illegible]

Abstand papilla incisiva - Schneidekante 11 ist: 14,7 mm 11 soll: 13,0 mm

Abstand Kieferkammitte - Fissur 16 ist: 9 mm 26 ist: 9 mm Fissur 16 soll: 10 mm 26 soll: 10 mm

Zahnbogen Abstand 16-26 innen: 39 mm außen: 56 mm

Sagittaler Abstand papilla incisiva - OK Front ist: 9 mm soll: 9 mm

Sagittaler Abstand Kieferkammitte - UK Front ist: 5 mm soll: 5 mm

Abstand Kieferkammitte - Schneidekante 41 ist: 12 mm 41 soll: 12 mm

Abstand Kieferkammitte - Fissur 36 ist: 8 mm 46 ist: 8 mm Fissur 36 soll: 9 mm 46 soll: 9 mm

Zahnbogen Abstand 36-46 innen: 39 mm außen: 56 mm

Bißhöhe alte Prothese: pap. inz. OK - Kieferkammitte UK ist: 21 mm soll: 22 mm

Schlotterkamm OK regio: UK regio:

Farbe OK Front: A2 UK Front A2 Seite

Form OK Front: UK Front Seite

Zahnbogen OK UK

Abb. 4: Nichts dem Zufall überlassen – In ein Prothetik-Protokoll wird die Länge, der sagittale Abstand und die 0-Ebene der Patientin eingetragen.

Weg zur präzisen Bissregistrierung

Zu deren Beginn wurden mit Schreinemakers-Abformlöffeln Abdrücke nach Professor Gutowski genommen. Diese Erstabformungen gießt man aus, um auf den Modellen Löffel für die Funktionsabformungen zu fertigen. Dabei wird auf Löffelgriffe verzichtet und stattdessen auf Wälle zurückgegriffen. Die Extension der definitiven Abformung sollte gezielt bis in den Bereich der beweglichen Schleimhaut reichen und unbedingt die A-Linie mit abformen. Der äußere Abschlussrand stellt einen Ventilrand dar, der dorsal mit Bite-Compound abgedämmt wird (Abb. 2). Danach werden die Funktionsmodelle hergestellt und mit einer Wachsplatte versehen, die der Hohllegung für Abdruckmasse dient, welche man für die Bissschablone mit Abformmasse unterfüttert (Abb. 3). In die Wachsplatte schneidet man Löcher, die als Stopps dienen und verhindern, dass die Bissschablonen absinken. All diese Maßnahmen haben nur zum Ziel, dass die Bisslage korrekt bestimmt werden kann und der Prothesenrand der späteren Prothese dicht abschließt, ohne dass die Prothese bei funktionellen Bewegungen in ihrem Sitz beeinträchtigt wird. So sorgt man durch zielgerichtete Vorarbeit schon im Vorfeld dafür, dass man bei den späteren Prothesen einen guten Saugeffekt – auch im Unterkiefer – erreicht.

Anhand eines Prothetik-Protokolls (Abb. 4) werden Bissschablonen gefertigt und von basal her mit Abdruckkleber bearbeitet (Abb. 5). Die so vorbereiteten Schablonen werden zwecks eindeutiger Positionierung im Mund auf dem Modell mit Coltex Medium unterfüttert (Abb. 6). Fertig ausgehärtet und vom Modell abgenommen zeigen sich basal die Stopps (Abb. 7).

Anschließend werden auf die Schablonen auf Basis der vorhandenen Prothesen Wälle aufgebracht und gegebenenfalls korrigiert. Die Wälle sollen bereits bei der Anprobe die Lippenfülle der Patientin betonen. Daneben überprüft man mit ihnen die Länge der Frontzähne, deren Neigung und Kauebene.

Im Artikulator zeigt sich, dass der Oberkieferwall bereits den Zahnbogen wiedergibt, und der Unterkieferwall dachförmig gestaltet ist.

Diese Ausformung gemäß der Zahnstellung und möglichen Bisshöhe anhand des Protokolls macht Seitwärtsbewegung noch möglich.

Die solchermaßen saugenden Schablonenbasen besitzen eine überprüfbare Funktion und haben für den Behandler den großen Vorteil, dass sie während der Bissnahme nicht mehr herunterfallen. Mit ihnen wird vorab in situ überprüft, dass der Patient durch den späteren Zahnersatz keine phonetischen Defizite hat. Ihre Relation zueinander wird im Mund mit Bite-Compound reproduzierbar fixiert (Abb. 8).

Über einen Gesichtsbogen wird die arbiträre Registrierung des Oberkiefers in einen Artikulator eingesetzt und anschließend der Unterkiefer in zentrischer Position fixiert und ebenfalls einartikuliert. Markierungen der Gesichtsmitte und der Positionen der Eckzähne an der Bissschablone geben dem Zahntechniker wichtige Informationen. Die Anzeichnung der Lachlinie fehlt hier leider (Abb. 9).

Für die Aufstellung wurden Zähne passender Größe und Farbe ausgesucht. Anschließend wird aus dem Kunststoffwall der Oberkiefer-Bissschablone die Position von 21 und 22 ausgeschliffen und die ausgewählten Prothesenzähne in Wachs aufgestellt (Abb. 10). Länge und Neigung des Walles informieren den aufstellenden Zahntechniker über die Länge und Neigung der Aufstellung. Ob die Zähne verschachtelt aufgestellt werden sollen – oder eher nicht – sollte rechtzeitig vorher in einem persönlichen Gespräch mit dem Patienten geklärt worden sein. Hier haben sich Fotos – gegebenenfalls auch von nahen Verwandten – bewährt, die die ursprüngliche Situation zeigen. Im Gespräch kann man ermitteln, ob es vielleicht etwas gibt, was der Patient unbedingt verändert haben möchte.

Nach und nach wird die OK-Aufstellung ergänzt und anschließend die Unterkiefer-Front dagegen aufgestellt (Abb.11). Vorteil dieser Aufstellmethode ist die einfache Orientierung am verbleibenden Wall. Nachteilig ist, dass die Bissschablonen durch das Ausschleifen unwiederbringlich verloren gehen.

Die Interdentalräume werden mit Wachs zugeschwämmt und die Übergänge zur Abformmasse geglättet. Abbildung 12 zeigen die verschwämmte Verzahnung von dorsal.

Abb. 12: Ansicht von dorsal.

Abb. 13 und 14: Anschließend wird die Wachsbasis ausmodelliert.

Abb. 15: Während der Einprobe musste nur der Lippenverlauf und die Zahnhälse ein wenig korrigiert werden.

Abb. 16: Die Zahnhälse sollten weiter hinein gestellt werden, um der alten Prothese zu ähneln.

Abb. 8: Die Relation der Schablonen zueinander wird mit Bite-Compound fixiert.

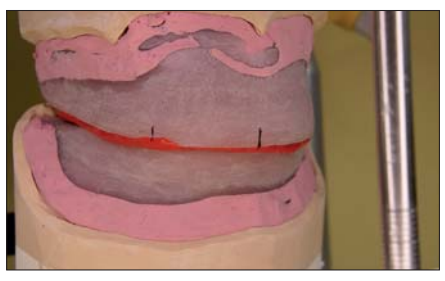

Abb. 9: Über einen Gesichtsbogen wird die arbiträre Registrierung in einen Artikulator eingesetzt. Der Unterkiefer wird in zentrischer Position fixiert und einartikuliert. Markierungen an der Bissschablone geben dem Zahntechniker wichtige Informationen.

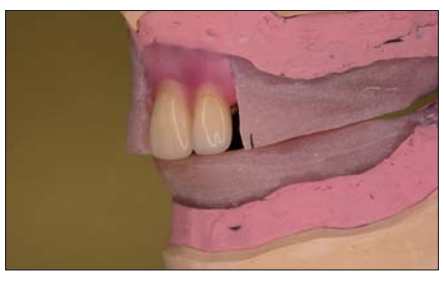

Abb. 10: Zum Aufstellen der Prothesenzähne wird aus dem Kunststoffwall jeweils ein Stück ausgeschliffen. Der Verlauf des Walles informiert über Länge und Neigung der Aufstellung.

Abb. 11: Anschließend wird die Unterkiefer-Front aufgestellt.

Fortsetzung auf Seite 16 ZT