

Die Behandlung eines Alveolarknochendefektes

Das folgende Fallbeispiel soll aufzeigen, wie schwierig und aufwändig es ist, ein ästhetisch befriedigendes Ergebnis zu erzielen, wenn infolge einer verspäteten Extraktion eines parodontal geschädigten Zahnes der Alveolarknochen in umfänglichem Ausmaß verloren gegangen ist.

► Dr. Karl-Ludwig Ackermann, Dr. Axel Kirsch, ZA Rainer Nagel, ZTM Gerhard Neuendorff

Die Diagnostik vor der Zahnextraktion wies nur einen periapikalen Defekt auf. Es war beabsichtigt, den Zahn zu extrahieren und durch ein Sofortimplantat mit einer provisorischen Krone zu ersetzen. Nach Extraktion und Sondierung der Alveole zeigte sich, dass ein kombiniert vertikal-transversaler Knochenverlust sowohl vestibulär als auch auf der Palatalseite der Alveole eingetreten war (Abb. 1 und 2). Eine Sofortimplantation war deshalb nicht mehr möglich. Folgerichtig wurde der Therapieentscheid geändert und die Patientin zunächst mit einem provisorischen Zahnersatz – eine tiefgezogene Folie mit eingearbeitetem Pontic-Zwischenglied, das die Weichteilränder und die Papillen stützte – versorgt. Der Behandlungsplan wurde dahingehend

geändert, dass zunächst das verloren gegangene Knochenangebot kompensiert, die Weichteile konturiert und so eine alveoläre Rekonstruktion der verloren gegangenen Struktureinheiten ermöglicht werden sollte. Zur Augmentation kann in diesen Fällen ausschließlich autologer Knochen Verwendung finden. Wichtig dabei ist, dass zunächst eine vollständige Epithelisation der Extraktionswunde stattfindet. Darüber hinaus müssen grundsätzlich zwei wesentliche Probleme erkannt und in die therapeutischen Überlegungen einbezogen werden:

1. Wo kann eine ausreichende Menge kortiko-spongiösen Knochens entnommen werden, um einen derart umfangreichen Knochendefekt aufzubauen?
2. Wie muss das Weichteilmanagement ausgelegt werden, um den eingebrachten autologen Knochen vollständig abzudecken und spannungsfrei sowie speicheldicht zu vernähen, damit eine primäre Wundheilung und eine perfekte Einheilung der Augmentate garantiert werden kann?

Deshalb ist es wichtig, vor der Augmentation eine mindestens drei- bis viermonatige Abheilphase post extractionem einzuplanen, damit für die späteren augmentativen Maßnahmen ein ideales Umfeld geschaffen wird.

Zum Zeitpunkt der Operation muss das strategische Vorgehen erneut überdacht

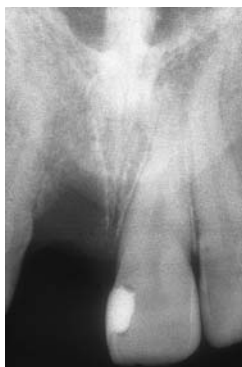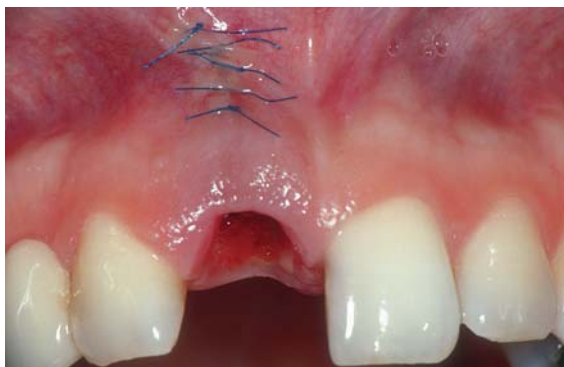


Abb. 1: Zustand nach Zahnextraktion 11 vor Eingliederung des ersten Provisoriums. – Abb. 2: Einzelröntgenaufnahme nach Zahnextraktion.