

Festigkeit und Frakturverhalten des adhäsiven Verbundes

# Schmelzhaftung von Total- und Self Etch-Adhäsiven

Im Rahmen der modernen, minimalinvasiven Zahnerhaltungskunde werden heutzutage für restaurative Therapiemaßnahmen am häufigsten adhäsiv-befestigte Komposit- oder Keramikrestorationen angefertigt. Die steigende Nachfrage nach Schmelz- und Dentinadhäsiven führte zu vielen Weiterentwicklungen bestehender Produkte und zur Genesis neuer, in der Anwendung wesentlich vereinfachter Haftsyste-me. Diese sich ständig vergrößernde Produktpalette an Adhäsiven macht es jedoch dem praktizierenden Zahnarzt immer schwerer, das für die klinische Anwendung beste Produkt auszuwählen. Selbststän-dende Adhäsive haben gegenüber den nach der Total Etch-Technik zu verarbeitenden Adhäsiven für den Anwender den Vorteil, dass eine gesonderte Phosphorsäureätzung von Zahnschmelz und Dentin entfällt. Somit kann Zeit eingespart werden und darüber hinaus wird das Risiko eines schlechten Haftverbundes aufgrund von Fehlern während anwendungssensitiver Verarbeitungsschritte (z.B. Trocknungsgrad der angeätzten Dentinoberfläche vor Adhäsivapplikation) reduziert.

OA Dr. Jan Müller, Anne Wenzel, Prof. Dr. Andrej M. Kielbassa/Berlin

■ **Die vorliegende** Untersuchung befasste sich deshalb mit der Fragestellung, ob die modernen selbststän-denden 1-Flaschen-Adhäsive neben den, die Verarbeitung be-treffenden Erleichterungen, in der Lage sind, einen mit den Total Etch-Adhäsiven vergleichbaren Haftverbund zu gesundem Zahnschmelz zu realisieren.

## Materialien und Methoden

Im Rahmen der vorliegenden Studie wurde die Haftung von vier selbststän-denden und nicht selbststän-denden Adhäsiven auf gesundem Zahnschmelz untersucht.

Die intakten und frakturierten Schmelz-Adhäsiv-Komposit-Verbundzonen wurden mithilfe des konfokalen Laser-Raster-Mikroskops (TCS NT, Leica, Heidelberg, Deutschland) untersucht. Hierbei wurden die Tiefen der Ätzmuster und die Penetra-tionstiefen der Adhäsive in die oberfläch-lichen Schmelzporositäten sowie das Frakturverhalten ermittelt.

Die Bukkal- und Lingualflächen des Zahnschmelzes von 30 kariesfreien Mola-ren wurden plan geschliffen (#600 Korn-größe) und poliert (#4000). Die beiden

präparierten Schmelzoberflächen blieben vor der Adhäsivapplikation entweder un-behandelt (bei Anwendung der selbststän-denden Adhäsive Adper Prompt L-Pop




Abb. 1a

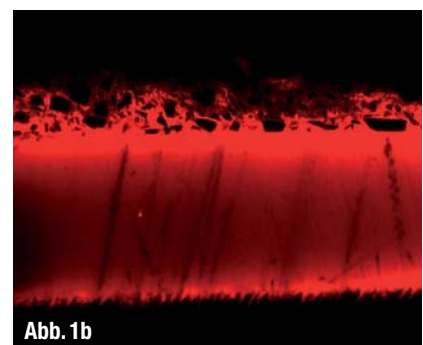


Abb. 1b

▲ **Abb. 1:** Eine konfokal-laser-raster-mikroskopische Aufnahme von einer Schmelz-Komposit-Verbundzone, wobei die gesunde Schmelzoberfläche mit dem Adhäsiv Excite (1a) oder Solobond M (1b) behandelt wurde (nach gesonderter Ätzung mit Phosphorsäure [37%ig, 60 s]). Deutlich zu erkennen sind die durch den Ätzzvorgang oberflächlich demineralisierten und vom Adhäsiv penetrierten inter-prismatischen (sägezahnartig erscheinenden) Schmelzbereiche (rot). Der darunterliegende, gesunde, nicht demineralisierte Zahnschmelz erschien annähernd schwarz, die Adhäsivschicht oberhalb der Schmelzoberfläche hingegen leuchtend rot. Der über der Adhäsivschicht befindliche Komposit erschien dunkelrot, die enthaltenen Füllstoffe schwarz.