

Dr. Karin Habersack



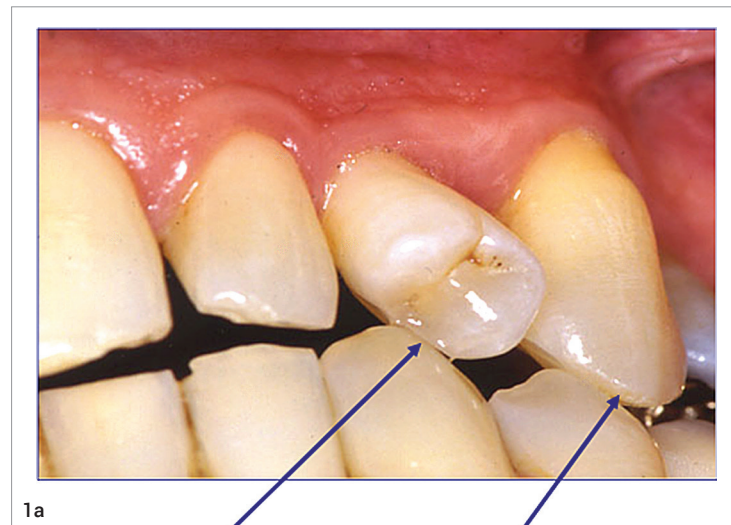
Prof. Dr. Asbjørn Hasund



Okklusale Abweichungen – Wie kompensiert die Natur?

Ein Beitrag von Dr. Karin Habersack und Prof. dr. odont. Asbjørn Hasund (†).

Bei Transpositionen, ebenso wie bei Aplasien im Frontzahnbereich, ist eine störungsfreie Kaufunktion bei ansprechender Ästhetik das Ziel der kieferorthopädischen Behandlung. Wenn es gilt, solche okklusalen Abweichungen bzw. Defizite einzuordnen, stehen Okklusionskonzepte und die Frage nach einer Nonextraktions- oder einer Extraktionstherapie im Fokus.



1a

Okklusionskonzepte

Die funktionellen Determinanten des Kauorgans wurden von Gnathologen oftmals mit der Forderung nach einer Eckzahnführung bei dynamischer Okklusion bestimmt. Gerade der Eckzahn mit seiner hohen Wertigkeit soll dabei immer an seiner strategisch wichtigen Stelle

diese Aufgabe übernehmen. Literaturrecherchen^{1,2} belegen ein Umdenken mit differenzierterer Akzeptanz okklusaler Konzepte von der Front-Eckzahn-Führung über Gruppenführung bis hin zu bilateral balancierter Okklusion. Dabei lassen Untersuchungen die Spannbreite der beteiligten zahnmedizinischen und medizinischen Fachrichtungen erkennen.

Es wird zur Prävalenz verschiedener Okklusionskonzepte in der Bevölkerung, zu parodontalen Schäden, zur CMD-Symptomatik sowie zu nichtkariösen Zahnhalsläsionen durch Überbelastung geforscht. Dabei zeigt sich, dass jedes Konzept in der Natur vorkommt und mit Einschränkungen seine Berechtigung findet. Eine reine Eckzahnführung wird jedoch bei größeren prothetischen Restaurationen weiterhin empfohlen.

Für Kieferorthopäden war aufgrund des morphologischen Spektrums in unserer Population bereits in den 1970er-Jahren die Gruppenführung eine geläufige Alternative. So übernehmen z. B. bei einer offenen Kieferbasenrelation natürlicherweise Gruppenkontakte die Führung bei Laterotrusionsbewegungen.^{3,4} Funktionelle Kriterien wie Bruxismus und alterungsbedingte Veränderungen werden berücksichtigt.⁵

Im Folgenden wird ein von der Natur kompensiertes okklusales Defizit vorgestellt und diskutiert.

Klinisches Fallbeispiel 1:

Transposition 23/24 (Abb. 1a–m)

Herr S., 40 Jahre alt, stellte 1985 seinen Sohn zur kieferorthopädischen Untersuchung und Beratung vor. Bei der Anamneseerhebung berichtete der Vater, der nie eine kieferorthopädische Behandlung hatte, dass er sein eigenes Dentitionsproblem „zum Glück nicht vererbt habe“. Es zeigte sich bei ihm eine Transposition der Zähne 23/24. Dieser Befund ist zwar generell selten, jedoch sind die Zähne Eckzahn/Prämolar unter den Transpositionen in dieser Variante am häufigsten anzutreffen.⁶ Die Befragung nach Kaufunktionsstörungen, CMD-Symptomen oder Schmerzen wurde von Herrn S. verneint. Auffällig war der Oberlippenbart, der als Camouflage einer ästhetischen Beeinträchtigung dienen konnte. Die Belastung bei den Laterotrusionsbewegungen erfolgte durch Gruppenkontakte auf den durch Pfeile markierten Zahnflächen. Der Zahn 24 hatte sich, extrem nach distal rotiert, mit bukkaler Kronenkipfung eingestellt.

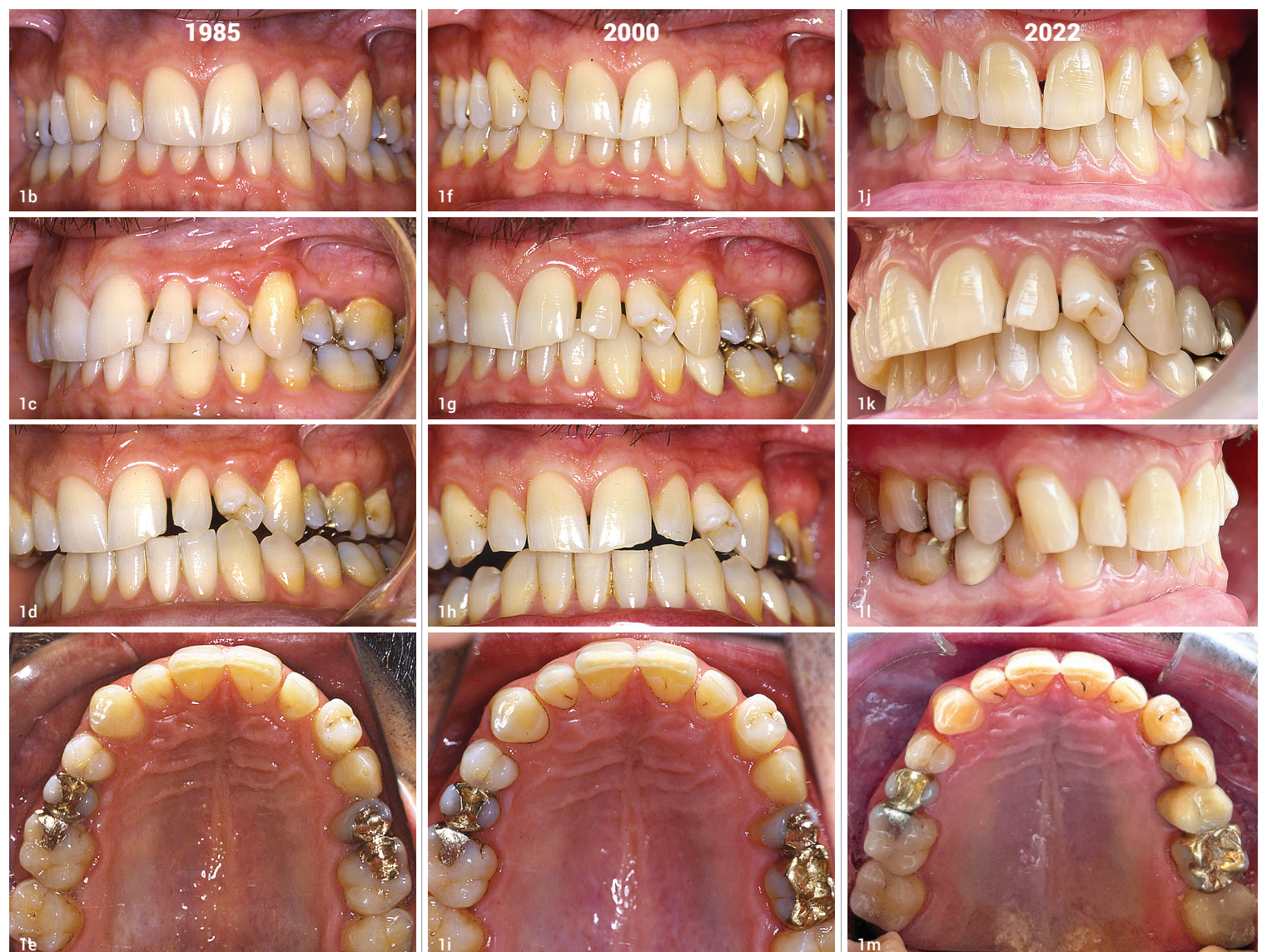

Abb. 1a–m: Transposition 23/24: Führungsflächen 24/23 mit Antagonisten bei Laterotrusion nach links (a). Intraoraler Befund 1985 (b–e): Frontalansicht (b), Ansicht links in Okklusion (c), Ansicht bei Laterotrusion nach links (d), Aufsicht Oberkiefer (e). Intraoraler Befund 2000 (f–i): Frontalansicht (f), Ansicht links in Okklusion (g), Ansicht bei Laterotrusion nach links (h), Aufsicht Oberkiefer (i). Intraoraler Befund 2022 (j–m): Frontalansicht (j), Ansicht links in Okklusion (k), Ansicht rechts in Okklusion (l), Aufsicht Oberkiefer (m).

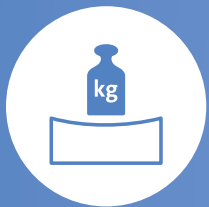Zendura[®]

Clear Aligner & Retainer Material

Jetzt bei Straumann!



Erprobte **Rissbeständigkeit** durch spezielle Materialrezeptur mit hoher Widerstandsfähigkeit*



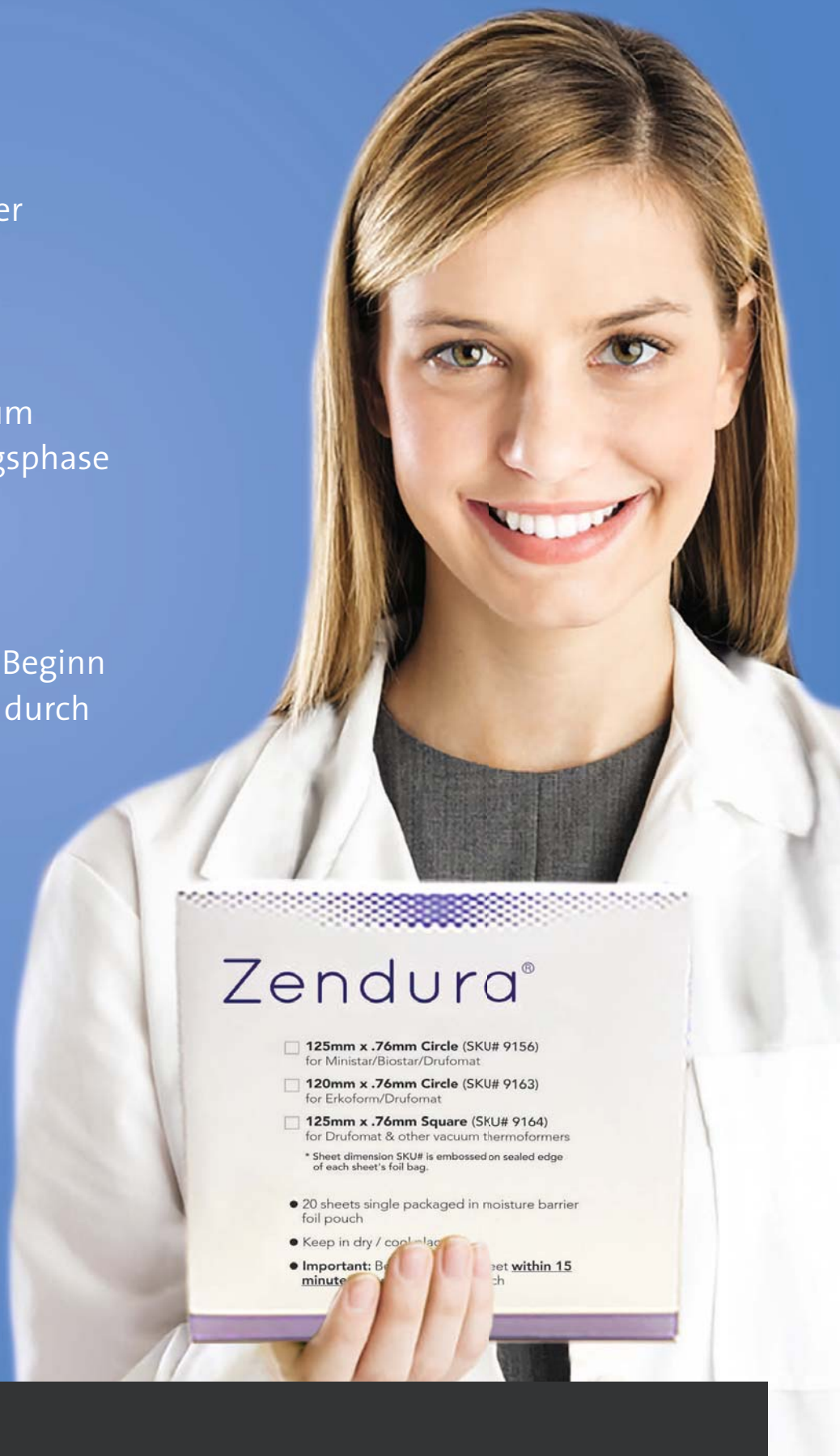Geprüfter **Belastungswiderstand**, um Verformungen in jeder Behandlungsphase zu widerstehen*



Getestete **Verfärbungsresistenz** zu Beginn wie auch am Ende der Behandlung durch eine hohe Farbstabilität*



Unübersehbare **Klarheit** für eine „kristalline Klarheit“ in der Mundhöhle



Zendura[®]

- 125mm x .76mm Circle (SKU# 9156) for Ministar/Biostar/Druformat
 - 120mm x .76mm Circle (SKU# 9163) for Erkoform/Druformat
 - 125mm x .76mm Square (SKU# 9164) for Druformat & other vacuum thermoformers
- * Sheet dimension SKU# is embossed on sealed edge of each sheet's foil bag.
- 20 sheets single packaged in moisture barrier foil pouch
 - Keep in dry / cool place
 - Important: Before use, heat sheet within 15 minutes

*mehr Informationen zu den Quellen unter straumanngroup.de/zendura

Jetzt bestellen auf
straumanngroup.de/zendura

straumanngroup

Abb. 2a–l: Transposition 13/14: Anfangsbefunde (a–c): OPT (a), extraorale Ansicht (b), intraorale Ansicht (c). OPT während der Überwachung des Zahnwechsels (d), OPT vor Behandlungsende (e), Bildausschnitt mit 14/13 in Transposition (f), Bildausschnitt mit 23/24 in Normokklusion (g), Frontalansicht bei Protrusion (h), Ansicht bei Laterotrusion nach rechts (i), Ansicht bei Laterotrusion nach links (j), Schlussbefund extraoraler Bildausschnitt mit Fokus auf Lachlinie (k), Schlussbefund intraorale Frontalansicht (l).

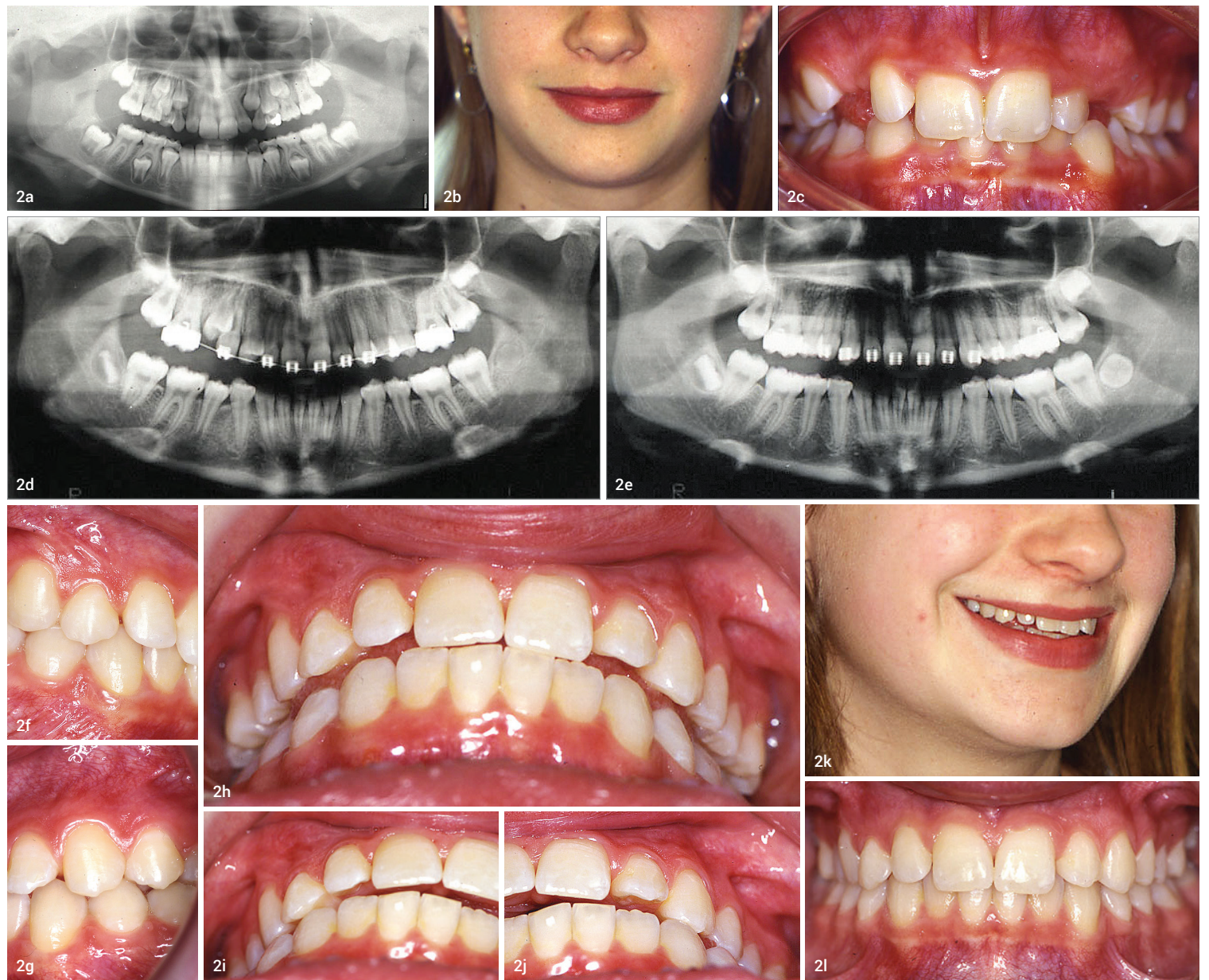
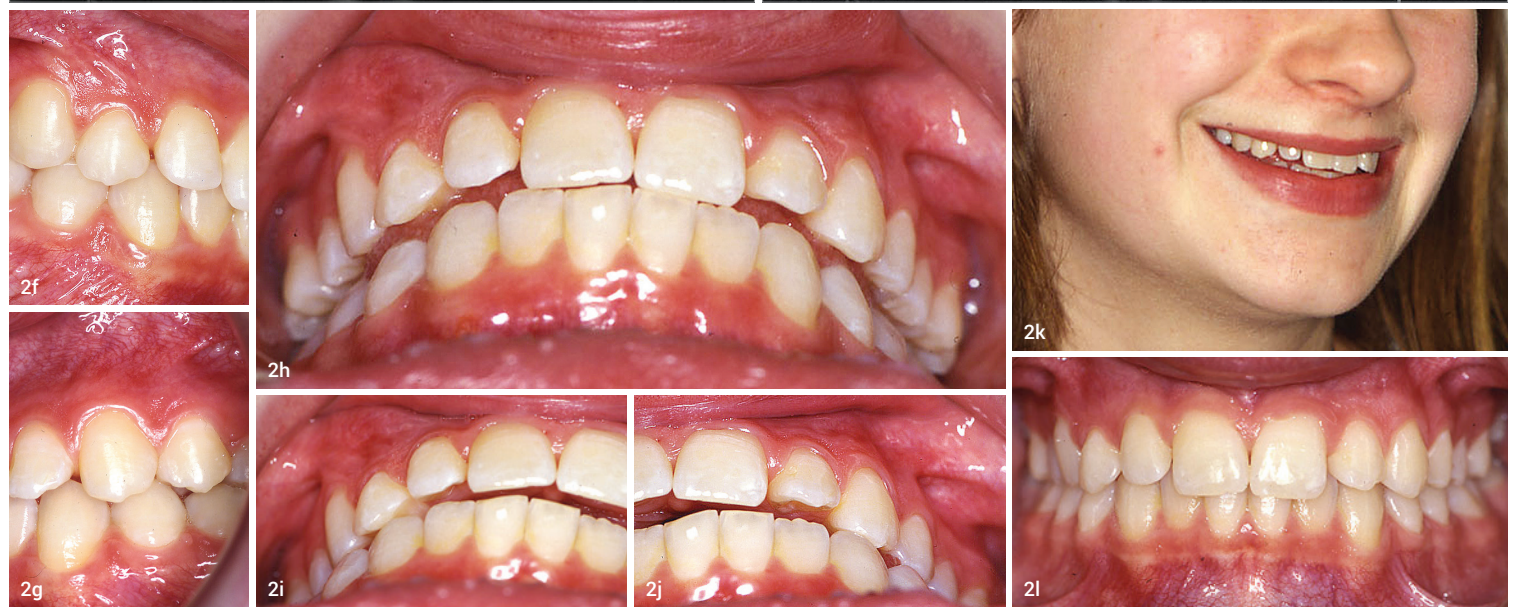
Abb. 3a–i: Aplasie 12/22, Lückenöffnung: extraoraler Anfangsbefund, Lückenbildung in der OK-Front (a), extraoraler Schlussbefund nach Implant- und Kronenversorgung 12/22 (b), FRS belegt Indikation für Lückenöffnung (c), intraoraler Anfangsbefund, Frontalansicht (d), intraoraler Schlussbefund, Frontalansicht (e), Anfangsbefund Oberkieferansicht (f), Zwischenbefund Oberkieferansicht mit Klebebrücke als Zwischenretention (g), Schlussbefund Oberkieferansicht mit definitiver prothetischer Versorgung 12/22 (h), OPT-Ausschnitt nach Insertion von Implantaten regio 12/22 (i).



Nach Ablauf von 15 Jahren ergab sich im Jahr 2000 die Möglichkeit einer erneuten Untersuchung. Der mittlerweile 55-jährige Herr S. bestätigte, in jeder Hinsicht ungestört von dem vorliegenden Befund zu sein. Alle Fotos zeigen trotz der verstrichenen Zeit klinisch keine Veränderung. Zahn 23 weist trotz des fehlenden palatinalen Höckers keine Elongation auf.

Herr S. konnte weitere 22 Jahre später, nun 77 Jahre alt, im Juli 2022 wieder untersucht werden. Zahn 25 wurde zwischenzeitlich mit einer Krone versorgt. Moderate Abrasionen sind erkennbar, insbesondere an Zahn 13. Kaufunktionsstörungen liegen nicht vor. Herr S. legt Wert auf eine regelmäßige Mundhygiene und geht mindestens einmal, meist

zweimal jährlich zur Individualprophylaxe. Klinisch ist ein stabiler Befund über einen Zeitraum von 37 Jahren belegt. An dieser Stelle danken wir Herrn S. herzlich für die erneute Möglichkeit zur Dokumentation und für die Erlaubnis zur Veröffentlichung. Beim Vergleich der intraoralen Befunde drängen sich Fragen bzw.

Gedanken auf: Welche Bedeutung hat die individuelle Position eines Zahns innerhalb des Zahnbogens? Die Beobachtung, wie die Natur im Falle einer Transposition die Funktion im Kauorgan gewährleistet, ist aufschlussreich. Der Zahn 24 steht nach distal rotiert mit nach labial gekippter Krone im Zahnbogen und bietet zusammen mit Zahn 23 har-

ANZEIGE

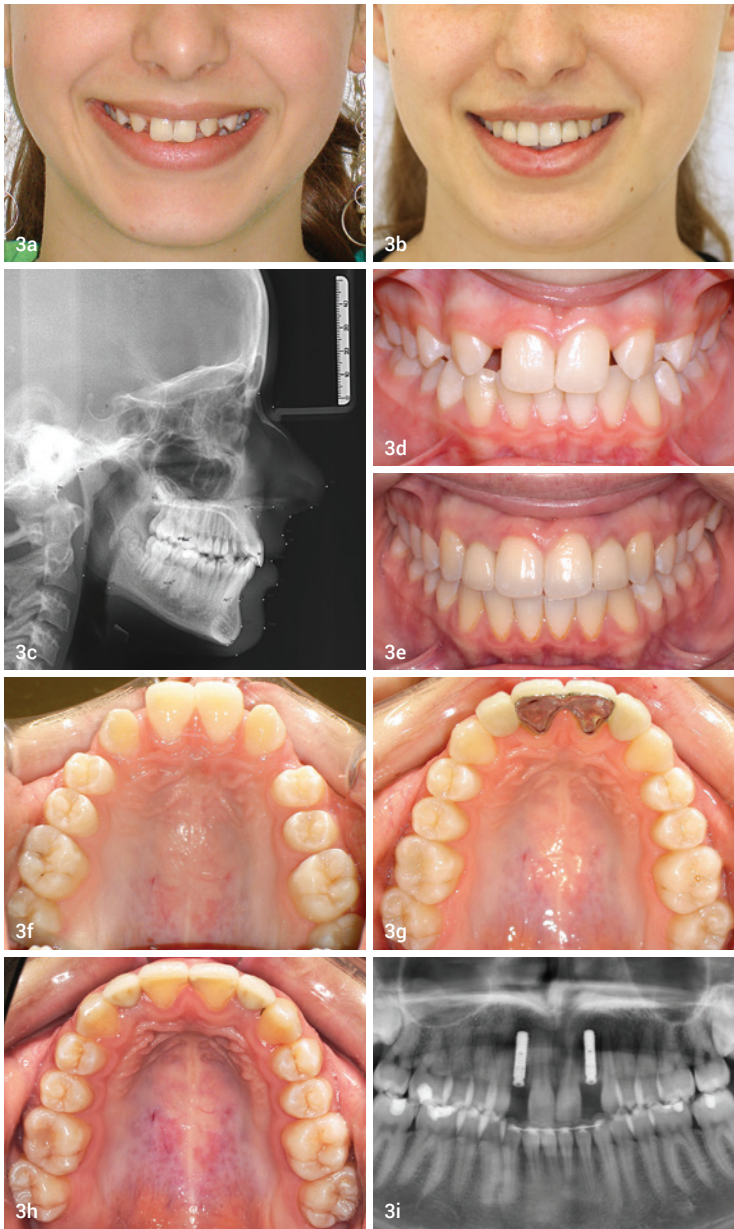

Diagnostik
Planung
Beratung
Dokumentation

2D/3D




Infos zu Funktionsumfang und Schulungsangeboten unter www.onyxceph.com



monische Führungsflächen für die Antagonisten an. Aus solchen Überlegungen heraus ist es nicht nur wichtig, genau zu wissen, welcher Zahn an welcher Stelle in der Zahnreihe steht, sondern vielmehr, welche angepassten funktionellen Führungsflächen zur Verfügung stehen.

Umsetzung der Erkenntnisse in einer Kasuistik:

Klinisches Fallbeispiel 2: Transposition 13/14 (Abb. 2a–I)

Eine sich anbahnende Transposition der Zähne 13/14 wurde bei der zehn Jahre alten Patientin am OPT erkannt. Es wurde entschieden, zunächst den Zahndurchbruch zu überwachen und dann erst das Ausformen der Zahnbögen entsprechend der Dentitionsentwicklung durchzuführen. Die spätere umfassende Diagnostik zeigte folgenden Befund in Kurzform: FRS-Analyse:^{8,9} orthognather Gesichtstyp mit vertikal und sagittal neutraler Basenrelation; achsengerechte Frontzahnstellung; am Kiefermodell gute Platzverhältnisse. Überlegungen, die Transposition umzustellen, wurden verworfen, da, erkennbar am OPT, sowohl Kronen- wie Wurzelpositionen transpositioniert standen. Demnach wurden die Zähne 13/14 so eingestellt, dass an beiden Zähnen Führungsflächen zur Verfügung stehen, Zahn 14 wurde am palatinalen Höcker eingeschliffen. Dieser Prämolare, jetzt an Eckzahnposition, erhielt das Bracket für Zahn 44

(nicht gedreht, nur hochgezogen) mit +14° Torque/2° Artistik. Für den Eckzahn, jetzt an Position des ersten Prämolaren, wurde das Bracket für Zahn 43 mit 0° Torque/5° Artistik gewählt. Form, Farbe, Unterschied von Kronenlänge und Breite des Eckzahns sowie des Prämolaren spielen im Hinblick auf die rot-weiße Ästhetik eine Rolle.¹⁰ Ein „gummy smile“ ist für die Sichtbarkeit der Abweichung ungünstiger als eine tiefere Lachlinie, wie sie unsere Patientin zeigt.

Lückenöffnung oder Lückenschluss bei Aplasien?

Bei Nichtanlagen eines oder beider oberer seitlicher Schneidezähne kann sich die kieferorthopädische Behandlungsplanung komplex gestalten, obwohl ein effizientes apparatives Spektrum die Lösung praktisch aller technischen Aufgaben ermöglicht. Entscheidend ist jedoch die jeweilige Summationsdiagnostik im Hinblick auf Morphologie, Wachstum, Zahnstellungsanalyse, Funktion und Ästhetik. In Grenzbereichen, in denen sowohl Lückenöffnung als auch Lückenschluss in Betracht kommen, gilt es, Vor- und Nachteile abzuwägen, wobei der Patientenwunsch hier von großer Bedeutung, ja sogar ausschlaggebend ist. Bei der Aufklärung muss über die jeweils unterschiedlich lange Behandlungsdauer informiert werden. Lückenöffnung kann nicht selten



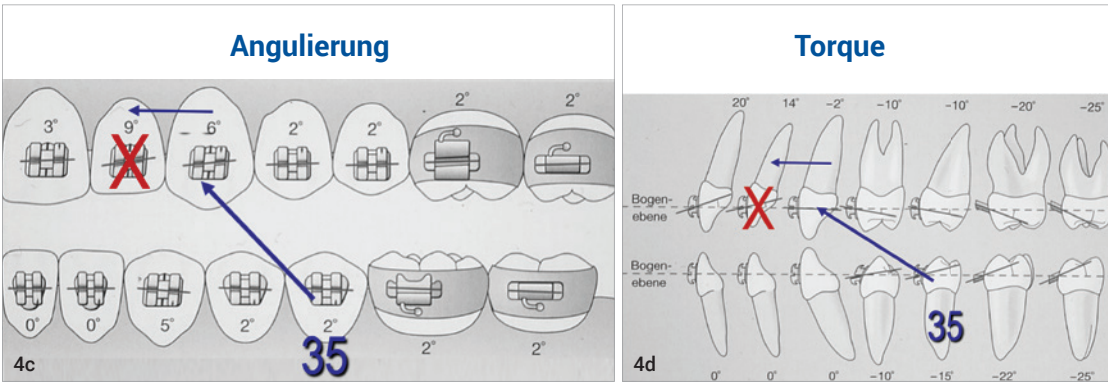
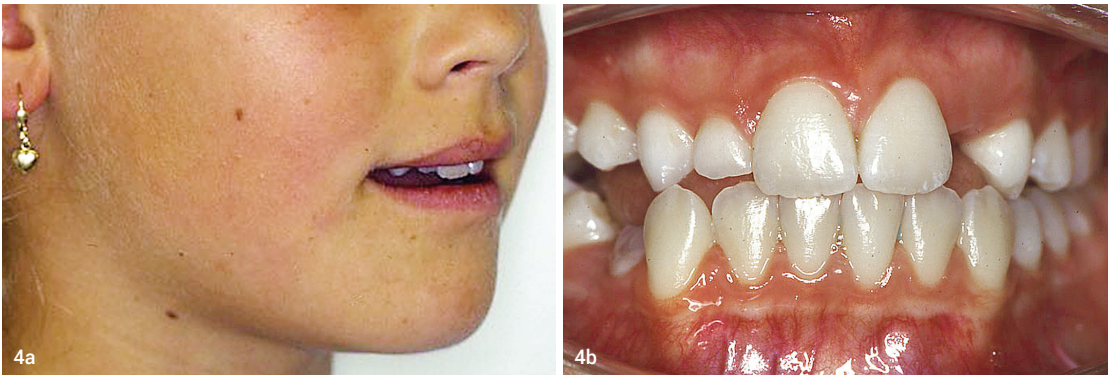Intelligente Überwachung
Mehr Effizienz für Ihre Praxis durch die Fernüberwachung von festsitzenden und herausnehmbaren Apparaturen

Compliance-Probleme mit den Gummiringen? Schlechte Mundhygiene? Notfälle mit abgelösten Brackets? **Dann ist DentalMonitoring ein Muss für Ihre Patienten.**

 **DentalMonitoring**
 dental-monitoring.com

DentalMonitoring, SmileMate und Vision sind Produkte, die von Dental Monitoring SAS unter dem Markennamen DentalMind für Health Care Professional (HCP) entwickelt und hergestellt werden. Sie werden auch von Patienten unter der obligatorischen Aufsicht von Health Care Professional (HCP) verwendet. DentalMonitoring und SmileMate wurden entwickelt, um HCP bei der Fernüberwachung intraoraler Situationen zu unterstützen (und kieferorthopädische Behandlungen für DentalMonitoring zu überwachen). Wenden Sie sich vor der Verwendung an Ihren HCP und/oder die Gebrauchsanweisung. Das DentalMonitoring-Produkt ist ein Medizinprodukt (nur in Europa), das als solches registriert ist und das CE-Zeichen trägt. Die Bildsimulationen werden mit Hilfe künstlicher Intelligenz erzeugt, sie sind nicht vertraglich bindend und können von den endgültigen Ergebnissen der Behandlung des Patienten abweichen. Die Verfügbarkeit der Produkte, die Ansprüche und der Zulassungsstatus können sich je nach den örtlichen Vorschriften von Land zu Land unterscheiden. Wenden Sie sich für weitere Informationen an Ihren lokalen Vertreter.





zweiseitige kieferorthopädische Maßnahmen erfordern, zuerst im Jugendalter und erneut nach Wachstumsende vor der definitiven prothetischen Versorgung. Implantate zeigen häufig wachstumsbedingt bzw. altersbedingt vertikale „Verkürzungen“ und sollten daher nicht zu früh, sondern möglichst erst im dritten Lebensjahrzehnt inseriert werden.¹¹ Der Patient wird über die Art der Zwischenretention, die zu erwartenden Kosten für die erneute Behandlung und für Implantate oder anderen prothetischen Ersatz aufgeklärt. Meist jedoch besteht keine Wahl, da die Diagnostik klar die Indikation für den einen oder den anderen Weg vorgibt.

neutrale, sagittal moderat distale Basenrelation, Aplasie der Zähne 12/22, Lückenbildung in der Oberkieferfront, Mesialwanderung der OK-Seitenzahnreihen, ausgewogene Platzbilanz.

Entsprechend wurde eine Lückenöffnung mit Straight-Wire-Technik bei durchgehender Verankerung der Oberkiefermolaren mittels Transpalatinalbogen geplant und durchgeführt. Mit 15 Jahren konnte eine Klebebrücke als Zwischenretention angefertigt werden, mit 20 Jahren folgten Implantate, fünf Monate später die Suprakonstruktion. (Mit freundlicher Genehmigung von Dr. med. dent. Anita Karoglan, Fachärztin für Kieferorthopädie.)

Klinisches Fallbeispiel 3: Lückenöffnung (Abb. 3a-i)

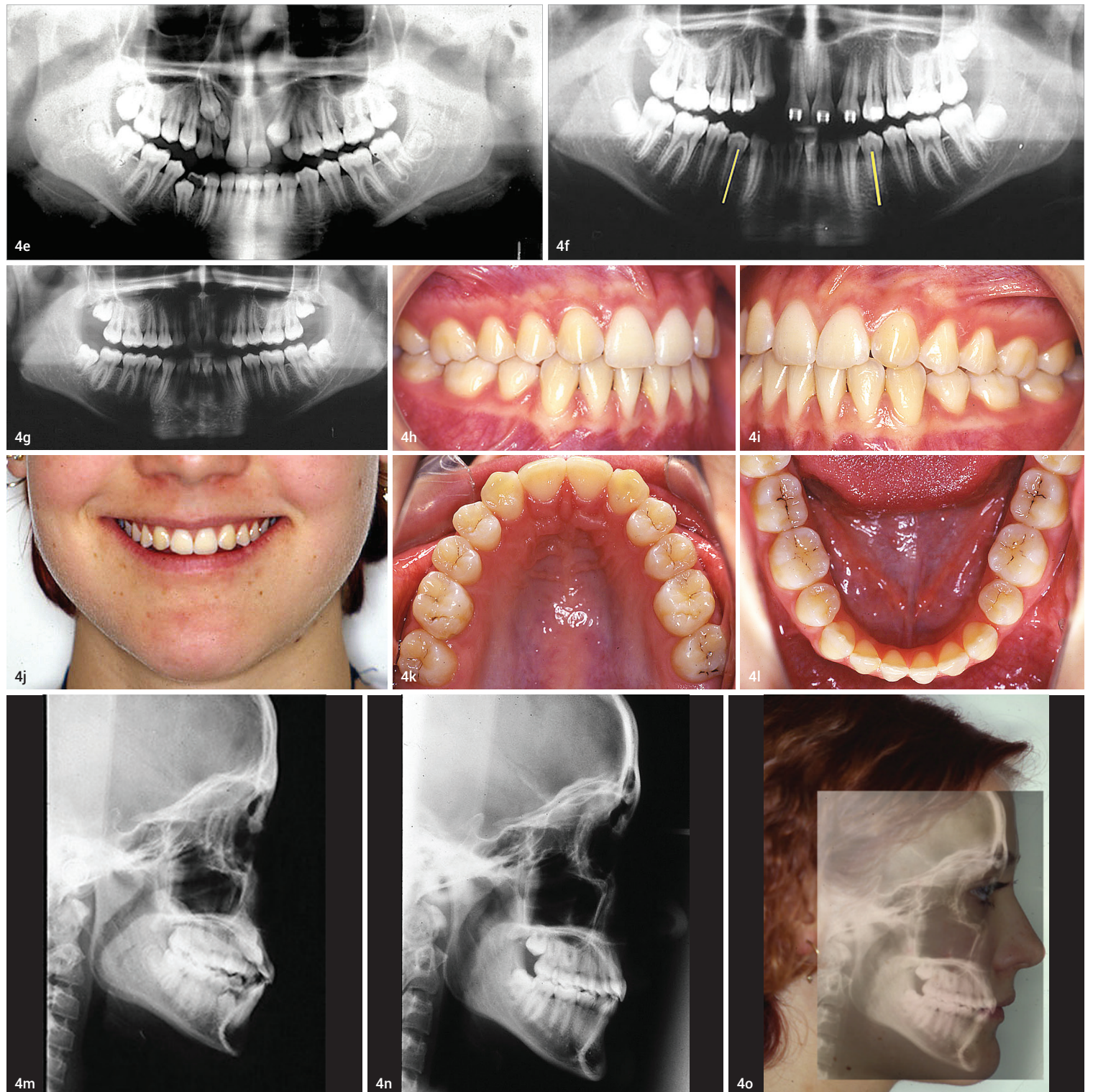
Bei der 13 Jahre alten Patientin zeigt die Diagnostik in Kurzform: orthognather Gesichtstyp, vertikal

Klinisches Fallbeispiel 4: Lückenschluss (Abb. 4a-o)

Die zehnjährige Patientin wurde vom Hauszahnarzt überwiesen, dem eine atypische Dentitionsentwick-

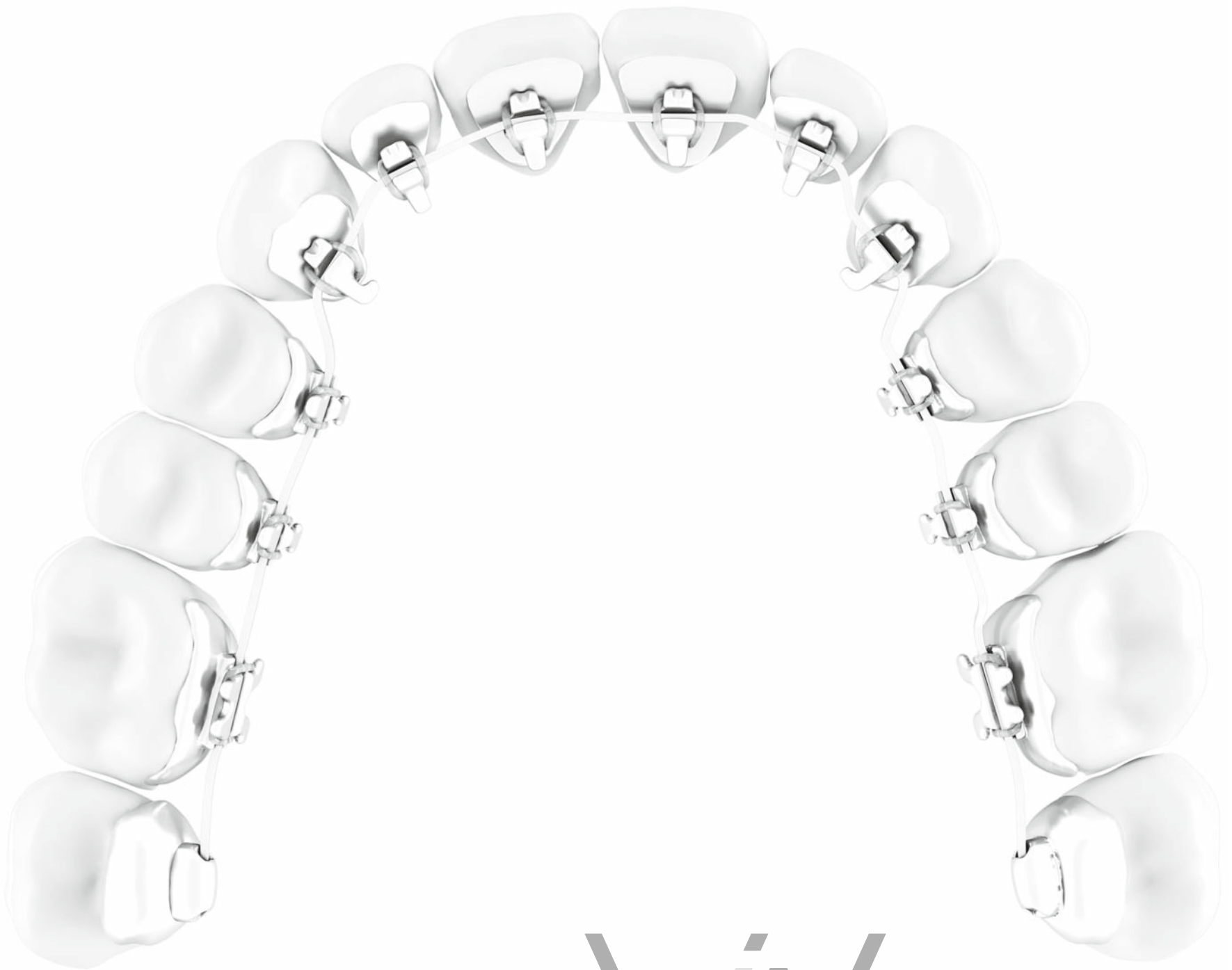„Die Natur liefert Vorgaben, die ein individuelles Optimum für das Kauorgan ermöglichen. Dabei bleiben die Morphologie mit allen Aspekten sowie die Funktion bestimmende Grundlage für die Behandlungsplanung.“

Abb. 4a-o: Hypoplasie 12 (Ex), Aplasie 22, Lückenschluss: Anfangsbefund extraorale Schräglateralansicht, leicht geöffnete Lippen (a), Anfangsbefund, intraorale Frontalansicht (b), Sonderklebung, Angulationswerte (c), Sonderklebung, Torquewerte (d), Anfangsbefund OPT (e), Zwischenbefund OPT (f), Schlussbefund OPT (g), Schlussbefund Ansicht intraoral rechts (h), Schlussbefund intraoral Ansicht links (i), Schlussbefund extraoraler Bildausschnitt, harmonische Lachlinie (j), Schlussbefund Oberkieferaufsicht (k), Schlussbefund Unterkieferaufsicht (l), Anfangs-Fernröntgenseitenbild (m), Schluss-Fernröntgenseitenbild (n), harmonisches Profil bei Überlagerung von Hart- und Weichgewebe (o).



HIDDEN CHAMPION

Bestleistung für Ihr schönstes Lächeln



move to **WIN**

www.lingualsystems.de

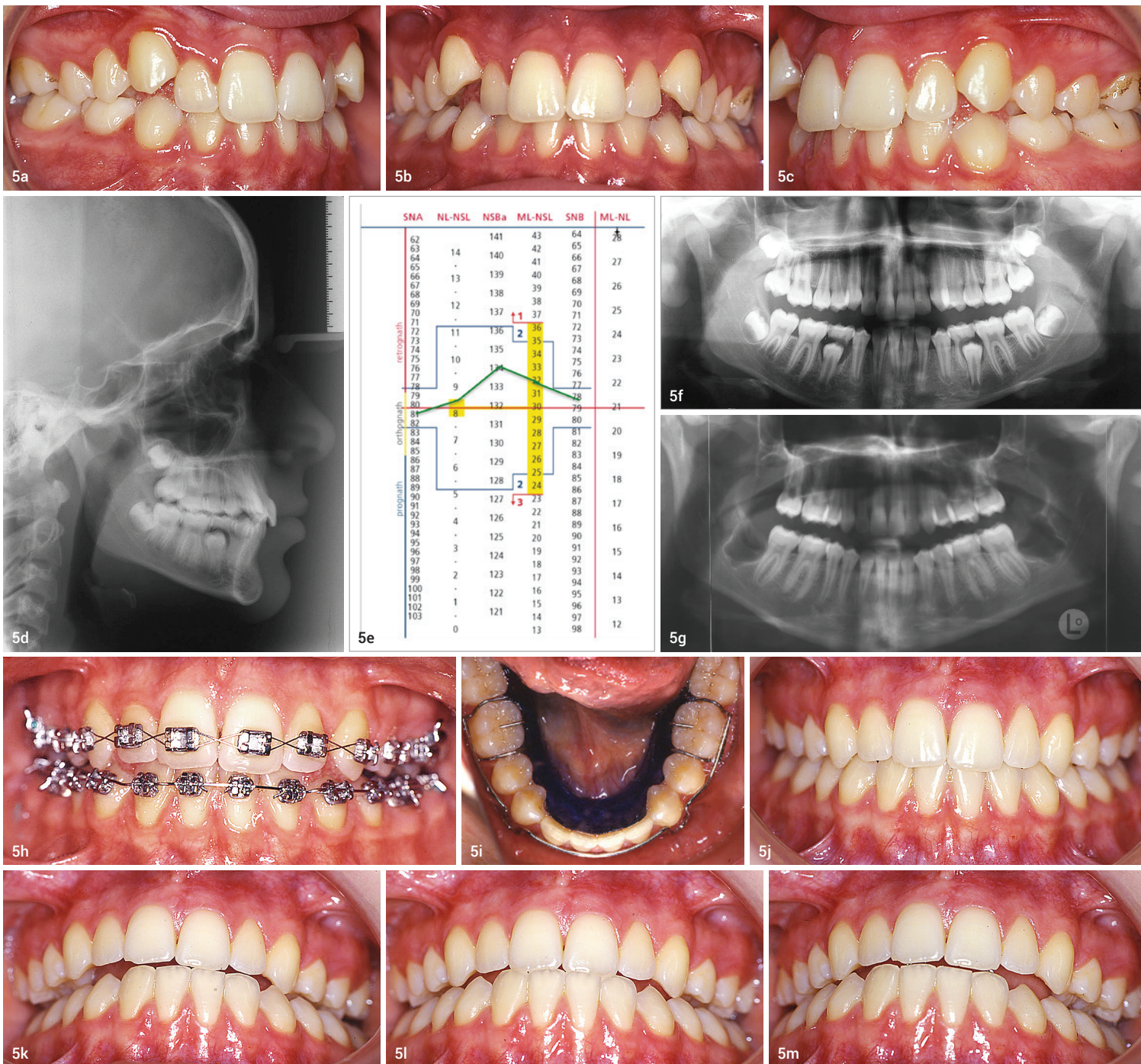


Abb. 5a–m: Aplasie 33/43, Ausgleichsextraktion 14/24: Anfangsbefund intraoral (a–c): Ansicht rechts (a), frontal (b), links (c). Anfangs-Fernröntgenseitenbild (d), Visualisierung der skelettalen Kardinalwerte am CEPH-TEMPLATE (e), Anfangs-OPT (f), Schluss-OPT (g), Frontalansicht während der Behandlung mit Straight-Wire-Technik (h), Unterkieferaufsicht mit Hawley-Retainer zur Retention (i), Schlussbefund intraorale Frontalansicht (j), Ansicht bei Laterotrusion nach rechts (k), Frontalansicht bei Protrusion (l), Ansicht bei Laterotrusion nach links (m).

lung in der oberen Front aufgefallen war. Der OPT-Befund: Hypoplasie 12, Aplasie 22, führte zeitnah zur umfassenden kieferorthopädischen Diagnostik, um eine Steuerung des weiteren Zahndurchbruchs zu ermöglichen. Bei schwach retrognathem Gesichtstyp mit offener Kieferbasenrelation und bialveolärer Protrusion

umfasste die Planung folglich das Einstellen der Zähne 13 und 23 anstelle der Lateralen nach Extraktion des hypoplastischen Zahns 12 sowie die Ausgleichsextraktion der Zähne 34/44. Die Behandlung erfolgte mittels Straight-Wire-Technik, wobei die Einstellung der Zähne 13/23 durch die nachfolgend beschriebene Bracket-

Sonderklebung unterstützt wurde. Bracket 35 wird, ohne es umzudrehen, auf Zahn 23, Bracket 45 in gleicher Weise auf Zahn 13 geklebt. Die Torque-Werte von -15° (UK) sind passend mit $+14^\circ$ (OK), die steileren Artistik-Werte von 2° gegenüber 9° begünstigen die Eckzahnaufrichtung. Die Kurvatur der Bracketbasis für die Eckzähne passt ideal, wohingegen das Bracket für die Lateralen flach ist und daher schlecht platziert werden kann.

thognathes Gesicht ohne skelettale Abweichungen in vertikaler wie in sagittaler Dimension mit ideal stehenden UK-Inzisiven aus. Dies entspricht quasi dem Endbefund einer indiziert durchgeführten Extraktionstherapie im Unterkiefer. Folglich wird eine Ausgleichsextraktion der Zähne 14/24 und das Ausformen der Zahnbögen unter Verankerungskontrolle der ersten Molaren im Oberkiefer geplant. Die Zähne 34 und 44 übernehmen mit den Zähnen 13 und 23 die Führung in beidseits balancierter dynamischer Okklusion.

Schlussbetrachtung

Am Ziel zeigt sich erst, ob am Anfang der richtige Weg eingeschlagen wurde. Mittels der Anfangsdiagnostik ist bei okklusalen Abweichungen oder Defiziten abzuwägen, wie und ob diese kompensiert werden können. Die Natur liefert Vorgaben, die ein individuelles Optimum für das Kauorgan ermöglichen. Dabei bleiben die Morphologie mit allen Aspekten sowie die Funktion bestimmende Grundlagen für die Behandlungsplanung.

Zu den wichtigsten Entscheidungsparametern gehören:

- pro Lückenöffnung:* konkaves Profil, neutrale oder tiefe vertikale Basenrelation, kleine mesiodistale Zahnbreiten, steile Frontzahnstellung;
- pro Lückenschluss:* konvexes Profil, offene vertikale Basenrelation, primärer Engstand, proklinierte Frontzahnstellung.

Elementar sind Einbeziehung und umfassende Aufklärung unserer Patienten, damit unvermeidbare Kompromisse verstanden werden. So kann ein für alle akzeptables Behandlungsergebnis erreicht werden.

Literatur bei Dr. med. dent. Karin Habersack.

kontakt



Dr. med. dent. Karin Habersack
 Odeonsplatz 2
 80539 München
 hasund@karinhabersack.de
 www.viking-orthodontics.de



Prof. dr. odont. Asbjørn Hasund (†)

ANZEIGE

KN

WERDEN SIE AUTOR*IN
 KN Kieferorthopädie Nachrichten

Ihre Ansprechpartnerin:
 Cornelia Pasold
 c.pasold@oemus-media.de
 Tel.: +49 341 48474-122

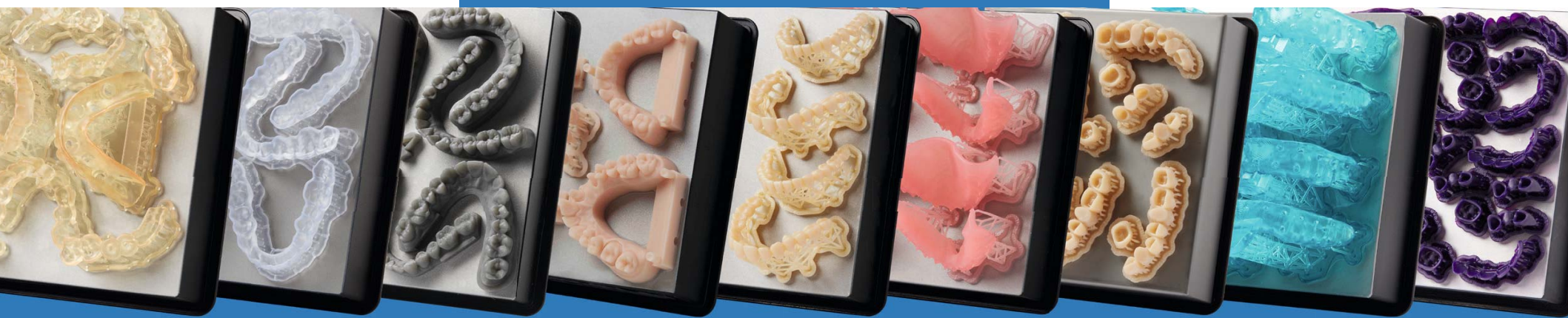OEMUS MEDIA AG www.oemus.com

Zuverlässige, leicht zu integrierende 3D-Drucklösungen entwickelt für Dentalfachleute

Erstellen Sie im Handumdrehen präzise,
qualitativ hochwertige zahnmedizinische Anwendungen



Scannen Sie den
QR-Code, um einen
kostenlosen Probedruck
Ihrer Wahl anzufordern:



Finden Sie die passende
Indikation für Ihren
Anwendungsbereich.



Um mehr zu erfahren oder um einen unserer
Vertriebspartner in Ihrer Region zu finden, gehen Sie
bitte auf dental.formlabs.com/de oder kontaktieren
Sie uns direkt unter **+49 30 8878 9870**