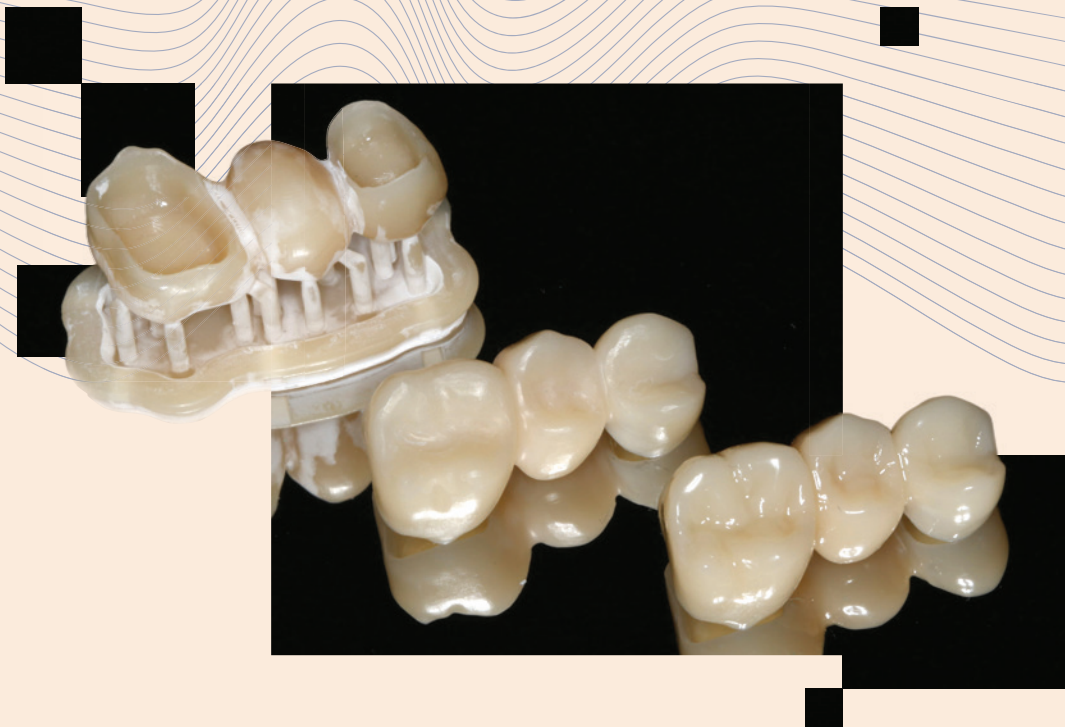

3D-gefertigte Provisorien als Hilfsmittel zur Simulation und Kommunikation



Ein Beitrag von Dr. Julian Füllerer, Priv.-Doz. Dr. Angelika Rauch, Dr. Alois Schmid,
ZT Martin Pytlik und Prof. Dr. Sebastian Hahnel

FACHBEITRAG /// Die Anfertigung von provisorischen Versorgungsmitteln im Vorfeld der späteren Aufnahme eines festsitzenden Zahnersatzes gehört zum Alltag der zahnärztlichen Praxis. Nichtsdestoweniger ist die Bedeutung der provisorischen Versorgung in den letzten Jahren stetig gestiegen – ermöglicht sie doch, das Behandlungsergebnis vorab zu simulieren. Gerade bei umfangreichen Rehabilitationen, etwa bei extendiertem festsitzendem Zahnersatz oder im Rahmen der Behandlung des Abrasionsgebisses, ist dieser Behandlungsschritt essenziell, wie der folgende Fachbeitrag unter anderem anhand eines Fallbeispiels zeigt.

Dr. Julian Füllerer
Infos zum Autor



Prof. Dr. Sebastian Hahnel
Infos zum Autor



Literatur



Die allgemeinen medizinischen Anforderungen an die provisorische Versorgung beinhalten eine ausreichende Stabilität, suffiziente Passung und Funktion, Biokompatibilität, gute Ästhetik sowie eine einfache und schnelle Verarbeitung. Grundlage ist in aller Regel ein prädiagnostisches, funktionelles Wax-up der zu restaurierenden Zähne. Früher durch den Zahntechniker per Hand modelliert, wird heute zunehmend ein digitales Wax-up nach intraoraler Abformung durchgeführt. Vor diesem Hintergrund differenziert man direkte Provisorien, welche unmittelbar am Behandlungsstuhl nach Vorabformung bzw. mittels Formteilen nach Wax-up hergestellt werden, von solchen, die im Labor mittels subtraktiver oder additiver Verfahren angefertigt werden. Direkte Provisorien werden meist aus Kompositen auf Bis-Acrylat-Basis hergestellt. Das Material wird in der Regel in Kartuschenform verwendet und als Zweikomponentenmaterial über eine Mischkanüle verarbeitet. Das Material polymerisiert intraoral und wird schließlich nachbearbeitet und fertiggestellt. Bei laborgefertigten Provisorien, welche im subtraktiven Verfahren hergestellt werden, gibt es eine größere Vielfalt an zu verwendenden Werkstoffen; in der Regel wird die provisorische Versorgung aus industriell vorgefertigten Ronden aus Polymethylmethacrylat, Polycarbonat oder Komposit gefertigt. Das nach digitaler Gestaltung anzufertigende Werkstück wird hier im CAD/CAM-Verfahren mittels Fräseinheit aus dem Materialblock gefräst, woraus ein nicht zu vernachlässigender Materialverlust resultiert.

Additive Fertigungsverfahren im 3D-Druck

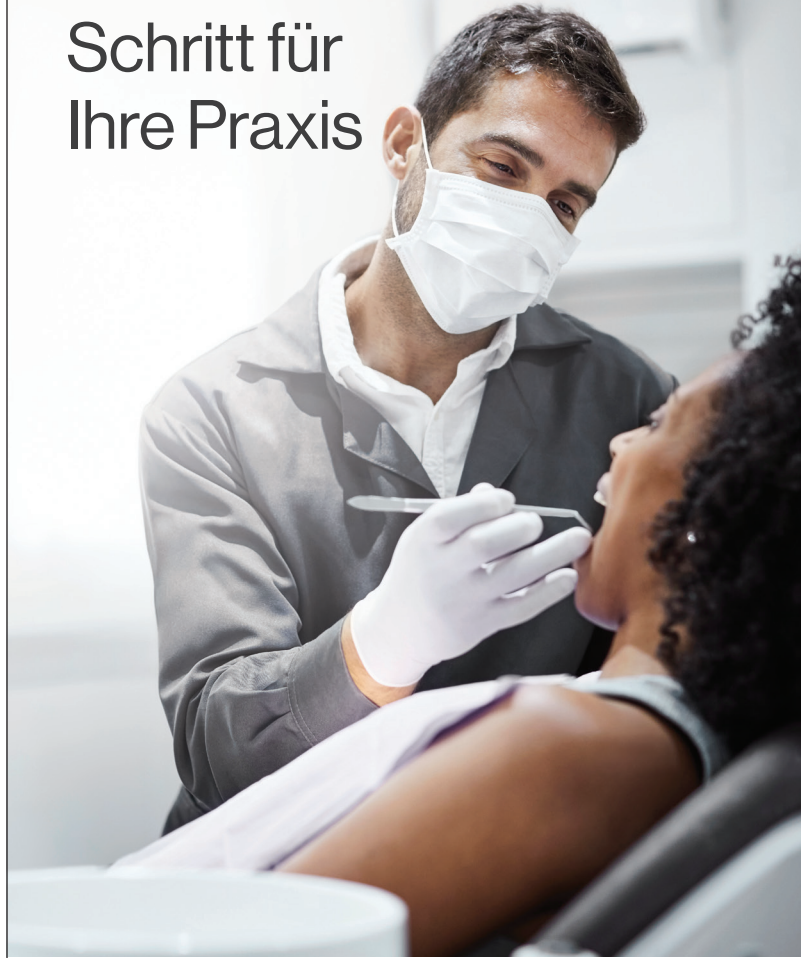Heutzutage rücken zunehmend die Aspekte der Wirtschaftlichkeit und Nachhaltigkeit in den Fokus. Vermehrt werden daher additive Fertigungsverfahren auf dem Markt etabliert und angeboten, welche eine kostengünstige, materialsparende, nachhaltige und individuelle Herstellung von zahnmedizinischen Apparaturen und Hilfsmitteln ermöglicht. Sowohl Modelle, Schienen, (individuelle) Abformlöffel als auch provisorischer und zum Teil definitiver Zahnersatz können additiv im 3D-Druckverfahren hergestellt werden.¹ Anhand des Vorgehens bei der Schichtung des gedruckten Objektes lassen sich verschiedene Verfahren unterscheiden. Die gedruckten Objekte können durch Polymerisation, Extrusion, Pulversinterung oder Folienlaminiierung entstehen.²

Materialien für extraoralen und intraoralen Einsatz

Im zahnmedizinischen Gebrauch lassen sich Materialien für die extraorale Anwendung, z. B. für die Erstellung von Modellen, von Materialien mit intraoraler

invis is

der nächste Schritt für Ihre Praxis



Treten Sie ein in eine neue Ära der Zahnmedizin.

Das speziell für Zahnärzte entwickelte **Invisalign Go™ System** soll es Ihnen ermöglichen, Ihren Patienten umfassendere Behandlungspläne mit **minimalinvasiven Eingriffen** anzubieten.

Aus diesem Grund lohnt es sich mehr als je zuvor zu überdenken, wie Ihre Patienten vom **Invisalign™ System in Ihrer Praxis profitieren könnten**.

➤ **Erfahren Sie mehr unter www.invisalign-go.de**

invisalign go™

align™

Align Technology Switzerland GmbH, Suurstoffi 22, 6343 Rotkreuz, Schweiz

© 2022 ALIGN TECHNOLOGY, INC. ALLE RECHTE VORBEHALTEN. ALIGN, INVISALIGN, das INVISALIGN Logo und ITERO sowie weitere Bezeichnungen sind Handels- bzw. Dienstleistungsmarken von Align Technology, Inc. oder seiner Tochtergesellschaften bzw. verbundenen Unternehmen, die in den USA und/oder anderen Ländern eingetragen sein können.

Die digitale Gestaltung des Provisoriums ermöglicht eine „okklusale Probefahrt“ der Versorgung, simuliert sie doch Funktion und Ästhetik des später geplanten definitiven Zahnersatzes.

Zulassung unterscheiden. Bei zuletzt genannten kann bei korrekter Verwendung der Materialien und korrektem Herstellungsprozess nach Herstellerangaben eine klinische akzeptable Zytotoxizität erwartet werden.³ Additiv gefertigte Provisorien werden momentan meist aus harzbasierten Photopolymeren auf Epoxid- oder Methacrylatbasis durch Stereolithografie (SLA) oder das Digital Light Processing (DLP) hergestellt, wobei sich vor allem das DLP-Druckverfahren durchzusetzen scheint.⁴⁻⁶

Die Zusammensetzung der verwendeten Werkstoffe ähnelt dabei stark denen von dentalen Kompositen. Grundlage bilden verschiedene Monomere wie Urethandimethacrylat (UDMA), welchen Füllstoffe, Photoinitiatoren (Trimethylbenzoyl-diphenylphosphine-oxide), niedrigviskose Monomere (TEGDMA) und Inhibitoren zur weiteren Modifikation beigelegt werden.^{2,7} Trotz

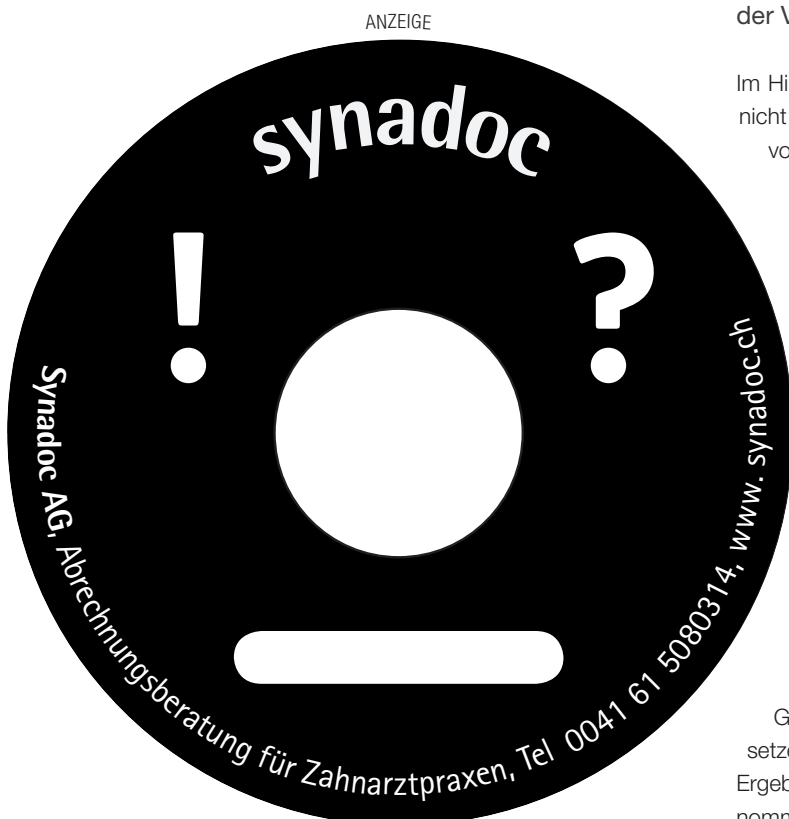
aktuell noch geringer klinischer Datenlage scheinen additiv gefertigte Provisorien in ihren mechanischen Eigenschaften (Biege- bzw. Bruchfestigkeit) den mittels subtraktiver Herstellungsverfahren gefertigten Provisorien in nichts nachzustehen, überzeugen dabei aber mit einer deutlich höheren Passgenauigkeit und Präzision. Durch das Druckverfahren können so vor allem grazile Randbereiche mit geringer Gefahr eines Ausbrechens dieser Strukturen während des Fräsprozesses gestaltet werden.^{5,8-10} Klinische Langzeiterfahrung im Hinblick auf das Verschleißverhalten, Formstabilität oder eine etwaige Quellung gibt es bislang jedoch noch nicht. Bisher nicht veröffentlichte Daten unserer Arbeitsgruppe zeigen ein ähnliches, teilweise sogar geringeres Verschleißverhalten additiv gefertigter Restaurationen aus Komposit im Vergleich zu solchen, die im subtraktiven Verfahren gefertigt wurden. Zudem zeichneten sich die additiv gefertigten Werkstücke durch eine vergleichsweise höhere Oberflächengüte aus.

Hybridmaterialien für definitiven Zahnersatz

Immer mehr Hersteller bieten auch Werkstoffe für additive Fertigungsverfahren an, welche für die Herstellung von definitivem Zahnersatz zugelassen sind. Diese Hybridmaterialien sind mit anorganischen Füllkörpern versetzt und für die Herstellung von kleinen Restaurationen bis hin zu Einzelzahnkronen im Front- und Seitenzahnggebiet freigegeben. Vor diesem Hintergrund lassen sich für additiv gefertigten Zahnersatz zunehmend langlebige sowie form- und farbstabile Eigenschaften erwarten.

Großer Pluspunkt: „Okklusale Probefahrt“ der Versorgung

Im Hinblick auf das additiv gefertigte Provisorium erfüllt dieses nicht nur die Schutzfunktion der entstandenen Dentinwunde vor exogenen und endogenen Reizen, sondern hat auch eine kommunikative Funktion zwischen Zahnarzt, Patient und Dentallabor. Die digitale Gestaltung des Provisoriums ermöglicht eine „okklusale Probefahrt“ der Versorgung, simuliert sie doch Funktion und Ästhetik des später geplanten definitiven Zahnersatzes.¹¹ Da dieser aufgrund der digitalen Gestaltung gegebenenfalls möglichst exakt so wie die provisorische Versorgung umgesetzt werden kann, können durch das Provisorium mögliche störende funktionelle Kontakte identifiziert und dem Zahntechniker mitgeteilt werden, um so die spätere Versorgung gezielt in seiner Gestaltung zu verbessern. Des Weiteren simuliert das Provisorium das ästhetische Gesamtergebnis und legt zudem den Grundstein für eine erfolgreiche ästhetische Versorgung bezogen auf das Management des Weichgewebes. So kann durch gezielte Gestaltung des Brückengliedes nach Exaktion des zu ersetzenden Zahnes großer Einfluss auf das spätere ästhetische Ergebnis durch korrekte Ausformung mittels Ovale Pontic genommen werden.¹²⁻¹⁴



Fallbeispiel

Der folgende klinische Fall soll die beschriebenen Eigenschaften von additiven Werkstoffen für die Herstellung von provisorischen Restaurationen sowie den zugehörigen Workflow anhand der Herstellung einer dreigliedrigen Brücke illustrieren.

Ausgangssituation

Als Ausgangssituation zeigte sich ein prothetisch und konservierend festsitzend versorgtes Gebiss einer 62-jährigen Patientin ohne weitere allgemeine Erkrankungen. Die Patientin war in funktionseller und parodontaler Hinsicht unauffällig. Der palatinale Höcker des Zahnes 15 war in Längsrichtung nach apikal frakturiert und nicht erhaltungsfähig. Als Behandlungsalternative wäre eine implantatgetragene Versorgung der Schaltlücke mit Einzelzahnimplantat Regio 15 infrage gekommen, welche seitens der Patientin jedoch nicht gewünscht wurde.

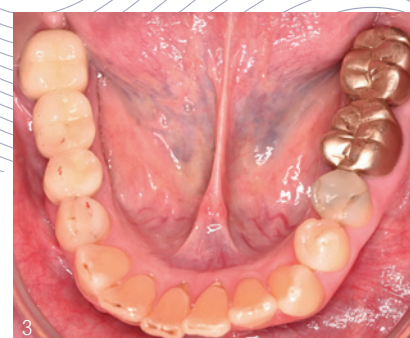
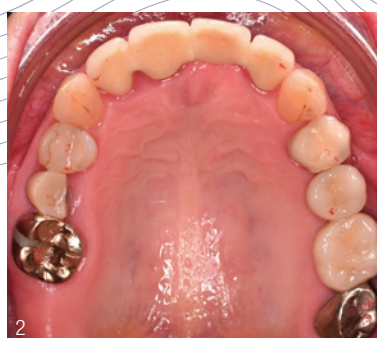
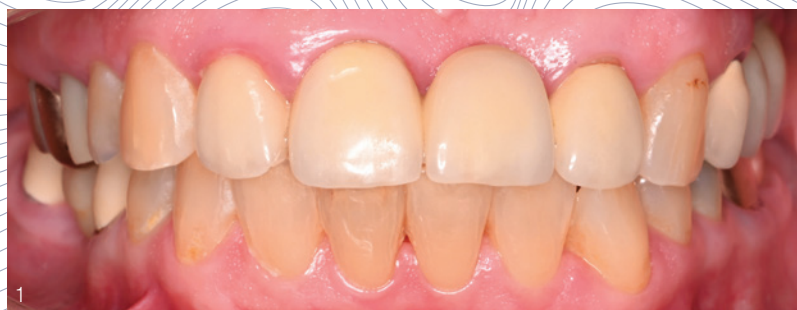Abb. 1–3: Intraoralstatus vor Behandlungsbeginn, Frontansicht bei geschlossener Zahnreihe sowie okklusale Aufsicht Ober- und Unterkiefer. Man erkennt den längs frakturierten Zahn 15.

ANZEIGE

Predicta® desensitizer BIOACTIVE



Der bisher einzige bioaktive Desensitizer

Der neue Predicta® desensitizer macht es möglich eine Dentinüberempfindlichkeit mit Hilfe von im Zahn natürlich vorkommenden Mineralien zu behandeln.

Die gelartige Substanz enthält Calcium und Phosphationen in Form von Hydroxylapatit. Diese verschließen die offenen Dentintubuli. Durch die stetige Bildung von Calcium und Phosphationen kann eine weitere Remineralisation stattfinden.

Der Predicta® desensitizer gilt als ausgesprochen biokompatibel, da er keine Methacrylate enthält und bei der Herstellung vollständig auf Chemikalien, die Weichgewebe reizen, verzichtet wurde.

In Deutschland vertrieben durch

M+W Dental®

Um einen **Sonderrabatt von 20%** auf Ihren ersten Kauf von Predicta® Bioactive zu erhalten, senden Sie eine E-Mail an orderseurope@parkell.com oder bestellen Sie online unter: mwdental.de; Telefon: 06042/880088. Bitte geben Sie bei Ihrer Bestellung den Rabattcode **21 an**.

Angebot gültig bis 30. november 2022. Es gelten die Liefer- und Zahlungsbedingungen von M+W Dental. Irrtümer, Änderungen und Druckfehler vorbehalten.



QR Code scannen für die vollständige Produktbewertung



MADE IN
USA

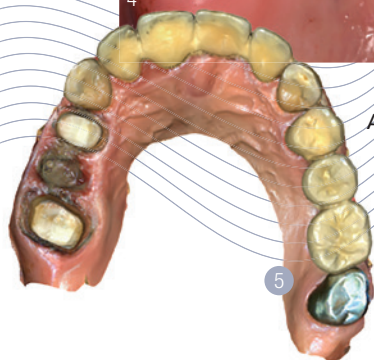
parkell®

Digitale Abformung, Entfernung alter Restaurationen, Präparation von Zähnen

In einem ersten Behandlungsschritt wurde die Ausgangssituation, der Ober- und der Unterkiefer sowie die Bissituation in habitueller Okklusion bei vorhandener anteriorer und posteriorer Abstützung mittels Intraoralscanner (CEREC Primescan, Dentsply Sirona) digital abgeformt. Daraufhin erfolgte die klinische Vorbereitung wie die Entfernung alter Restaurationen und kariöser Läsionen und der Ausgleich der Kavitäten durch Aufbaufüllungen (3M™ Scotchbond™ Universal Plus Adhäsiv, 3M; Rebilda® DC white, VOCO) sowie die anschließende Präparation der Pfeilerzähne 16 und 14 zur Aufnahme des späteren definitiven vollkeramischen Zahnersatzes. Nach beendeter Präparation wurde der Zahn 15 schonend extrahiert; nach kurzer Zeit zeigte sich eine stabile blutgefüllte Alveole. Für die digitale Abformung der präparierten Zähne wurde ein Retraktionsfaden in den Sulkus der Zähne 14 und 16 eingebracht (Retraktionsfaden #0 Ultrapak™ CleanCut, Ultradent Products).

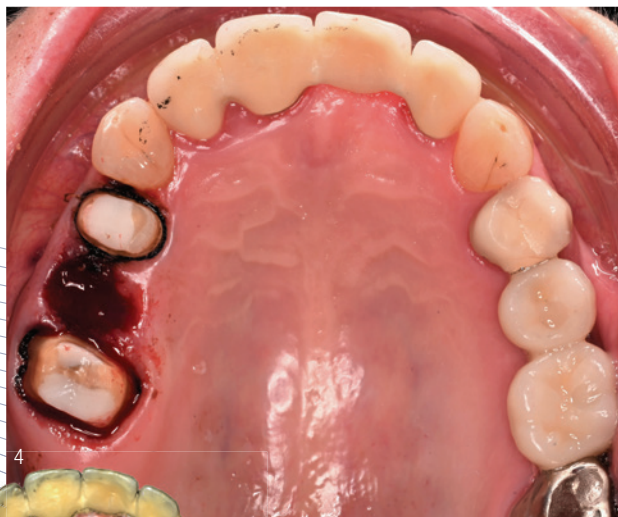

Abb. 4 und 5: Situation und Scan in okklusaler Aufsicht nach Präparation der Zähne 14 und 16 sowie X 15. Um die Pfeilerzähne wurde ein Retraktionsfaden gelegt.



Herstellung des 3D-gedruckten Brückenprovisoriums im DLP-Verfahren

Nach der digitalen Abformung erfolgte die Gestaltung (inLab, Dentsply Sirona) sowie Herstellung des 3D-gedruckten Brückenprovisoriums im DLP-Verfahren (Formlabs 3B, Material: formlabs temporary CB A3, Formlabs, Gewicht PV mit Supports: 2,808 g). Da vor Behandlungsbeginn die Ausgangssituation mittels Vorabscan festgehalten und eine sogenannte Biokopie angefertigt wurde, konnten der natürliche Gingivaverlauf

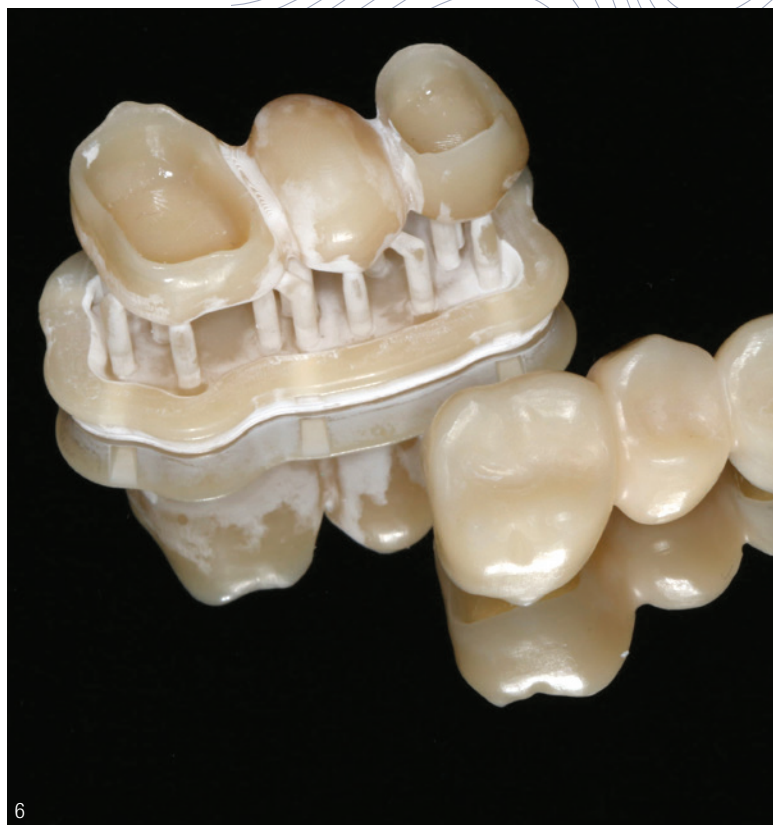

Abb. 6: 3D-gedrucktes Brückenprovisorium 14–16. Von links nach rechts sind die verschiedenen Stadien des Anfertigungsprozesses dargestellt. Links: Brücke mit Supports direkt nach dem Druckvorgang, Mittig: Brücke mit abgetrennten Supports und abgestrahlt, Rechts: fertig ausgearbeitetes Brückenprovisorium okklusal durch den Zahntechniker individualisiert, eine weitere Charakterisierung durch Bemalung ist möglich.

und das Emergenzprofil des Zahnes 15 an den Zahntechniker kommuniziert und durch entsprechende Gestaltung des Ovate Pontics die Ausformung eines natürlichen Schleimhautprofils unterstützt werden.

Nach der Kontrolle des Randschlusses, der Okklusion und des Approximalkontaktes wurde das Provisorium mit einem nicht eugenolhaltigen Zement temporär befestigt.

Kontrolluntersuchung

Vier Wochen nach erfolgter Extraktion des Zahnes 15 erfolgte eine Kontrolluntersuchung. Dabei zeigte sich eine stabile Alveole mit reizloser, regelrecht geheilter Schleimhaut sowie einem ausgeformten Pontic-Bereich. Eine Anpassung des Provisoriums zur weiteren Ausformung durch Antragen eines Komposits wäre zudem möglich.

Fazit

Der geschilderte Fall zeigt die Vorteile eines digital gestalteten und 3D-gedruckten Provisoriums. Durch einen Vorabskan der Ausgangssituation können dem Zahntechniker wichtige Informationen bezüglich des Weichgewebes mitgeteilt werden und gehen nicht verloren. Auf diese Weise ermöglicht der 3D-Druck eine schnelle, passgenaue und kostengünstige temporäre Versorgung des Patienten. Bei gleicher Brückenkonstruktion waren die Materialkosten inklusive der Supports mehr als 50 Prozent günstiger im Vergleich zur direkten Herstellung einer provisorischen Brücke (z. B. 3M™ Protemp™ 4, 3M). Des Weiteren kann nach abgeschlossener Ausheilphase des Weichgewebes die Okklusion und Funktion des Provisoriums im Hinblick auf Störkontakte oder Schliiffacetten reevaluiert werden, um den definitiven Zahnersatz auf Grundlage des schon vorhandenen Datensatzes zu optimieren und anzufertigen.

Bilder: © Dr. Julian Füllerer

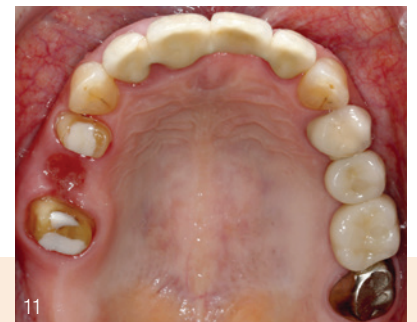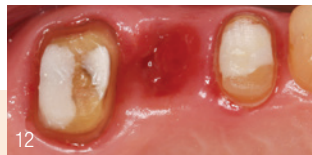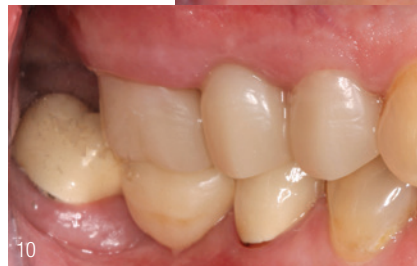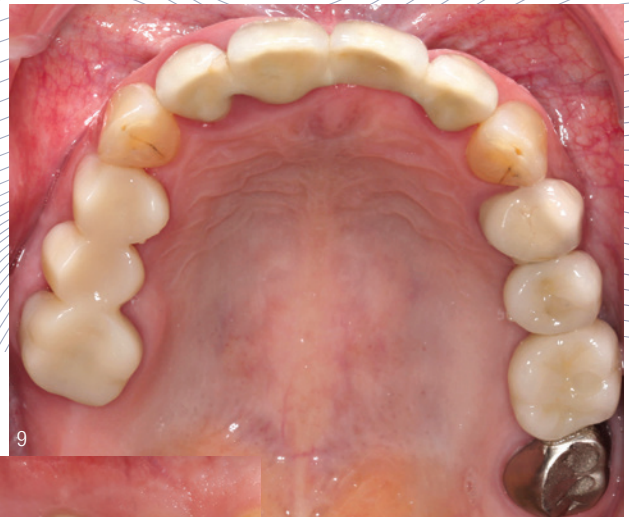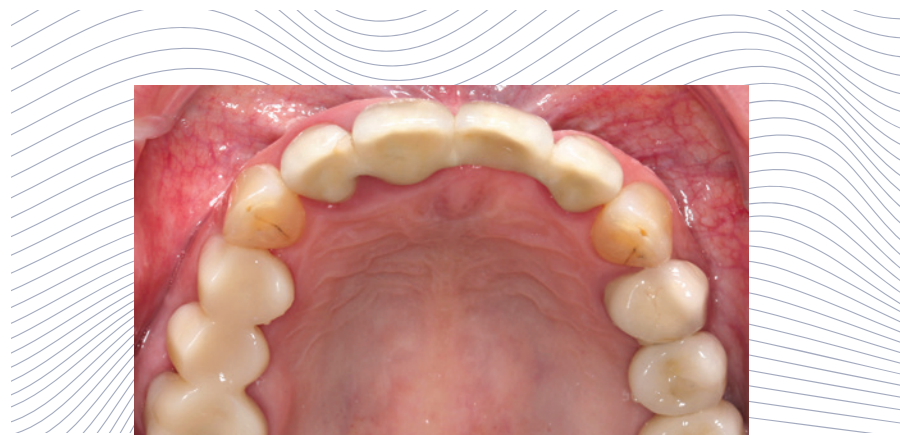


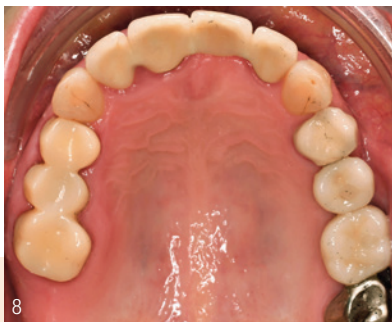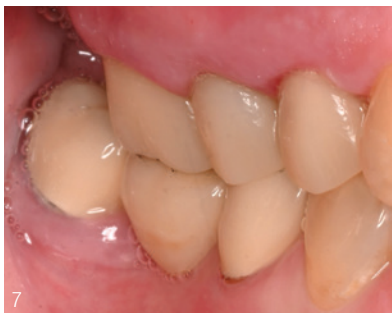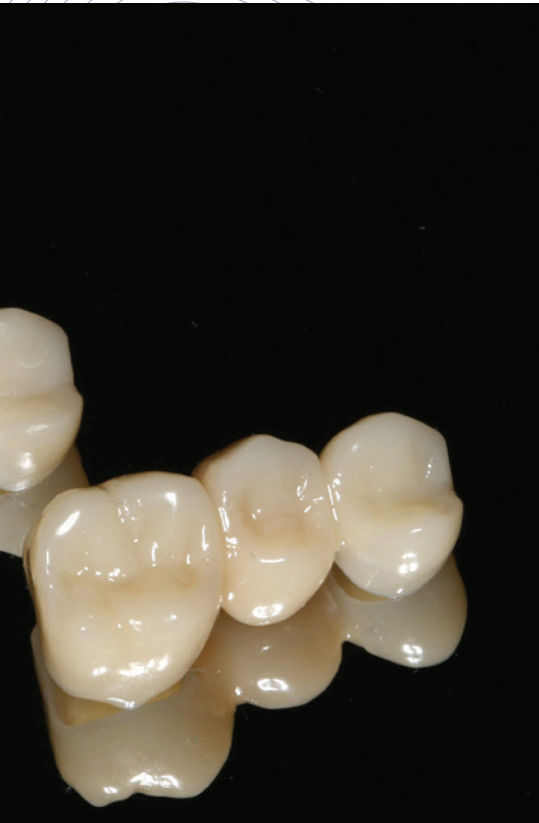Abb. 7 und 8: Provisorisch befestigtes Brückenprovisorium 14–16. Man erkennt den natürlichen Gingivaverlauf Regio 15, da das Weichgewebe durch das Ovate Pontic gestützt wird.

Abb. 9–12: Präklinische Situation vier Wochen nach Exzision des Zahnes 15 und eingesetzter provisorischer Brücke 14–16. Man erkennt ein schön ausgeformtes Ovate Pontic bei regelrecht verheilten Schleimhautsituation sowie ein form- und farbstabiles Provisorium.

#whdentalwerk



video.wh.com

W&H Deutschland GmbH

t 08651 904 244-0

office.de@wh.com, wh.com

Synea Fusion: Das erfolgreichste Winkelstück Deutschlands von W&H

2 zum
halben
Preis*

Ein echter Champion

Die Synea Fusion ist das meistverkaufte Winkelstück von W&H in Deutschland. Was sie so erfolgreich macht? Die Modellreihe verbindet die überragenden Synea Qualitäten mit konkurrenzloser Lebensdauer – und das zu günstigen Anschaffungskosten.

* mehr Infos unter wh.com





syneq FUSION