

Eine erfolgreiche lokale Parodontitisbehandlung – dank Cupral®

Fallbericht von Dr. med. dent. Thomas Peters, Wuppertal.



Dr. med. dent.
Thomas Peters

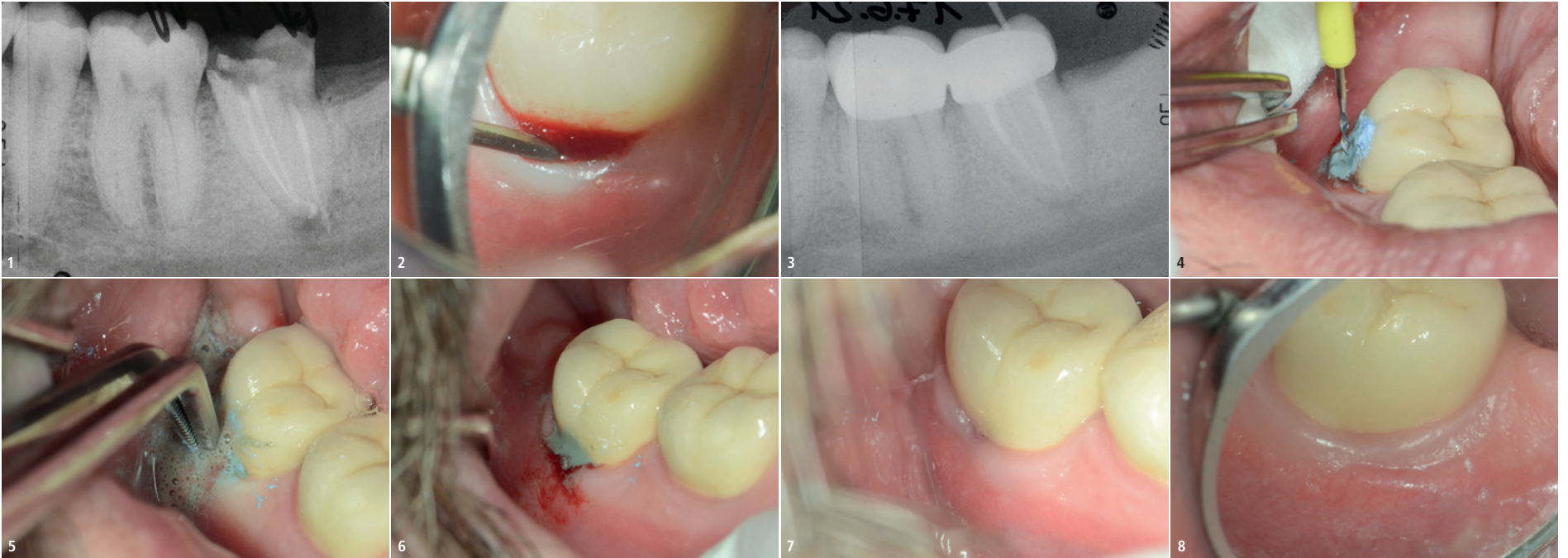
Dieser Fall beschreibt eine Paro-Endo-Läsion, bei der nach erfolgreicher Wurzelkanalbehandlungsrevision anschließend noch eine Taschenbehandlung bukkal mit Cupral® durchgeführt wurde.

Ein 35-jähriger Patient mit seit Langem beherdeter Zahnwurzel 47 (Abb. 1) konnte endodontisch und prothetisch erfolgreich unter Anwendung der Depotphorese® behandelt werden. Es verblieb jedoch bukkal eine Tasche von circa 8 mm Tiefe aufgrund der jahrelangen endodontisch und chronisch-entzündlichen Situation (Abb. 2) und des Gutta-perchastiftes in der Tasche (Abb. 3).

Diese Tasche konnte durch den Einsatz von reinem Cupral® nahezu eliminiert werden, welches mittels Lentulo in die Tasche einrotiert wurde (Abb. 4) oder/und mittels eines Pellets, Fadens oder eines kleinen Retraktionsringes in die Tasche und somit gegebenenfalls auch noch etwas forcierter in die Tiefe der Tasche eingebracht wurde (Abb. 5). Dabei resultiert eine herausragende Wirkung aus dem hohen pH-Wert und den Kupfer-Ionen.

Pellet oder Ring kann man für einige Minuten belassen, dann entfernen und gegebenenfalls Cupral® nochmals etwas frisch einbringen und dann belassen (Abb. 6). Diese Behandlung wurde mehrfach in circa ein- bis zweiwöchigen Abständen wiederholt. Danach stellt sich ein klinisch einwandfreies Bild dar. Eine leichte Dehiszenz ist noch erkennbar, aber ohne Schwellung oder Rötung oder Blutungsneigung

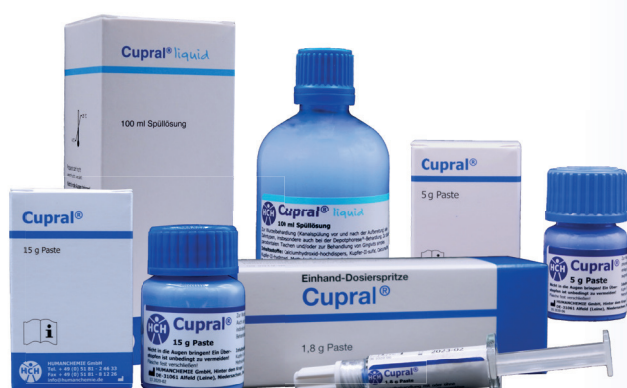(Abb. 7). Abbildung 8 (über Spiegel fotografiert) zeigt den Zustand nochmals vier Wochen nach Abbildung 7, mit völlig einwandfreier klinischer Situation. Auch von Patientenseite ist hier ein einwandfreier Zustand umso erfreulicher, besonders trotz des jahrelang unversorgten Zahns 47. Wir verwenden Cupral® sehr gerne zur lokalen Taschenreduktion und Reduktion beziehungsweise Eliminierung lokaler entzündlicher parodontaler Prozesse, da generalisierte Parodontitiden in unserer Praxis wohl besonders aufgrund verbesserter Hygienemaßnahmen nur noch sehr vereinzelt auftreten. Hier hat sich Cupral® als sehr viel effektiver herausgestellt als manch anderes jahrelang verwendetes Medikament auf Salbenbasis oder lokale Kürettage, welche mittels Ultraschall ohnehin Standard in der Vorbehandlung und Begleitmaßnahme ist.



Cupral®

Bewährt in Endodontie
und Parodontologie

- schnelle Ausheilung auch ohne Antibiotika
- selektive Auflösung des Taschenepithels mit Membranbildung
- Keimreduktion mit Langzeitwirkung durch pH-Wert-Stabilisierung
- als Breitbandtherapeutikum ohne Resistenzbildung vielfach bewährt



HUMANCHEMIE
Kompetenz in Forschung und Praxis

Humanchemie GmbH · Hinter dem Krüge 5 · DE-31061 Alfeld (Leine)
Telefon +49 (0) 5181 - 24633 · Telefax +49 (0) 5181 - 81226
E-Mail info@humanchemie.de · www.humanchemie.de

