

# TÖXIC TISSUE

## Probleme nur bei Schmerzen?

Ein Beitrag von Dr. Fabian Schick, Dr. Dr. Johann Lechner und Dr. Florian Notter

**FACHBEITRAG** /// Der Wunsch nach optimaler Gesundheit, einem gesunden Lebensstil und einem starken Immunsystem ist heute präsenter denn je. Dabei werden verschiedenste Ernährungsformen, Biohacking, neue Sportarten, Schlafoptimierungen, Yoga, Meditation und Ähnliches zur Gesundheits- und Leistungsoptimierung unserer Körper angewandt. Gleichzeitig nehmen chronisch-entzündliche, degenerative Erkrankungen sowie Autoimmunerkrankungen teilweise rasant zu, wobei die Ursachen hier häufig unklar bleiben.<sup>1</sup> Dabei könnten die Gründe genau dort liegen, wo sie niemand in erster Linie erwartet: nämlich in der Mundhöhle. Der folgende Beitrag möchte anhand einer kurzen Falldarstellung Leser sensibilisieren, in diese Richtung zu blicken.

„Wir wissen heute, dass viele chronische Krankheiten ihren Ursprung in der Mundhöhle haben“, so verweist WHO-Chairman Prof. Dr. Thomas Zeltner in einer Stellungnahme auf die Bedeutung der Mundhöhle für die Gesundheit unseres Gesamtorganismus.<sup>2</sup> Dieser wichtige Hinweis führt uns zur Frage nach dem Zusammenhang von Problemen in der Mundhöhle sowie der Gesamtgesundheit des Kör-

pers. Können beispielsweise Titanimplantate, Metallreste, tote Zähne oder stille Entzündungen mit signifikant erhöhten RANTES/CCL5-Werten eine seit Jahren therapieresistente Neurodermitis auslösen oder deren Symptome verstärken? Die Frage kann bejaht werden, wenn es umgekehrt gelingt, nach Entfernung dieser chronisch-entzündlichen und chronisch-toxischen Stressoren das offensichtlich ent-

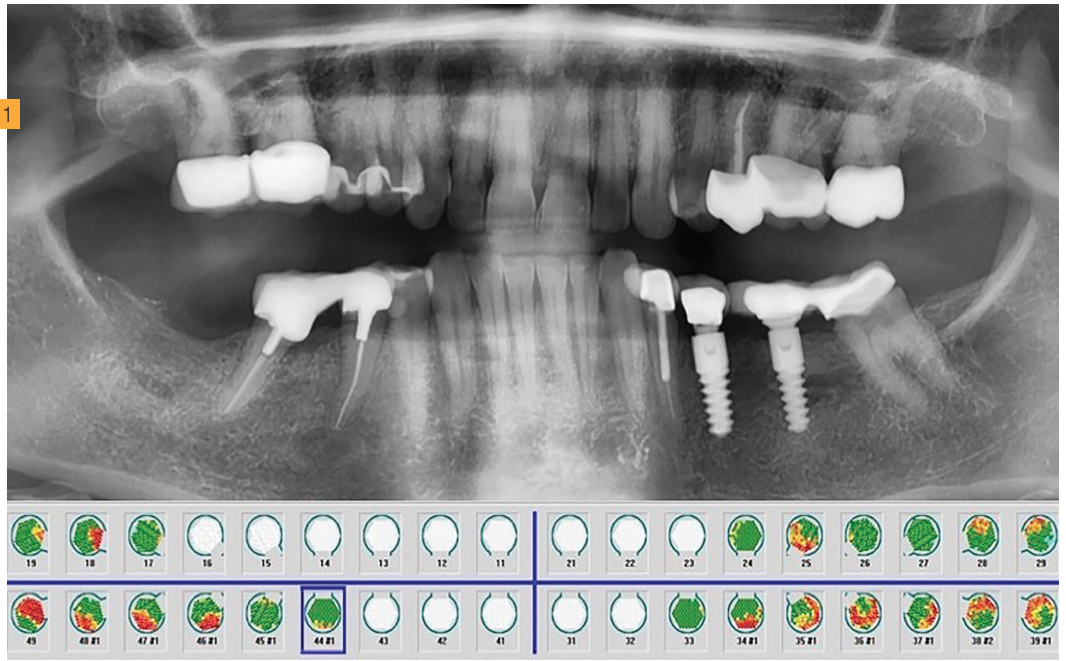
Literatur





Noch tiefer einsteigen?

Hier gibt's mehr **Bilder.**



© Dr. Fabian Schick

gleisende Immunsystem so weit zu stabilisieren, dass sich die gesundheitlichen Probleme, egal, welches Organ sie betreffen, deutlich verbessern.

### Verbindung zwischen oraler und allgemeiner Gesundheit

Die Medizin weiß, dass unter anderem durch chronischen Stress und Dysregulation chronische Autoimmunerkrankungen ausgelöst werden können.<sup>3,4</sup> Aber welchen Ursprung haben die Stressoren, die die körpereigene Regulation und Homöostase stören? Und wo ist die medizinische Indikation für umfangreiche chirurgische Eingriffe im lokalen Mund- und Kieferbereich, um die gewünschte systemisch-immunologische Stabilisierung und Rehabilitation zu erreichen? Der folgende klinische Fallbericht soll den möglichen Zusammenhang von oralen Stressoren und chronisch-entzündlichen Autoimmunerkrankungen zeigen. Eine 52-jährige Patientin litt seit mehreren Jahren unter einer therapieresistenten Neurodermitis.<sup>5</sup> Mit der Bitte um Abklärung, inwieweit lokale orale Entzündungen eine systemische Inflammation bei ihr verursachen können, stellte sich die Patientin bei uns in der Praxisklinik vor.

### Falldarstellung Neurodermitis

Die Fragestellung, welche chronisch-entzündlichen und chronisch-toxischen Stressoren aus dem Mund- und Kieferbereich die dermatologischen Symptome der Patientin beeinflussen, klären wir mit einem mehrstufig abgestimmten Untersuchungsprotokoll der Integrativen Oral Medizin (IOM). Die radiologischen Untersuchungen mit Orthopantomogramm (OPG) und dreidimensionaler Bildgebung (DVT/CBCT) ergaben keine eindeutigen Hinweise auf Entzündungsherde im Kieferknochen. Die immunologische Diagnostik sowie die transalveoläre Knochendichtemessung mit Ultraschall (TAU) konnten Bereiche mit verminderter Knochendichte aufzeigen. Die TAU-Messung bestätigte den Verdacht auf stille Entzündungsareale im Kieferknochen. Das Protokoll im CaviTAU®-Ultraschall zur Messung der Knochendichte und Qualität (Abb. 1) zeigt eine hohe Dichte als gesunde Knochenstruktur in der Farbe Grün und eine niedrige Dichte in Rot als potenziell osteolytischen Knochen mit zu erwartenden erhöhten Expressionen des inflammatorischen Zytokins RANTES/CCL5.<sup>6</sup> Die immunologische und toxikologische Diagnostik erfolgt mit den Laboruntersuchungen des

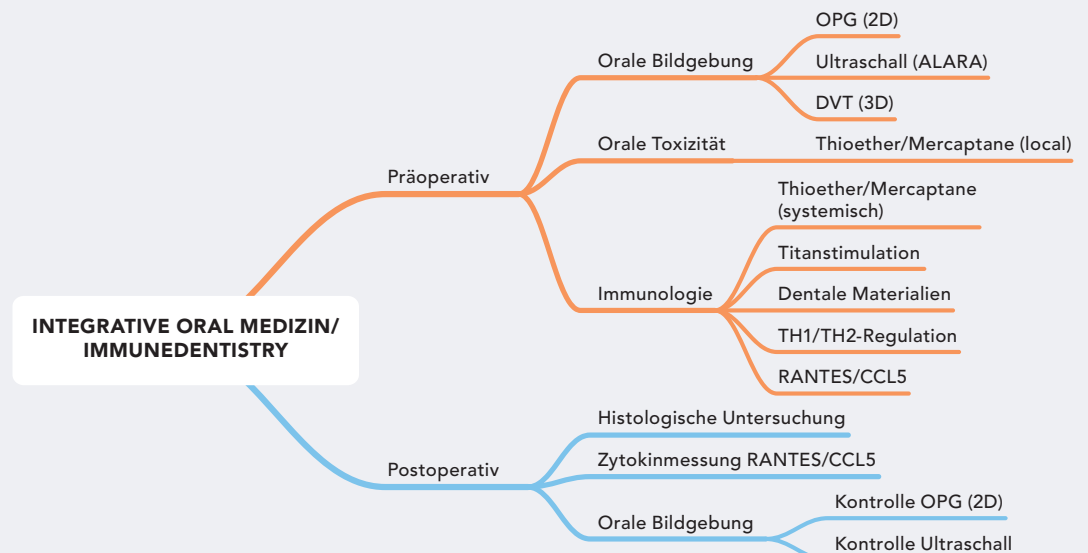
Dr. Fabian Schick  
Infos zum Autor


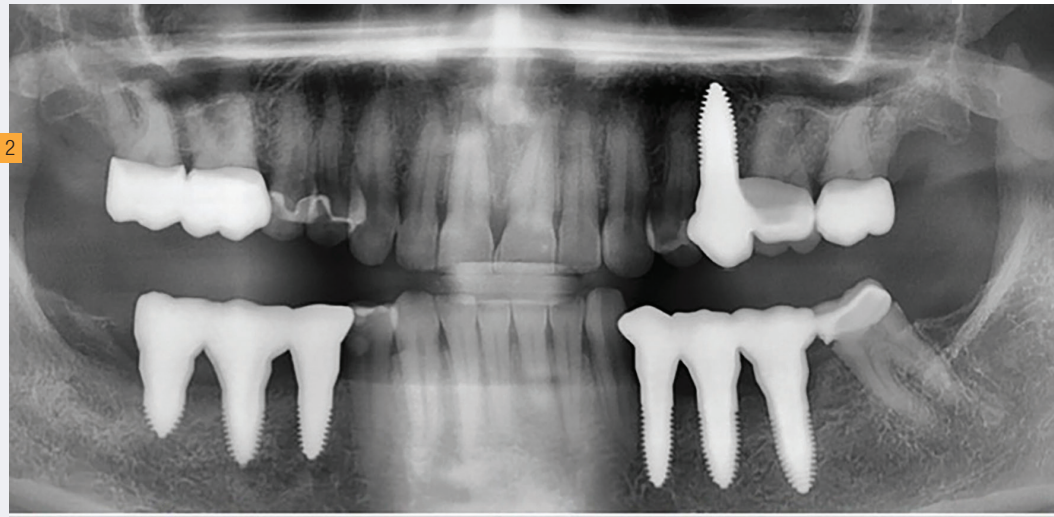


Dr. Johann Lechner  
Infos zum Autor



© Dr. Fabian Schick





© Dr. Fabian Schick

Titan-Stimulationstests<sup>7</sup>, dem Mercaptane/Thioether-Sensibilisierungstest<sup>8</sup> sowie Zytokinmessungen nach ebenso wissenschaftlich validierten Methoden (IMD Berlin). Aus der Kombination der beschriebenen Befunde ergibt sich die medizinische Indikation zur Entlastung der Bereiche verminderter Osseodensifikation und damit zur chirurgischen Intervention.

### Biologisch-funktionelle Regeneration

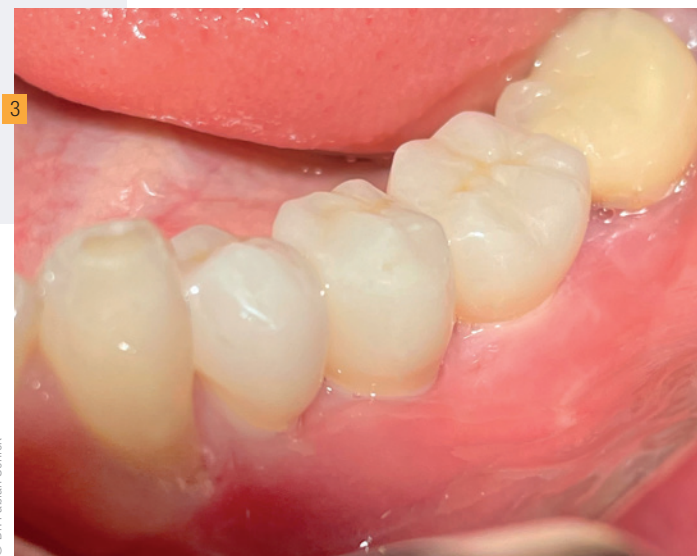Neben all den immunologisch-systemischen Überlegungen sind wir als Zahnmediziner in der absoluten Pflicht, auch die Funktion und Ästhetik des Kauystems wiederherzustellen. Hierbei sind minimalinvasive und defektorientierte OP-Techniken essenziell. Zu vermeiden ist neuer inflammatorischer Stress im Mund- und Kieferbereich. Die biologisch-funktionelle Regeneration erfolgt deshalb völlig metallfrei mit bioinerten Keramikimplantaten, Eigenblutkonzentraten sowie speziellen OP-Protokollen zur Heilungsoptimierung.

### Kontrolluntersuchung und Verbesserung der dermatologischen Symptomatik

Neun Monate nach vollständiger Ossifikation fand eine erneute Ultraschall-TAU-Sonografie statt, um die operierten Bereiche auf vollständige Knochenheilung zu überprüfen. Die annähernd durchgängige Grünfärbung (Abb. 2) belegt die postoperativ hohe Knochendichte und gute entzündungsfreie Knochenqualität.<sup>9</sup> Dies kann als immunologische Voraussetzung zur erfolgreichen Minderung der dermatologischen Symptome der Patientin gesehen werden.

Nach der Entfernung der für den Patienten inkompatibler Materialien von endodontisch behandelten Zähnen mit erhöhter Toxinbelastung und fettig-degenerativem Knochen verbesserte

sich die atopische Dermatitis der Patientin deutlich. Rückblickend berichtet die Patientin nach dem Einsetzen des Zahnersatzes (Abb. 3) von einem Heilerfolg von 85 Prozent und einem echten Gamechanger in Bezug auf die Verbesserung ihrer Neurodermitis.



© Dr. Fabian Schick

### Fazit

Der Fallbericht verdeutlicht die Notwendigkeit patientenspezifischer Untersuchungen, die die Zahnmedizin mit anderen medizinischen Erkrankungen verknüpft, um mögliche Wechselwirkungen abzuklären und individualisierte Behandlungen zu ermöglichen. Achtung: Eine generelle Therapieempfehlung für Neurodermitis soll hier nicht ausgesprochen werden.

Der vorliegende Beitrag beruht auf einem Referat von Dr. Fabian Schick, den er auf dem SDS NEW TALENT Speaker Contest 2022 gehalten hat.

Hier geht's zum **Video.**



Tiefgreifender beschäftigt wird sich mit der Thematik im wissenschaftlichen Fachartikel *Linking dentistry and chronic inflammatory autoimmune diseases—Can oral and jawbone stressors affect systemic symptoms of Atopic Dermatitis?—A case report*. Dieser ist schnell und einfach mittels Scannen des QR-Codes erreichbar. Mehr Infos zu CaviTau® auf [www.cavitaude](http://www.cavitaude)

# Der dent.apart Zahnkredit

VERTRAGSBINDUNG?

*Nein danke!*

AUSZAHLUNG  
AUF DAS

*Praxiskonto!*

RÜCKBELASTUNG?

*Komplett ohne!*

GELD VOR  
BEHANDLUNGSBEGINN?

*yes!*

*scan mich!*



Jetzt kostenfrei Starterpaket bestellen!



Tel.: 0231 – 586 886 – 0



[www.dentapart.de](http://www.dentapart.de)



Einfach bessere Zähne.

**dent.apart**®