

Einsatz von Hyaluronsäure in der rekonstruktiven Parodontalchirurgie

Positive Auswirkungen auf Wundheilung und Regeneration parodontaler Strukturen. Von Prof. Dr. med. dent., Dr. h.c. mult. Anton Sculean, M.S., Bern, Schweiz.

Die rekonstruktive Parodontaltherapie fasst alle Therapiemethoden zusammen, welche eine vorhersehbare Neubildung von zahntragenden Strukturen (d. h. Wurzelzement, Desmodont und Alveolarknochen) ermöglichen.

Neueste Ergebnisse aus präklinischen und klinischen Studien haben vor Kurzem erkennen lassen, dass die zusätzliche Applikation von Hyaluronsäure im Rahmen der Parodontalchirurgie die Wundheilung positiv beeinflusst und die Regeneration parodontaler Strukturen fördert.

Der vorliegende Beitrag fasst in einem kurzen Überblick die wichtigsten Erkenntnisse zur Anwendung von Hyaluronsäure in der rekonstruktiven Parodontalchirurgie zusammen.

Wissenschaftlicher Hintergrund

Hyaluronsäure ist ein anionisches, nicht-sulfatiertes Glykosaminoglykan, die praktisch in allen Geweben vorkommt und eine wichtige Rolle bei der Wundheilung spielt. Neueste Ergebnisse aus Zellkulturstudien konnten zeigen, dass Hyaluronsäure eine sehr hohe Biokompatibilität besitzt, die Proliferation und Migration von parodontalen und gingivalen Fibroblasten fördert, die Angiogenese positiv beeinflusst und das Blutkoagulum stabilisiert (Asparuhova et al. 2019). Histologische Daten aus präklinischen Studien lieferten den Beweis, dass die Anwendung einer quervernetzten Hyaluronsäure in der chirurgischen Therapie von intraossären und Rezessionsdefekten die Regeneration von Desmodont, Wurzelzement, und Knochen fördert (Shirakata et al. 2021a und b; Abb. 1).

Vor Kurzem wurde sogar ein positiver Effekt der quervernetzten Hyaluronsäure in Klasse III-Furkationen gezeigt, wobei eine vollständige Regeneration (d. h. komplette Schließung des Defekts) nicht erreicht werden konnte (Shirakata et al. 2022).

Klinische Anwendung

Aufgrund der vorher erwähnten biologischen Eigenschaften wurde die quervernetzte Hyaluronsäure (hyaDENT BG, REGEDENT)

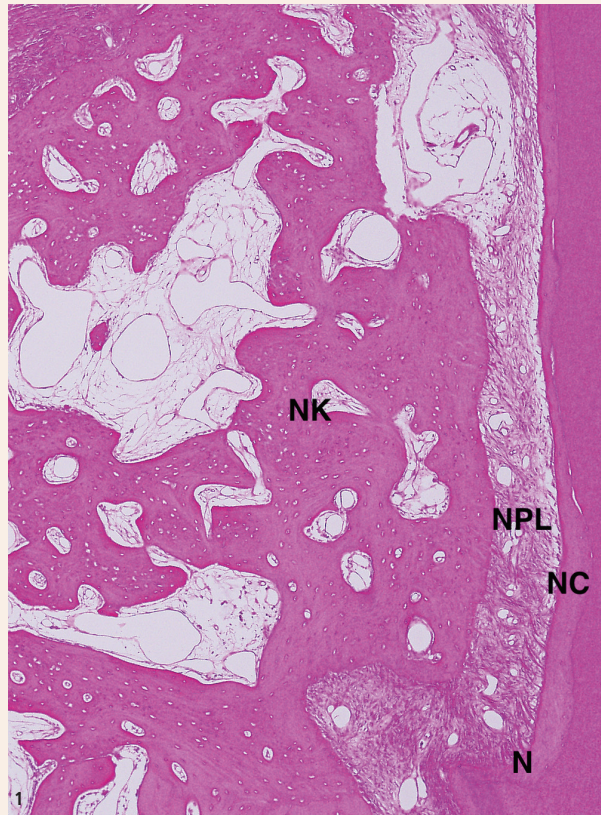

Abb. 1: Das histologische Bild zeigt die Regeneration parodontaler Strukturen in einem intraossären Defekt nach Behandlung mit einer quervernetzten Hyaluronsäure (hyaDENT BG, REGEDENT). N: die Kerbe zeigt den tiefsten Punkt des Defekts während des chirurgischen Eingriffs, NC: neues Wurzelzement, NPL: neues Desmodont, NB: neuer Knochen.

in der rekonstruktiven Parodontalchirurgie von intraossären Defekten und von singulären und multiplen Rezessionen angewendet (Pilloni et al. 2019, 2021, Guldener et al. 2020, Lanzrein et al. 2020).

So führte die Anwendung einer quervernetzten Hyaluronsäure im Rahmen der rekonstruktiven Parodontalchirurgie von intraossären Defekten und Klasse 1-Rezessionen zu signifikanten Reduktionen der Sondierungstiefen, Gewinne von klinischem Attachment und Deckung von Rezessionen (Pilloni et al. 2019, 2021). Ergebnisse einer randomisierten klinischen Studie konnten zeigen, dass die Behandlung von Miller-Klasse I-Rezessionen mit einem koronalen Verschiebelappen und Anwendung von Hyaluronsäure in einer höheren Reduktion der Rezessionstiefen und häufigere komplette Deckung der Rezessionen resultiert, verglichen mit der alleinigen Anwendung des koronalen Verschiebelappens (Pilloni et al. 2019).

In weit fortgeschrittenen Rezessionen mit einem bereits vorhandenen Verlust von interproximalem Knochen und dünnem Gingivaphänotyp scheint die Kombination von Hyaluronsäure (hyaDENT BG, REGEDENT) und einem subepithelialen palatinalen Bindegewebs- transplatat (SBGT) im Rahmen verschiedener Variationen der Tunneltechnik, Ergebnisse zu liefern, die bis vor Kurzem sehr schwer zu erreichen waren (Guldener et al. 2020, Lanzrein et al. 2020).

Da in diesen klinischen Situationen, durch die großflächige Präparation des Tunnels, eine stärkere Blutung entstehen kann, führt die Applikation von Hyaluronsäure zu einer Stabilisierung des Blutkoagulums und damit einer positiven Beeinflussung der Wundheilung (Abb. 2–14). Die Ergebnisse von zwei kürzlich veröffentlichten Fallstudien konnten zeigen, dass die Kombination von Hyaluronsäure und einem SBGT mit verschiedenen Variationen der Tunneltechnik in einer komplikationsfreien Heilung und einer exzellenten Deckung von singulären und multiplen Rezessionen im Ober- und Unterkiefer führt (Guldener et al. 2020, Lanzrein et al. 2020; Abb. 13 und 14).

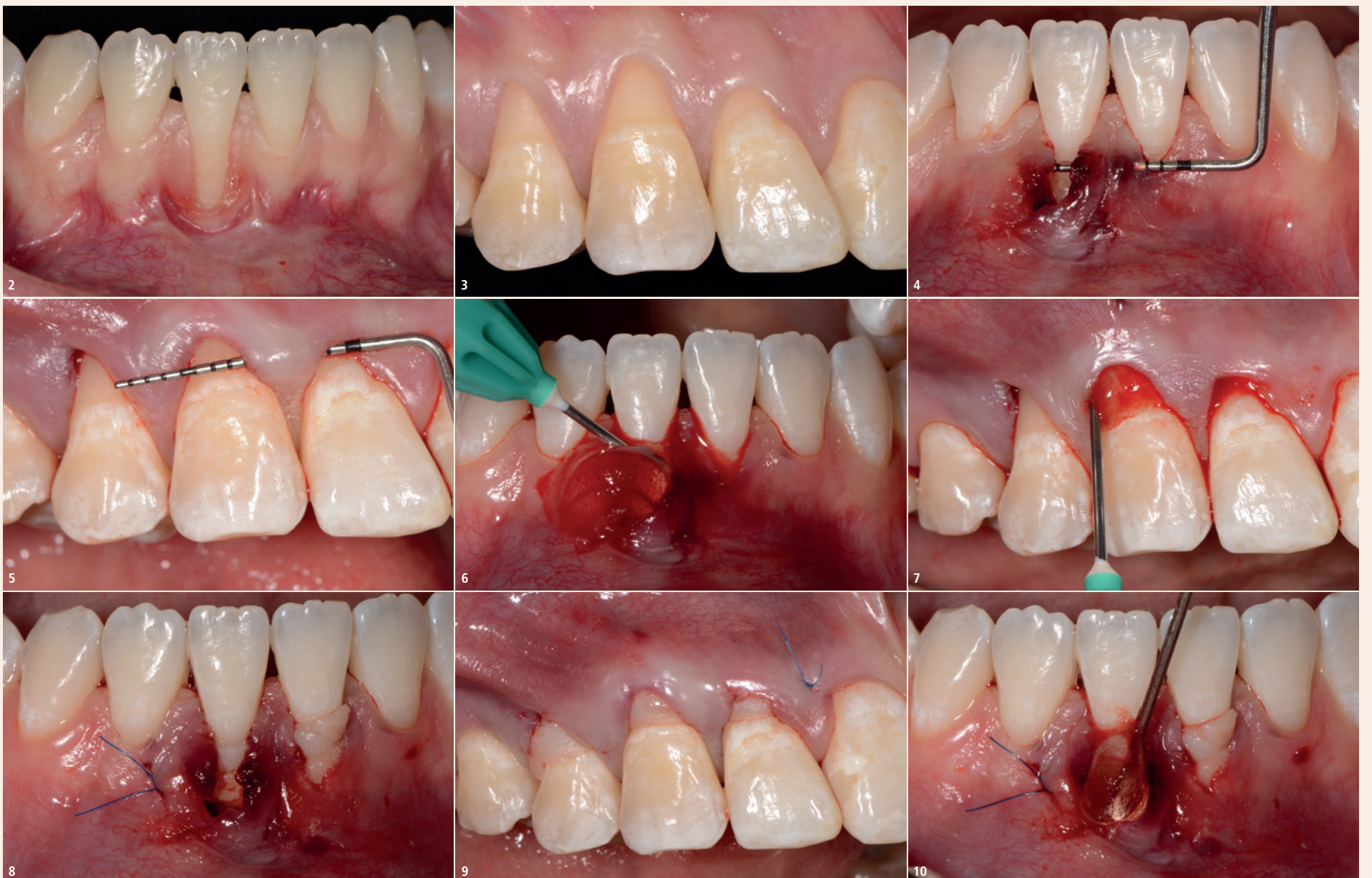

Abb. 2: Tiefe Klasse 2-Rezession in der UK-Front. Eine ausgeprägte Gingivitis und ein Höhenverlust der interdentalen Papille sind erkennbar. – Abb. 3: Multiple Klasse 1-Rezessionen in der OK-Front beeinträchtigen das ästhetische Erscheinungsbild. – Abb. 4: Präparierter Tunnel im Bereich von 41 und 31. – Abb. 5: Präparierter Tunnel im Bereich von 14–11. – Abb. 6 und 7: Applikation der quervernetzten Hyaluronsäure auf die Wurzeloberfläche und in den Defekt. – Abb. 8 und 9: Das SBGT wurde mit Umschlingungsnahten an den Zahnhälften fixiert. – Abb. 10: Eine zweite Schicht der quervernetzten Hyaluronsäure wurde auf das SBGT appliziert.

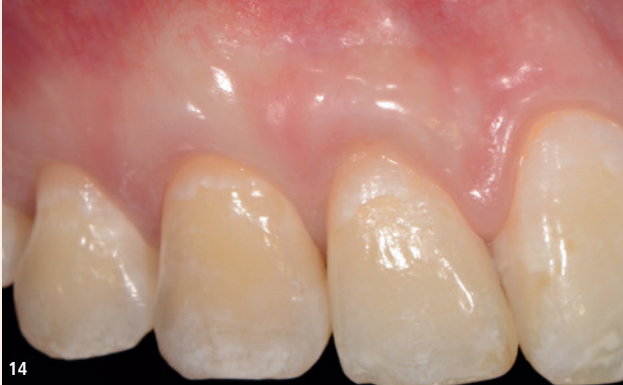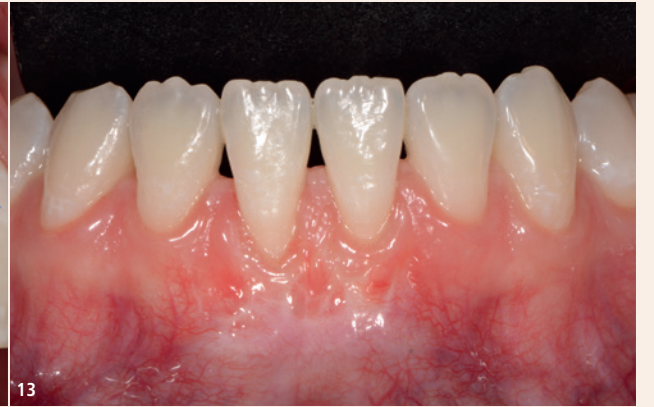
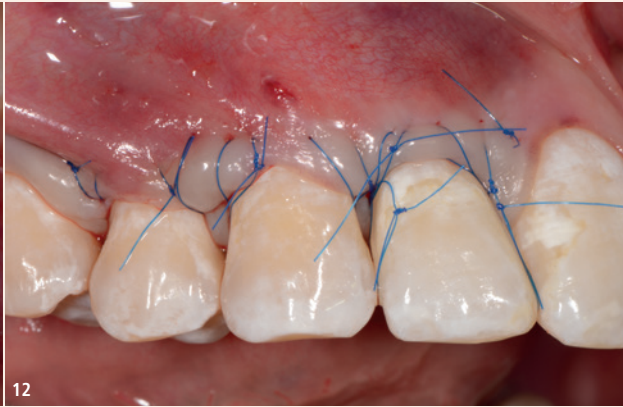
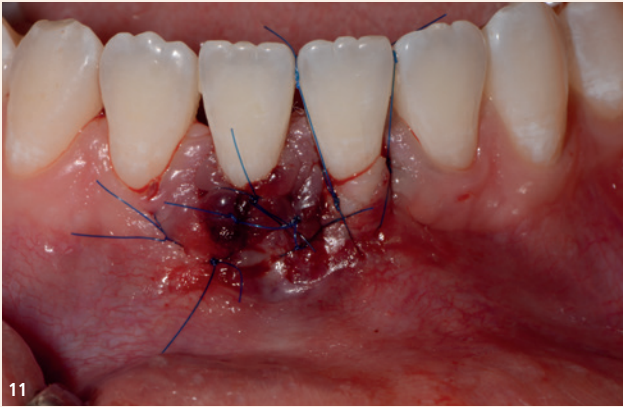


Abb. 11: Lateral geschlossener Tunnel im Bereich von 41. – **Abb. 12:** Koronal mobilisierter und geschlossener Tunnel im Bereich 14–12. – **Abb. 13:** Das klinische Bild ein Jahr nach der Therapie zeigt eine fast komplette Deckung der Rezession. Durch den Gewinn befestigter Gingiva ist die Durchführung von Mundhygienemaßnahmen deutlich verbessert. – **Abb. 14:** Ein Jahr nach der Therapie wurde eine komplette Deckung der OK-Rezessionen und eine Verbesserung des ästhetischen Erscheinungsbildes erreicht.

sue graft: a report of 12 cases. *Quintessence Int.* 2020;51(6):456–63. doi: 10.3290/j.qi.a44492.

- Lanzrein C, Guldener K, Imber JC, Katsaros C, Stähli A, Sculean A. Treatment of Multiple Adjacent Recessions with the Modified Coronally Advanced Tunnel or Laterally Closed Tunnel in Conjunction with Hyaluronic Acid and Subepithelial Connective Tissue Graft: A Report of 15 Cases. *Quintessence Int.* 2020;51(9):710–19. doi: 10.3290/j.qi.a44808.
- Piloni A, Schmidlin PR, Sahrman P, Sculean A, Rojas MA. Effectiveness of adjunctive hyaluronic acid application in coronally advanced flap in Miller class I single gingival recession sites: a randomized controlled clinical trial. *Clin Oral Investig* 2019;23:1133–41.
- Piloni A, Rojas MA, Marini L, Russo P, Shirakata Y, Sculean A, Iacono R. Healing of intrabony defects following regenerative surgery by means of single-flap approach in conjunction with either hyaluronic acid or an enamel matrix derivative: a 24-month randomized controlled clinical trial. *Clin Oral Investig.* 2021 Feb 10. doi: 10.1007/s00784-021-03822-x. Online ahead of print.
- Sculean A, Allen EP. The laterally closed tunnel for the treatment of deep isolated mandibular recessions: surgical technique and a report of 24 cases. *Int J Periodontics Restorative Dent* 2018;38:479–87.
- Sculean A, Cosgarea R, Stähli A, Katsaros C, Arweiler NB, Miron RJ, Deppe H. Treatment of multiple adjacent maxillary Miller Class I, II, and III gingival recessions with the modified coronally advanced tunnel, enamel matrix derivative, and subepithelial connective tissue graft: A report of 12 cases. *Quintessence Int* 2016;47:653–59.
- Shirakata Y, Imafuji T, Nakamura T, Shinohara Y, Iwata M, Setoguchi F, Noguchi K, Sculean A. Cross-linked hyaluronic acid gel with or without a collagen matrix in the treatment of class III furcation defects: a histologic and

histomorphometric study in dogs. *J Clin Periodontol.* 2022 Oct;49(10):1079–89. doi: 10.1111/jcpe.13694. Epub 2022 Jul 21.

- Shirakata Y, Imafuji T, Nakamura T, Kawakami Y, Shinohara Y, Noguchi K, Piloni A, Sculean A. Periodontal wound healing/regeneration of two-wall intrabony defects following reconstructive surgery with cross-linked hyaluronic acid-gel with or without a collagen matrix: a preclinical study in dogs. *Quintessence Int.* 2021;0(0):308–16. doi: 10.3290/j.qi.b937003.
- Shirakata Y, Nakamura T, Kawakami Y, Imafuji T, Shinohara Y, Noguchi K, Sculean A. Healing of buccal gingival recessions following treatment with coronally advanced flap alone or combined with a cross-linked hyaluronic acid. *J Clin Periodontol.* 2021 Apr;48(4):570–80. doi: 10.1111/jcpe.13433. Epub 2021 Feb 10.

Schlussfolgerung

Die vorhandene wissenschaftliche und klinische Evidenz zeigt, dass die Anwendung der quervernetzten Hyaluronsäure die parodontale Wundheilung und Regeneration fördert und dadurch neue Möglichkeiten in der rekonstruktiven Parodontalchirurgie öffnet. [DI](#)


Literatur:

- Asparuhova MB, Kiryak D, Eliezer M, Mihov D, Sculean A. Activity of two hyaluronan preparations on primary human oral fibroblasts. *J Periodontol Res* 2019;54:33–45.
- Guldener K, Lanzrein C, Eliezer M, Katsaros C, Stähli A, Sculean A. Treatment of single mandibular recessions with the modified coronally advanced tunnel or laterally closed tunnel, hyaluronic acid, and subepithelial connective tis-



Prof. Dr. med. dent., Dr. h.c. mult. Anton Sculean, M.S.

Universität Bern
Klinik für Parodontologie
Freiburgstrasse 7
3010 Bern, Schweiz
Tel.: +41 31 6322577
anton.sculean@zmk.unibe.ch



ANZEIGE

Digitales Lernen. Neu gedacht.

ZWP STUDY CLUB

zwpstudyclub.de