# **Versorgung eines Frontzahntraumas** in Verbindung mit einer Alveolarfortsatzfraktur

Zahntraumata sind aufgrund der hohen Prävalenz und der damit verbundenen Einschränkungen ein wichtiges Problem des öffentlichen Gesundheitssystems. Laterale Luxationsverletzungen gehören zu den schwerwiegendsten parodontalen Verletzungen bei Zahntraumata. Die korrekte Diagnose, die anschließende Repositionierung des Zahns in der richtigen Position und ein adäquates endodontisches Management sind für die funktionelle Rehabilitation des Zahns und des parodontalen Ligaments von grundlegender Bedeutung. Im folgenden Fachbeitrag wird über die erfolgreiche Versorgung eines lateral luxierten oberen zentralen Schneidezahns berichtet, der mit einer Alveolarfortsatzfraktur einherging.

***Autor: Maythem Al-Fartousi, M.Sc.***

Laterale Luxationen von Frontzähnen gehören zu den schwerwiegendsten Entitäten von Zahntraumata.[1] Diese traumatische Zahnverletzung ist durch die bukkal-linguale Dislokation des Zahns mit Beteiligung des Alveolarknochens gekennzeichnet.[2] Die Einklemmung der Wurzelspitze führt zu einer Unbeweglichkeit des Zahns und einem ankylotischen Perkussionsgeräusch.[3] Aufgrund der Unterbrechung der Blutversorgung kommt es bei bleibenden Zähnen mit geschlossener Wurzelspitze, die von der lateralen Luxation betroffen sind, häufig zu Pulpanekrosen.[4] Zu den häufigsten parodontalen Komplikationen gehören die externe Wurzelresorption, der marginale Knochenverlust und die Ankylose, vor allem bei verspäteter oder falscher Repositionierung.[4,5]

Literatur

Die Diagnose der lateralen Luxation erfolgt durch klinische Untersuchungen, Röntgenaufnahmen und die digitale Volumentomografie (DVT).[6] Aufgrund des zweidimensionalen Bildes der konventionellen Röntgenaufnahme ist die Diagnose der lateralen Luxationsverletzung nicht einfach. Die DVT-Untersuchung, sofern verfügbar, ist ein präzises diagnostisches Hilfsmittel, um den Zahnarzt bei der Diagnose einer lateralen Luxation zu unterstützen.[7] Außerdem entspricht die DVT-Bildgebung den Empfehlungen der American Association of Endodontics für die effektive Diagnostik komplexer klinischer Bedingungen.[8]

1

Aktuelle Leitlinien empfehlen die Repositionierung des Zahns in die ursprüngliche Position mit digitalem Druck und die Stabilisierung für einen Zeitraum von mindestens vier Wochen, um die Rehabilitation des parodontalen Ligaments zu begünstigen.[5] Ein endodontischer Eingriff ist ebenfalls unerlässlich, insbesondere bei geschlossen-apikalen Zähnen, um Wurzelresorptionen zu verhindern.[7] Eine korrekte Visualisierung der apikalen Position nach einer lateralen Luxation ist vor, während und nach der Behandlung unerlässlich, da der Erfolg von einer genauen Diagnose, Planung und Ausführung abhängt.

## Fallbericht

Eine 24-jährige Patientin stellte sich zur Untersuchung in unserer Praxis vor, nachdem sie bei einem Fahrradunfall ein dentoalveoläres Trauma am oberen rechten zentralen Schneidezahn (Zahn 11) erlitten hatte. Die Patientin präsentierte sich in einem guten Allgemeinzustand und verspürte nach dem Trauma keine großen Schmerzen. Sie berichtete jedoch über Schmerzen, die bei der Okklusion auftraten. Bis auf eine Schürfwunde an der Oberlippe waren keine weiteren Weichteilschäden ersichtlich. Der Zahn 11 war leicht extrudiert, nach palatinal verlagert und leicht beweglich (Grad 2: horizontale Beweglichkeit zwischen 1 und 2 mm). Weiterhin zeigte der Zahn eine Schmelz-Dentin-Fraktur. Außerdem ergab die klinische Untersuchung eine Blutung aus dem parodontalen Stützgerüst (Sulkusblutung) und einen vergrößerten parodontalen Spalt (Abb. 1 und 2).

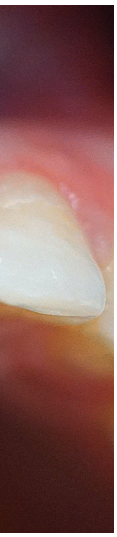

Bei der Untersuchung war die Kältesensibilität für Zahn 11 nicht mehr vorhanden (–), während Zahn 21 eine erhöhte Sensibilität aufwies (++). Im Perkussionstest wies der traumatisierte Zahn einen „metallischen“ Klang auf. Bildgebende Untersuchungen sind wichtig, um Begleitverletzungen wie Wurzelfrakturen am Zahn oder an Nachbarzähnen festzustellen. Außerdem sind diese Untersuchungen vonnöten, um die Repositionstechnik zu bestimmen. Da die Verschiebung von lateralen Luxationsverletzungen häufig nach

**Abb. 1 und 2:** Klinische Darstellung des nach palatinal luxierten Zahns 11.

ANZEIGE

Dual Rinse®
HEDP

Das magische Pulver zur all-in-one Spüllösung in der Endodontie

medcem

www.medcem.eu

bukkal oder palatinal erfolgt, lassen intraorale 2D-Röntgenaufnahmen die Schwere der Verletzung in der Sagittalebene möglicherweise nicht erkennen.[6] In diesem speziellen Fall waren die Bilder der periapikalen Röntgenaufnahmen in Bezug auf die Art der Verletzung nicht ausreichend schlüssig, daher war eine DVT-Untersuchung zur Diagnose der Art des Zahntraumas indiziert. Die DVT-Aufnahmen zeigten und bestätigten die Fraktur des Alveolarfortsatzes und die laterale Wurzelverschiebung (Abb. 3–5).

Als initiale therapeutische Maßnahme folgte eine digitale Reponierung des Zahns 11 mithilfe einer Extraktionszange ohne iatrogene Schädigung des Wurzelzements. Anschließend wurden die Zähne mit KFO-Draht (0,3 mm) und Komposit für vier Wochen geschient (Abb. 6).

Im gleichen Termin folgte die endodontische Behandlung. Hierfür wurde der Zahn nach Anlage des Kofferdams trepaniert und die Arbeitslänge (AL: 21,5 mm bis zur Inzisalkante) bestimmt. Die Aufbereitung erfolgte mithilfe des RECIPROC blue R40 VDW mittels VDW GOLD Motor bis ISO 40.06, schwarz. Die Irrigation wurde

3

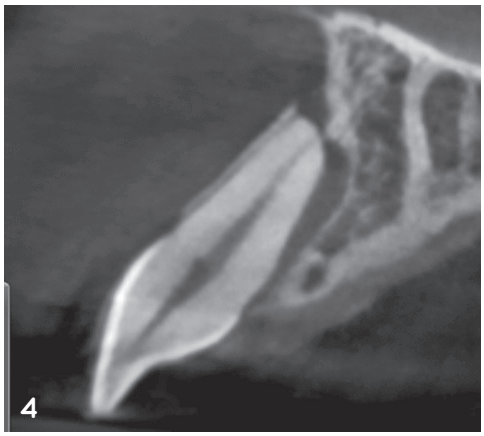
4

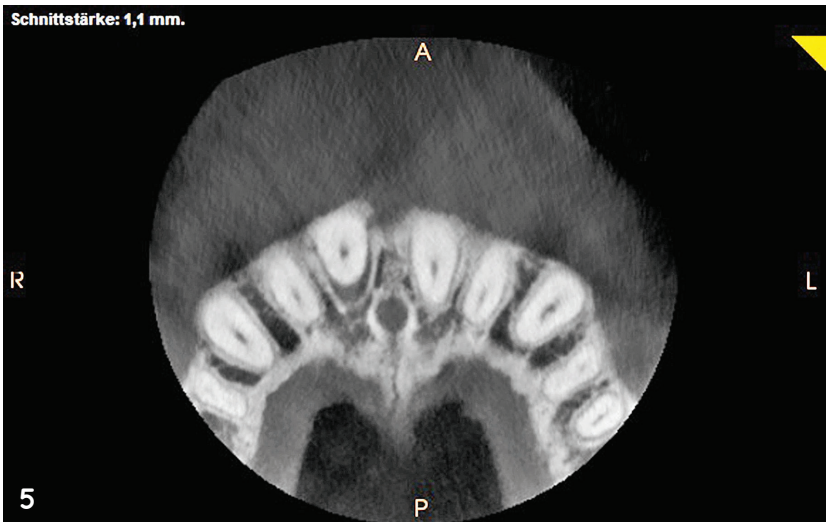

5

> Die Diagnose der lateralen Luxation erfolgt durch klinische Untersuchungen, Röntgenaufnahmen und die digitale Volumentomografie (DVT).[6] Aufgrund des zweidimensionalen Bildes der konventionellen Röntgenaufnahme ist die **Diagnose der lateralen Luxationsverletzung nicht einfach.** Die DVT-Untersuchung, sofern verfügbar, ist ein präzises diagnostisches Hilfsmittel, um dem Zahnarzt bei der Diagnose einer lateralen Luxation zu unterstützen.[7]

**Abb. 3–5:** Darstellung der lateralen Luxation des Zahns 11 und der Alveolarfortsatzfraktur mit periapikaler Röntgenaufnahme, sagittal und axial im DVT. **Abb. 6:** Schienung der Zähne nach initialer Reposition.

mit NaOCl 5,25 % für 15 Minuten und EDTA 17 % für 5 Minuten unter Aktivierung mit EDDY (VDW) durchgeführt. Nach Trocknung mit Papierspitzen erfolgte die Masterpointaufnahme mit RECIPROC Guttapercha (schwarz). Die Obturation des Zahns erfolgte mit einer Single Point Guttapercha RECIPROC ISO 40 und BC Sealer Total Fill (FKG). Im Anschluss erfolgte eine DVT-Kontrollaufnahme (Abb. 7 und 8).

In der zweiten Sitzung, die zwei Tage danach erfolgte, ergab die Vitalitätsprüfung des Zahns 11 eine positive Reaktion auf Kälte. Die Perkussionstestung des Zahns 11 war positiv (+) im Vergleich zum Zahn 21 (–). Im Hinblick auf die Schmelz-Dentin-Defekte erfolgte ein Eckenaufbau der mesialen Kante des Zahns 11. In der dritten Sitzung (einen Monat nach Trauma) erfolgte die Anfertigung eines Zahnfilms zur Kontrolle (Abb. 9 und 10). Auch hier war die Vitalität des Zahns 21 positiv (+). In der dritten Sitzung erfolgte dann die Entfernung der Schiene.

Das finale Follow-up wurde nach 24 Monaten durchgeführt. Hierbei wurde eine DVT-Kontrollaufnahme angefertigt. Diese zeigte einen zufriedenstellenden Heilungsprozess der Alveolarforsatzfraktur (Abb. 11).

## Diskussion

Laterale Luxationen an bleibenden Zähnen gehören zu den häufigsten Verletzungen bei Zahntraumata, und die Pulpanekrose ist die häufigste resultierende Komplikation.[3] Wenn jedoch keine Behandlung erfolgt, können andere Komplikationen wie entzündliche Resorption und chronische apikale Parodontitis auftreten.[4] Die Behandlung ist schwierig, da sie viele Fachkenntnisse in Endodontie, Parodontologie und Restaurativer Zahnheilkunde einschließt. Darüber hinaus können Wochen, Monate oder sogar Jahre nach dem Zahntrauma Komplikationen auftreten, weshalb diese Verletzungen eine langfristige Nachsorge erfordern.[1,4] Das Fehlen einer korrekten Diagnose einer Alveolarfraktur kann zu einer falschen Behandlungsplanung führen, die Komplikationen und mögliche Folgeerkrankungen, vor allem Pulpanekrose und Infektionen, nach sich ziehen.[6] Darüber hinaus kann die falsche Repositionierung des Zahns zu einer schlechten alveolären Heilung und chronischen Schmerzen führen.

In den internationalen Leitlinien wird empfohlen, die Notwendigkeit eines DVT je nach Art und Schwere der dentoalveolären Verletzung zu prüfen.[3] In

ANZEIGE

Unser Sauberheld.

Hände-Desinfektionsgel für Ihre Sicherheit.

Becht4care®

- ✓ hygienische und chirurgische Hände-Desinfektion (begrenzt viruzid)
- ✓ mit feuchtigkeitsspendender Pflegeformel
- ✓ dermatologisch getestet

direkt zum Produkt

Becht®
ALFRED BECHT GMBH

BESSER BECHT.
MADE IN OFFENBURG.

www.becht-online.de

**Abb. 7 und 8:** DVT-Kontrollaufnahme nach initialer Reposition, Schienung und endodontischer Behandlung.

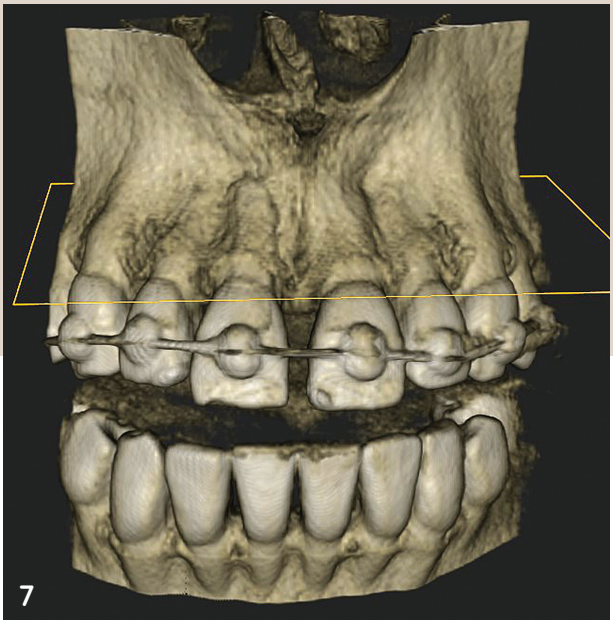


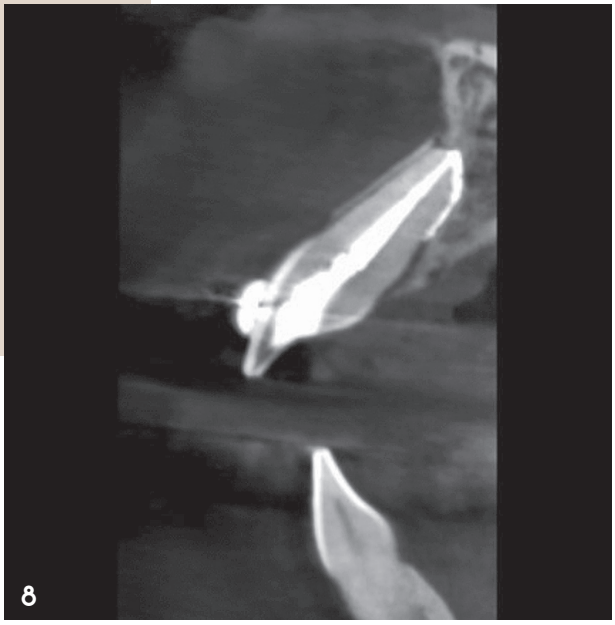


diesem Fallbericht war die DVT-Bildgebung für den Behandlungsplan wichtig und half, die korrekte Diagnose einer lateralen Luxationsverletzung und Alveolarfortsatzfraktur zu stellen, da die Verletzung auf einem herkömmlichen 2D-Röntgenbild häufig nicht sichtbar gemacht werden kann. Es ist wichtig, hervorzuheben, dass die DVT-Untersuchung im Vergleich zu herkömmlichen medizinischen CT-Untersuchungen eine geringe Strahlendosis verursacht. Der DVT-Scan des Oberkiefers führt zu einer Strahlendosis von 57 µSv[9], während medizinische CT-Untersuchungen des Oberkiefers zu einer Strahlendosis von 1.400 µSv führen.[10] Frühere Fallberichte haben gezeigt, dass die okklusale oder periapikale Röntgenaufnahme ein wichtiges Instrument zur Diagnose von Zahntraumata ist.[11,12] Gegenwärtig ist die DVT-Untersuchung jedoch in komplexeren Fällen als diagnostisch wertiger angesehen, da sie mehrere Schnitte in verschiedenen Ebenen ermöglicht, was wichtig ist, um den Zustand der Wurzelspitze im Zusammenhang mit einer lateralen Luxation aufzuzeigen. DVT-Scans haben bekannterweise eine höhere Genauigkeit und bessere Auflösung als Röntgenaufnahmen.[13] Außerdem handelt es sich bei der Röntgenuntersuchung um eine zweidimensionale Ansicht einer dreidimensionalen Struktur.[6] Die DVT-Kontrollaufnahme erlaubte zudem die Überprüfung der Rückführung des Zahns in

Aktuelle Leitlinien empfehlen die **Repositionierung des Zahns in die ursprüngliche Position** mit digitalem Druck und die Stabilisierung für einen Zeitraum von mindestens vier Wochen, um die Rehabilitation des parodontalen Ligaments zu begünstigen.[5]

die richtige Position. Wenn die Repositionierung nicht korrekt ist oder zu viel Zeit verstreicht, sind die häufigsten Komplikationen Pulpanekrose, Wurzelresorption, infektionsbedingte Resorption, Ankylose und marginaler Knochenverlust.[4]

Da es sich um eine Alveolarknochenfraktur handelte, wurde eine Schienung entsprechend internationaler Empfehlungen vier Wochen lang durchgeführt.[3] Mit diesem Ansatz sollte die Möglichkeit geschaffen werden, stabilere Bedingungen für die Knochenheilung zu schaffen. Die Schienungszeit nach lateralen Luxationsverletzungen wird als wichtig erachtet, um den traumatisierten Zahn in der richtigen Position zu halten und den Knochen-Alveolar-Prozess und die Heilung des parodontalen Ligaments zu erleichtern.[3] Der Einsatz des KFO-Drahtes (0,3 mm) für die Schienung wurde gewählt, um die physiologische Beweglichkeit aufgrund seiner geringen Steifigkeit zu optimieren.[14]

Die Patientin klagte nur über Beschwerden bei der Okklusion, was bei lateralen Luxationsverletzungen üblich ist.[15] Normalerweise ist die laterale Luxation mit Verletzungen wie Schmelz-Dentin-Frakturen verbunden, die auch in dem vorliegenden Fall auftraten.[2,16] In Bezug auf die initiale Präsentation des Falls lässt sich feststellen, dass die Vitalitätsprüfung bei einer Dislokation falsch negativ ausfallen kann. Zudem sollte beachtet werden, dass eine verzögerte Repositionierung schwierig ist, wenn sich in der Alveole ein Gerinnsel gebildet hat.[17] Kontinuierliche Untersuchungen sind wichtig, da es zu späteren Komplikationen nach der Behandlung kommen kann.[18] Die Nachuntersuchungen dieses Falls nach 24 Monaten nach einem effizienten Behandlungsprotokoll zeigten ein zufriedenstellendes Ergebnis im Verlauf.

## Fazit

Zusammenfassend ist die laterale Luxation ein schweres Zahntrauma, das den parodontalen Komplex und den Alveolarknochen betrifft. Eine präzise Diagnostik und ein auf die Diagnose aufbauendes korrektes Management des Falls führen jedoch zu einem erfolgreichen Resultat.

## KONTAKT

**Maythem Al-Fartousi, M.Sc.**
Karlsruhe
www.endo-karlsruhe.de

**Maythem Al-Fartousi, M.Sc.**
[Infos zum Autor]

**Abb. 9 und 10:** Kontrollaufnahme (Zahnfilm) bei der Follow-up-Untersuchung nach einem Monat (mit der ersichtlichen Schiene) und nach zwei Jahren (Bild ohne Schiene). **Abb. 11:** Kontrollaufnahme (DVT) bei der Follow-up-Untersuchung nach 24 Monaten. Es zeigt sich eine gute Heilung der Alveolarfortsatzfraktur.

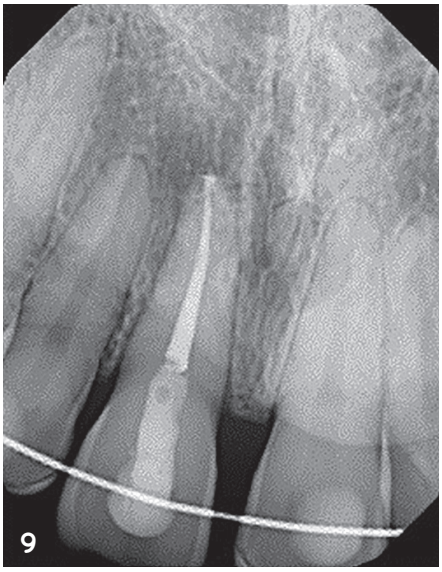


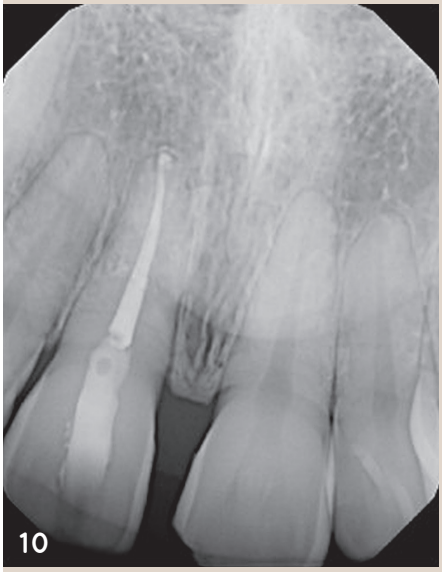


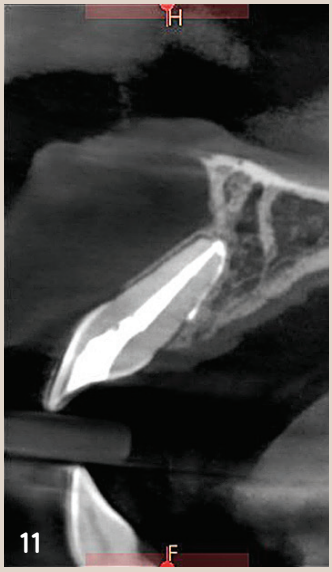


**Bilder:** © Maythem Al-Fartousi, M.Sc.