

Anti-Aging durch KFO

Von Dr. Claudia Obijou-Kohlhas.

Was heißt Anti-Aging?

Duden:

Anti-Aging bedeutet die Gesamtheit der (medizinischen) Maßnahmen zum Hinauszögern des Alterungsprozesses.

Wikipedia:

Maßnahmen, die darauf abzielen, das biologische Altern des Menschen hinauszuzögern, die Lebensqualität im Alter möglichst lange auf hohem Niveau zu erhalten und die Lebenserwartung zu verlängern.

Kieferorthopädie und Zahnmedizin

(nach Definition Dr. Claudia Obijou-Kohlhas):

Maßnahmen, die dazu dienen, der biologischen Abnutzung der Zähne und dem Absenken der Lachlinie (s.u.) im Alter durch geeignete kieferorthopädische und zahnmedizinische Therapien entgegenzuwirken. Dabei werden die Stellung, Form und Farbe der Zähne dahingehend positiv verändert, dass sich der alternde Mensch durch ein jugendlicheres Lachen jünger, schöner und besser fühlen kann. Durch die ästhetische und funktionelle Zurücksetzung der Zähne „von alt nach jung“ kann die Lebensqualität des alternenden Menschen verbessert werden. (Lachlinie = der Teil der Zähne, der beim Lachen sichtbar ist. Beim jungen Menschen sind das i.d.R. die OK-Frontzähne und beim älteren Menschen die UK-Frontzähne. Die Abrasion der OK-Frontzähne und das Erschlaffen der Gesichtswichteile können als Ursache für den Alterungsprozess und das Absenken der Lachlinie angesehen werden.)

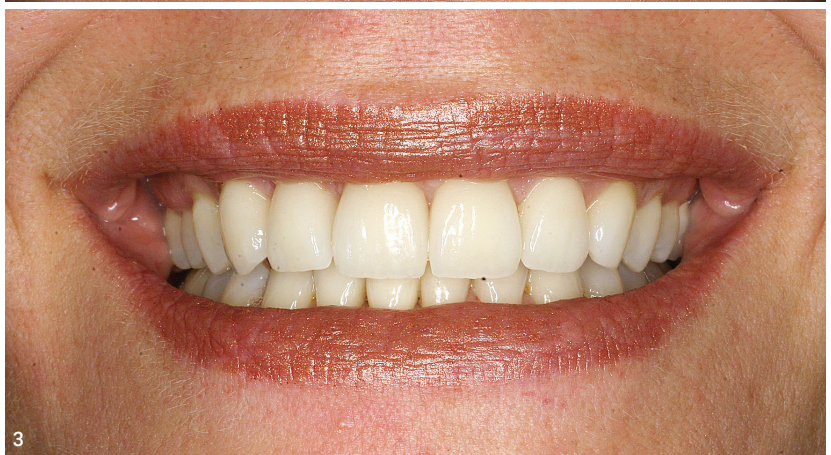
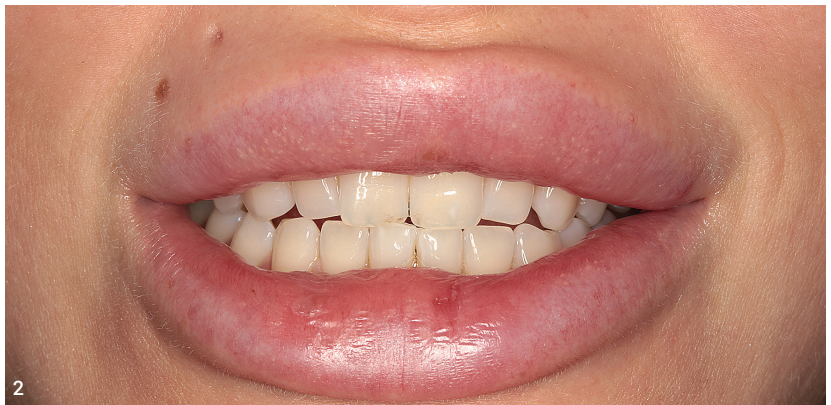
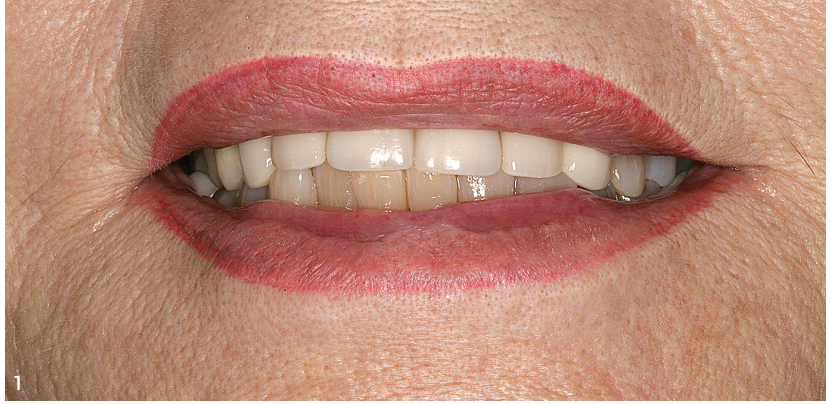Abb. 1: 79-jährige Patientin: Falten unterspritzt, Lippen mit Permanent-Make-up verbreitert, zu starke Überdeckung der OK-Front durch die Oberlippe, kurze Frontzahnkronen, negative Lachkurve. **Abb. 2:** Starke Faltenunterspritzung der Lippen und des Gesichts. Kurze Oberkieferfront. **Abb. 3:** Kombibehandlung KFO/Prothetik (Vollkeramikronen), große und lange Schneidezahnkronen, geringe Abdeckung der OK-Front durch die Oberlippe, positive Lachkurve.

Einleitung

Die Welle der Faltenunterspritzungen und Anti-Aging-Behandlungen im Gesicht hat so richtig Fahrt aufgenommen, sodass sich auch für Kieferorthopäden und Zahnärzte ein neues Arbeitsfeld aufgetan hat. Sehr häufig werden Kronenverlängerungen und -verbreiterungen im Frontzahnbereich bei älteren Patientinnen gefordert, um das Lachen zu verjüngen (Abb. 1). Dafür ist die vorherige Aufhäufung der Oberkieferfront durch eine möglichst kurzdauernde kieferorthopädische Vorbehandlung erforderlich.

Immer mehr Frauen lassen sich die kleinen Mundfältchen an der Oberlippe und die tiefen Nasolabialfalten durch sogenannte Dermafiller „unterfüttern“ und „aufpolstern“. Dadurch sollen Gesichtsfalten ausgeglichen und das Gesichtsvolumen zur Verjüngung des Aussehens verbessert werden. Wiederholtes und übermäßiges Spritzen von Botox und Hyaluronsäure in die Gesichtswichteile führt jedoch häufig dazu, dass die Oberlippe verlängert und voluminöser wird (Abb. 1), sodass die oberen Frontzähne plötzlich von der Lippe überdeckt werden und kürzer erscheinen.

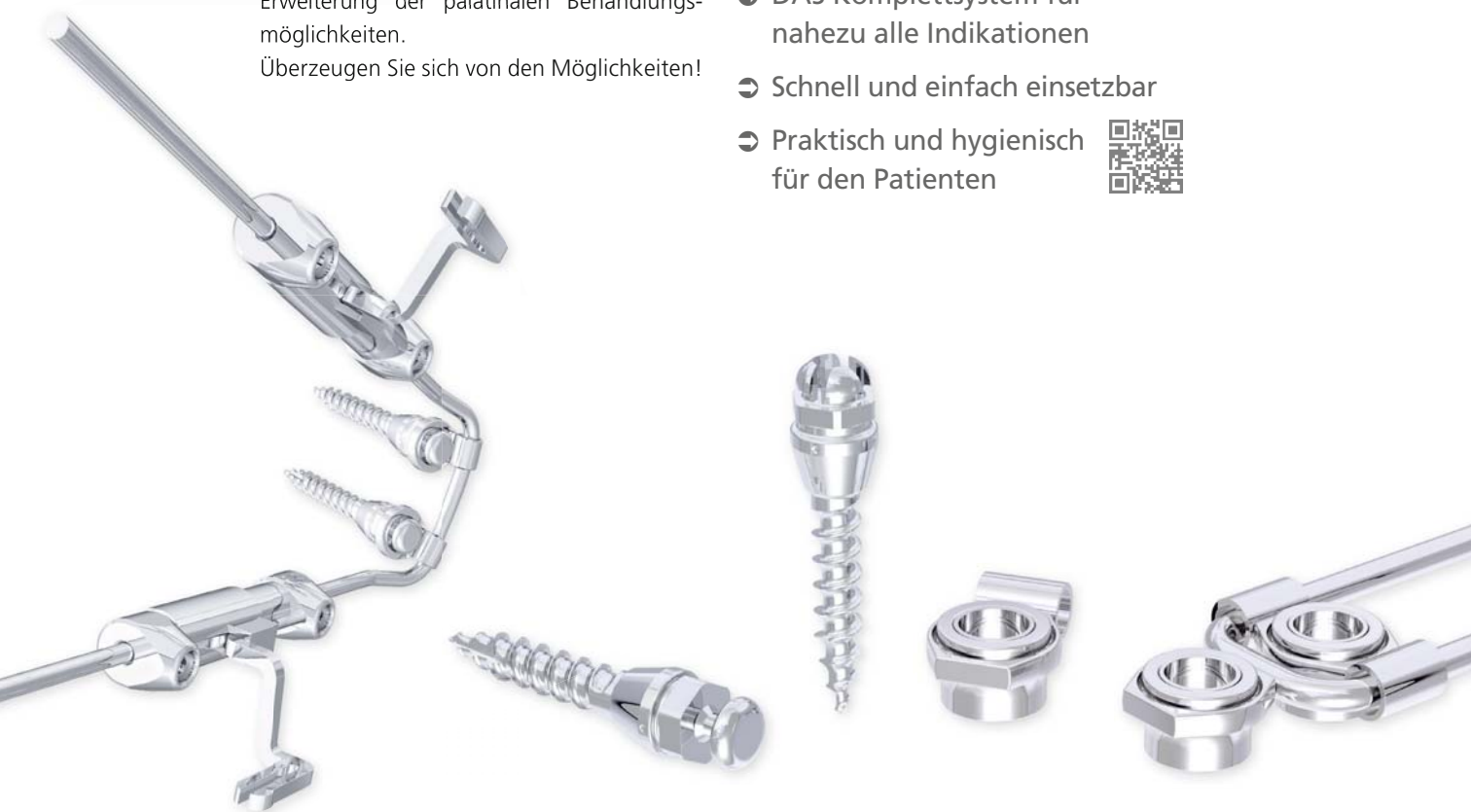

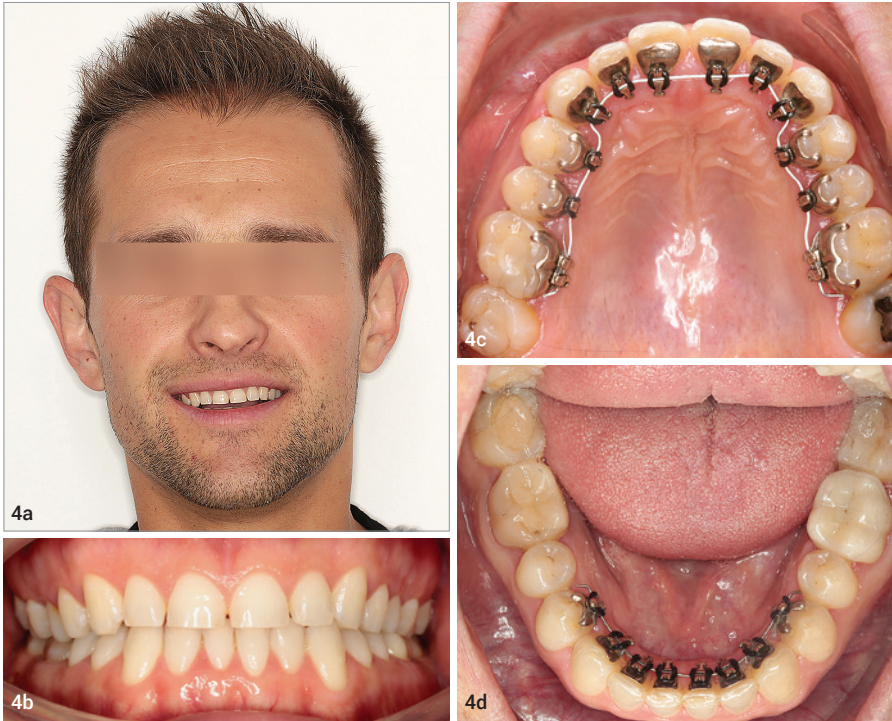DIE OPTIMALE KOMBINATION

... für die skelettale Verankerung!

Das seit Jahren führende tomas[®] System für die skelettale Verankerung und die amda[®] Distalisationsapparatur bieten eine moderne Erweiterung der palatinalen Behandlungsmöglichkeiten.
Überzeugen Sie sich von den Möglichkeiten!

- tomas[®]-pin EP & amda[®]: optimal aufeinander abgestimmt
- DAS Komplettsystem für nahezu alle Indikationen
- Schnell und einfach einsetzbar
- Praktisch und hygienisch für den Patienten





Fall 1: Abb. 4a–d: 32-jähriger Patient: kieferorthopädische Protrusion und Einstellen frontaler Lücken für anschließende Keramikronen in der OK-Front.

Im schlimmsten Falle ist die Oberkieferfront durch die Überlappung der Oberlippe gar nicht mehr zu sehen. Aber woher kommt dieser negative Nebeneffekt der Faltenunterspritzung?

Die Muskeln des Gesichts erschlaffen durch das injizierte Nervengift und sacken förmlich nach unten ab, wodurch die Oberkieferfrontzähne mehr und mehr verdeckt werden. Aus einem schönen Lachen wird ungewollt ein eher verkrampftes Grinsen, wenn der Patient versucht, die aufgepolsterte Oberlippe beim Lachen nach oben zu ziehen. Bedauerlicherweise tritt durch die Verlängerung der Oberlippe häufig das Gegenteil von dem ein, was mit der Faltenunterspritzung bewirkt werden soll. Das Lachen der Patienten wirkt eher älter als jünger, denn wie beim natürlichen Alterungsprozess sinken die Gesichtsteile beim älteren Menschen nach unten ab und die Unterkieferzähne sind nun mehr zu sehen als die des Oberkiefers.

Natürlicher Alterungsprozess verlagert Höhe der Lippenlinie

Vergleicht man das Lachen junger Menschen mit dem der älteren, so fällt die unterschiedlich hohe Lippenlinie als signifikantes Merkmal für den Altersunterschied unmittelbar ins Auge. Beim jungen Menschen ist die Lippenschlusslinie deutlich höher als beim älteren, wodurch die Oberkieferzähne bei jüngeren Menschen mehr zu sehen sind. Dies zeigt uns, dass die exponierte Stellung der Oberkieferzähne für ein jugendliches Aussehen und eine ansprechende Gesichtsästhetik wichtig ist (Abb. 3). In der Regel wird auch ein Gummy Smile von 1 bis 2 mm als ästhetisch jugendlich angesehen. Besonders schlimm ist es für die Patienten übrigens dann, wenn die Lippe durch unterschiedlich starke Resorptionsvorgänge der Mikrofiller asymmetrisch wird und nach einer Seite herunterhängt. Hat der Patient einmal mit der Faltenunterspritzung begonnen, so kommt er kaum noch davon los, denn immer wieder müssen Unregelmäßigkeiten ausgeglichen werden.

Tabelle 1	Durchschnittlicher Umfang der Zahnexposition (mm)	
	Länge der Oberlippe (mm)	
	Oberer mittlerer Schneidezahn	Unterer mittlerer Schneidezahn
10–15	3,92	0,69
16–20	3,44	0,77
21–25	2,18	0,98
26–30	0,93	1,95
31–35	0,25	2,25

Tabelle 2	Durchschnittlicher Umfang der Zahnexposition (mm)	
	Altersgruppe (Jahre)	
	Oberer mittlerer Schneidezahn	Unterer mittlerer Schneidezahn
bis 29	3,37	0,51
30–39	1,58	0,80
40–49	0,95	1,96
50–59	0,46	2,44
ab 60	-0,04	2,95

Tabelle 1: Zahnexposition nach Länge der Oberlippe. (Quelle: Vig RG, Brundo GC: The kinetics of anterior tooth display. J Prosthet Dent. 1978 May;39[5]:502-4) **Tabelle 2:** Zahnexposition nach Alter. (Quelle: Vig RG, Brundo GC: The kinetics of anterior tooth display. J Prosthet Dent. 1978 May;39[5]:502-4)

Exposition der oberen Frontzähne nimmt im Alter ab

Jung aussehen bedeutet eben nicht nur, dass das Gesicht faltenfrei erscheint, sondern auch, dass die Oberkieferzähne entsprechend einer positiven Lachkurve mindestens zu zwei Dritteln zu sehen sind.

Vig und Brundo zeigten bereits 1981, dass mit steigendem Alter der Patienten die Zahnexposition der Oberkieferfront durch eine Zunahme der Oberlippenlänge graduell abnimmt und dafür die Exposition der Unterkieferfrontzähne in gleicher Weise zunimmt. Nach den Messungen der Autoren weisen über 60-Jährige eine Unterkieferfrontzahnexposition auf, die in ihrem Ausmaß der Oberkiefer-Frontzahnexposition von unter 30-Jährigen entspricht (Tabelle 1 und 2). Um dem Alterungsprozess entgegenzuwirken, sind Kieferorthopäden und Zahnärzte gefragt.

Wie können hier Kieferorthopädie und Prothetik Abhilfe schaffen?

Durch eine gemeinsam mit dem Hauszahnarzt durchgeführte interdisziplinäre Diagnostik können wir eine kombiniert kieferorthopädisch-prothetische Therapie planen, welche die Frontzähne des Oberkiefers wieder in den Mittelpunkt des Aussehens stellt. Die Auswertung von Gesichtsfotos, Vermessung der Zahnlangen, Feststellen der Lachlinie, Beurteilung von Symmetrien und Bisslage können digital und analog zu einer gemeinsamen Behandlungsplanung führen, die das Ziel hat, die Oberkieferfrontzähne des älteren Patienten zu verlängern und damit sichtbarer zu machen.

Präprothetische kieferorthopädische Lückenöffnung

Anhand der im Folgenden dargestellten klinischen Fallbeispiele (Fall 1: Abb. 4–6; Fall 2: Abb. 7–13) soll gezeigt werden, dass die kieferorthopädische Lücken-

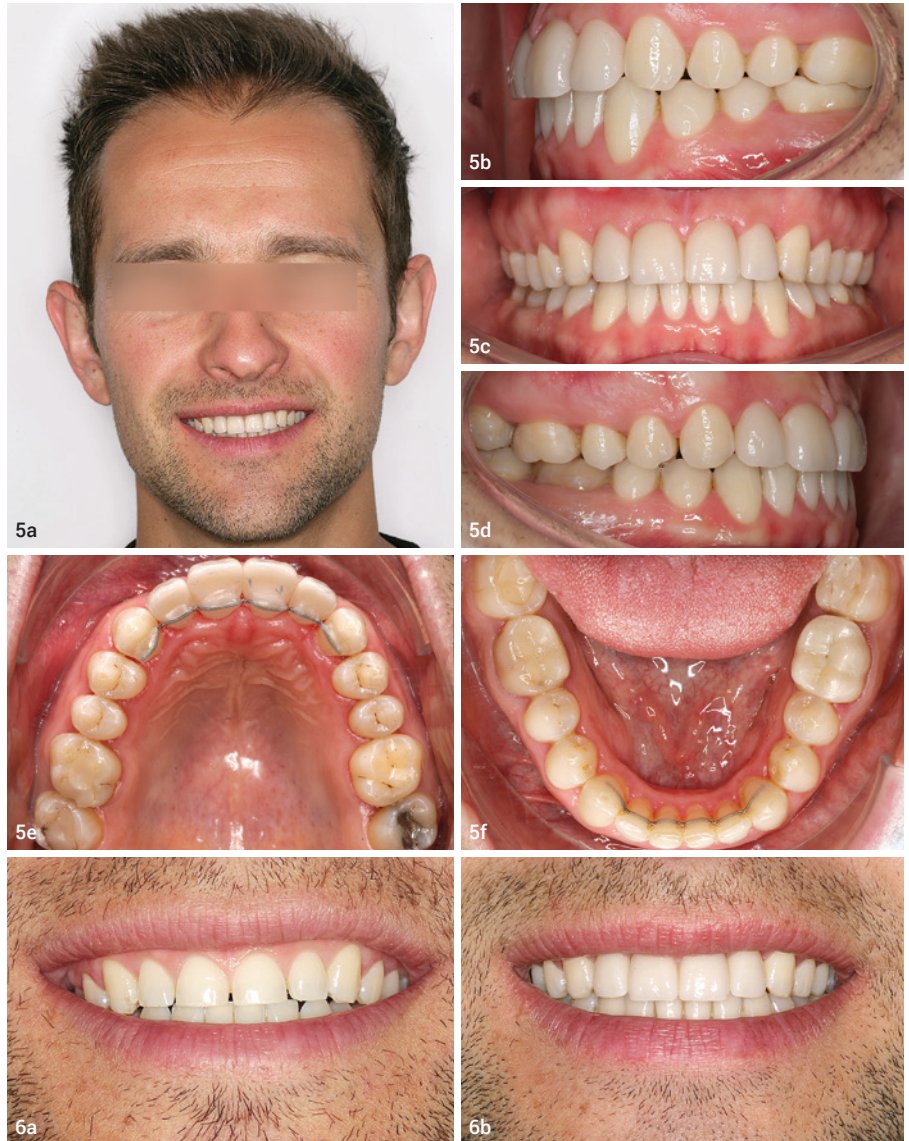
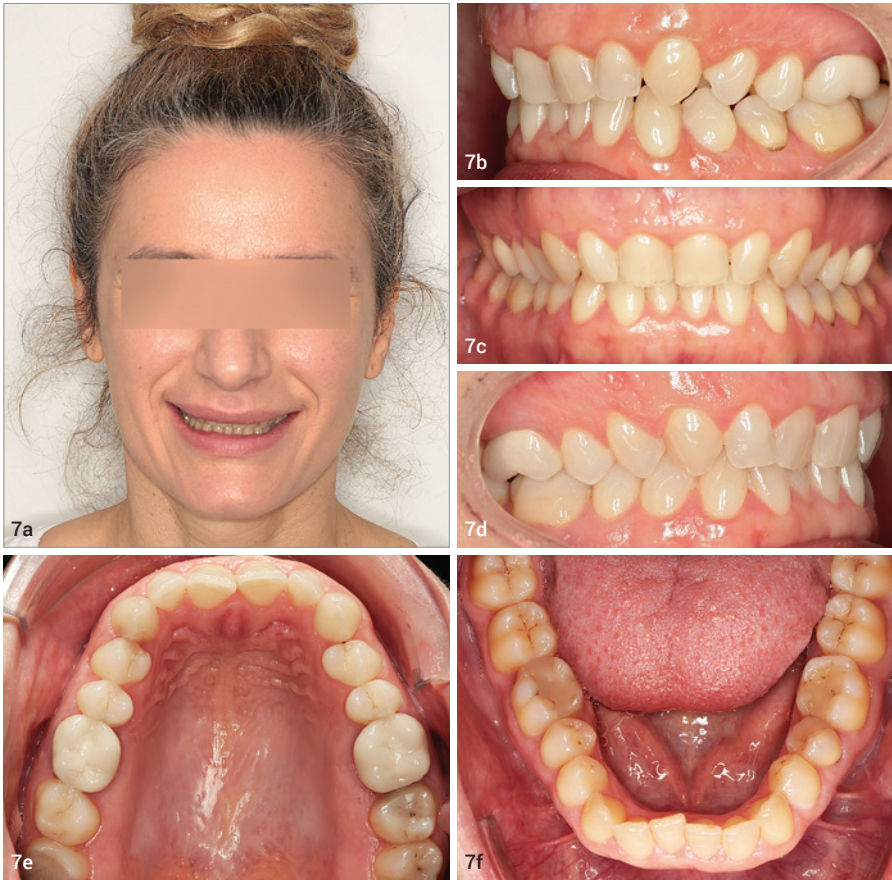
Abb. 5a–f: Ergebnis der kombiniert kieferorthopädisch-prothetischen Behandlung. Verlängerung und Verbreiterung der Zähne 12 bis 22 durch Vollkeramikronen. Langzeitretention durch linguale Kleberetainer.
Abb. 6a und b: Vorher-Nachher-Frontansicht. Verbesserung der Lachlinie und jüngeres Aussehen durch eine größere Zahnexposition in der OK-Front.

öffnung in der Oberkieferfront eine unverzichtbare Voraussetzung für die anschließende Überkronung, Kompositrestauration oder Veneerversorgung zur Vergrößerung und Verlängerung der Frontzähne erforderlich ist. Die enge Zusammenarbeit der beiden Fachdisziplinen Kieferorthopädie und Prothetik sind daher unverzichtbar.

Erwähnt werden soll in diesem Zusammenhang, dass es allgemein anerkannte Regeln zu den richtigen Proportionen der Zahnbreiten zu den Zahnlangen gibt, die als ästhetisch relevant gelten. Als Inbegriff der Ästhetik wird der sogenannte Goldene Schnitt angesehen, der 1979 erstmals von Lombardi² angewandt wurde. Dabei kommt es auch darauf an, dass

„Beim jungen Menschen ist die Lippenschlusslinie deutlich höher als beim älteren, wodurch die Oberkieferzähne bei jüngeren Menschen mehr zu sehen sind.“



Fall 2: Abb. 7a–f: Klinische Ausgangssituation: 45-jährige Patientin, faltenunterspritzte Oberlippe, geringe Frontzahnexposition der OK-Front, Steilstand der OK/UK-Front, Tiefbiss, skelettal Klasse I.

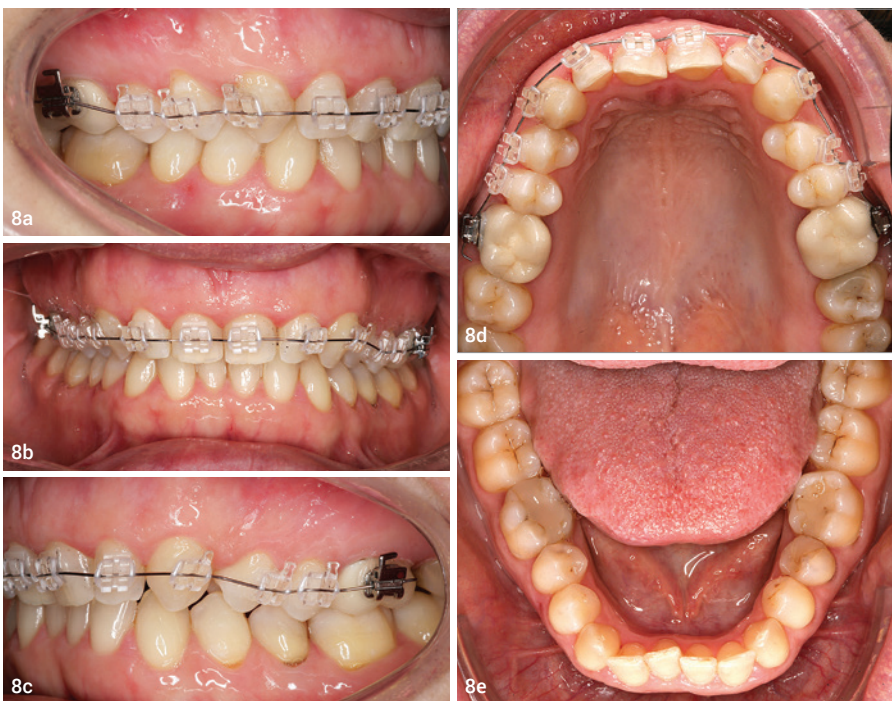

Abb. 8a–e: Erste Behandlungsphase: Eingliederung der Multibracketapparatur im Oberkiefer mit Saphirbrackets.

der Betrachter die Frontzähne von vorn beurteilt, da sich diese durch die Perspektive die Zahnbreiten der seitlichen Schneidezähne und Eckzähne aufgrund des Oberkiefer-Kurvenverlaufs optisch anders darstellen, als sie tatsächlich sind. Folgende Indikationen können eine Verlängerung und eine damit einhergehende Verbreiterung der Oberkieferfrontzähne notwendig machen:

- natürliche Alterungsprozesse durch Absacken der Gesichteweichteile
- iatrogene Oberlippenverlängerung und -verdickung durch injizierte Filler und Toxine
- Abrasionen/Erosionen in der Oberkieferfront
- frontal offener Biss mit proklinierter, intrudierter Oberkieferfront
- unterentwickeltes Mittelgesicht mit retrudierter, intrudierter Oberkiefer-Frontzahnposition (häufig skelettale Klasse III)
- genetisch bedingte hypoplastische, verkürzte Zahnformen
- veraltete, fehlgeplante, zu kurze Frontzahnrestaurationen
- durch akutes Trauma verkürzte Frontzahnkronen
- frontale Kopfbissstellungen, Bolton-Diskrepanzen
- Aplasien der seitlichen Frontzähne und Mesialpositionen der Eckzähne.

Die kieferorthopädische Lückenöffnung in der Oberkieferfront kann entweder durch bukkale oder linguale Brackets oder mit sämtlichen Alignersystemen durchgeführt werden. In den meisten Fällen handelt es sich lediglich um die kieferorthopädisch durchzuführende Auffächerung der Front durch eine Proklination der oberen Inzisivi bei gleichzeitiger Verankerung der Seitenzähne. Oft beträgt die Behandlungsdauer je nach Ausgangssituation nur wenige Monate, sodass die Patienten weder durch zu hohe Kosten noch durch zu lange Behandlungszeiten belastet werden. Auf eine Unterkieferbehandlung kann zur Kostenersparnis für den Patienten bei einer guten Ausgangsbisslage im Einzelfall verzichtet werden. Bei den Behandlungen mit bukkalen oder lingualen Bracketsystemen empfiehlt es sich, mit sogenannten Stoppbögen zu

arbeiten. Das bedeutet, dass mesial der Zähne 16 und 26 jeweils ein Stopp auf den Rundbogen aufgekrümpt wird, sodass die Frontzähne unter Ausnutzung der Gegenkraft an den Molaren nach anterior geneigt und aufgefächert werden können. Der Utility-Effekt macht eine zügige Proklination der OK-Frontzähne schnell sichtbar. Eventuell vorhandene Kopfbissstellungen und Störkontakte mit der Unterkieferfront können durch die kieferorthopädische Behandlung gleichzeitig beseitigt werden. Neben dem ästhetischen Effekt tritt somit auch eine Verbesserung der funktionellen Aspekte in Bezug auf die Kiefergelenke ein.

Korrekte Planung der Zahnbreiten und -längen essenziell

Wichtig erscheint im Vorfeld die genaue Planung der späteren Zahnbreiten und Zahnlängen, damit während der kieferorthopädischen Therapie die Lückengröße zwischen den vier Frontzähnen genau eingehalten werden kann. Sinnvoll erscheinen ein Set-up durch den Kieferorthopäden und ein Mock-up durch den Hauszahnarzt bzw. Zahntechniker, die in diesen Fällen eng zusammenarbeiten und sich über das gemeinsame Behandlungsziel absprechen sollten. In vielen Praxen ist die digitale Planung be-

„Beim natürlichen Alterungsprozess sinken die Gesichtsweichteile beim älteren Menschen nach unten ab. Die Unterkieferzähne sind nun mehr zu sehen als die des Oberkiefers.“

reits eine Selbstverständlichkeit und erleichtert den interdisziplinären Austausch zwischen den Behandlern.

Sind die genauen Abstände der Zähne zueinander und zum Gegenkiefer erreicht, so gilt es, die Zähne bis zur endgültigen prothetischen Versorgung in ihrer Posi-

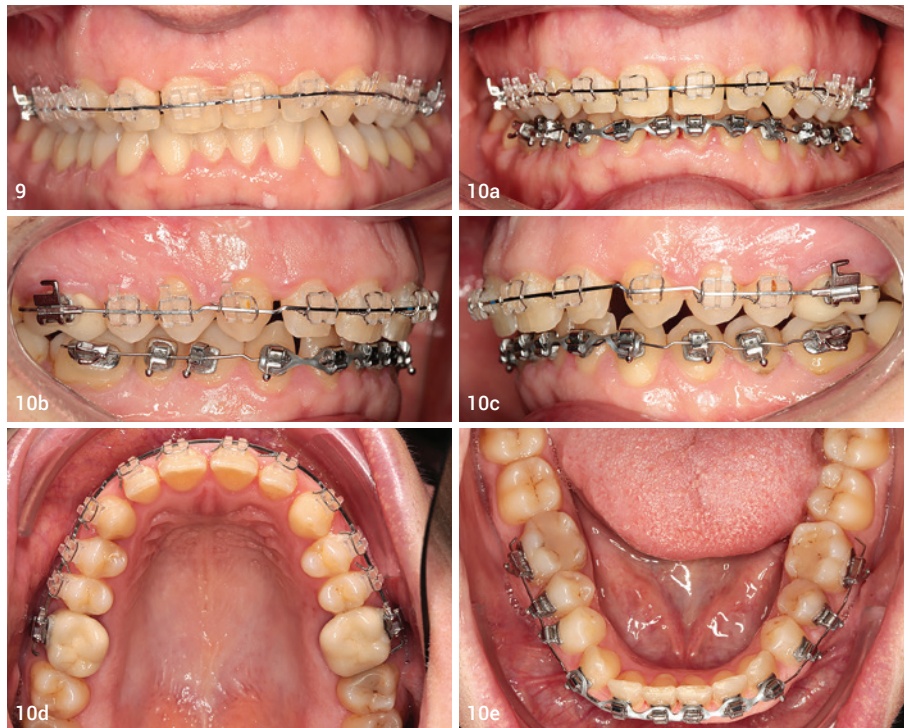

Abb. 9: Bissanhebung durch Aufrichtung und Anhebung der Oberkieferfront. **Abb. 10a–e:** Behandlungsfortschritt: Expandierter Oberkiefer, frontale Lückeneinstellung im Oberkiefer, Bissanhebung, Eingliederung der Unterkiefer-Multibracketapparat.

tion zu halten. Wird der Patient als zuverlässig eingestuft, so kann eine Tiefzieh-schiene das kieferorthopädische Ergebnis retinieren. Bei unsicherer Compliance

können entweder linguale Drahtretainer oder aufgeklebte Kunststoffshells die Front bis zur Präparation und Eingliederung der Prothetik fixieren.

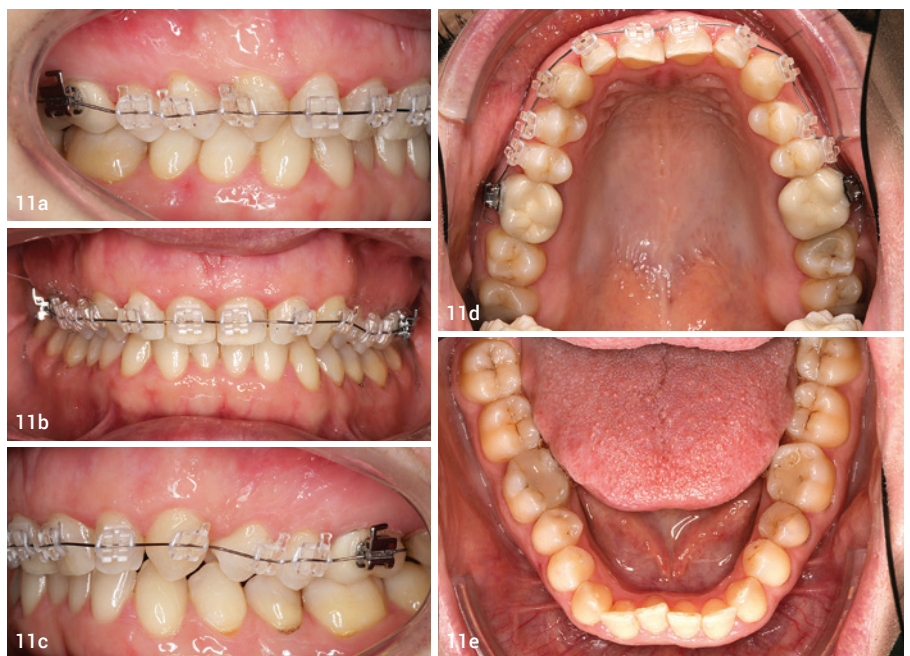

Abb. 11a–e: Zwischenbefund, gute Bissanhebung und Lückenöffnung in der Oberkieferfront für die geplante Kronenversorgung zur ästhetischen Zahnvergrößerung.

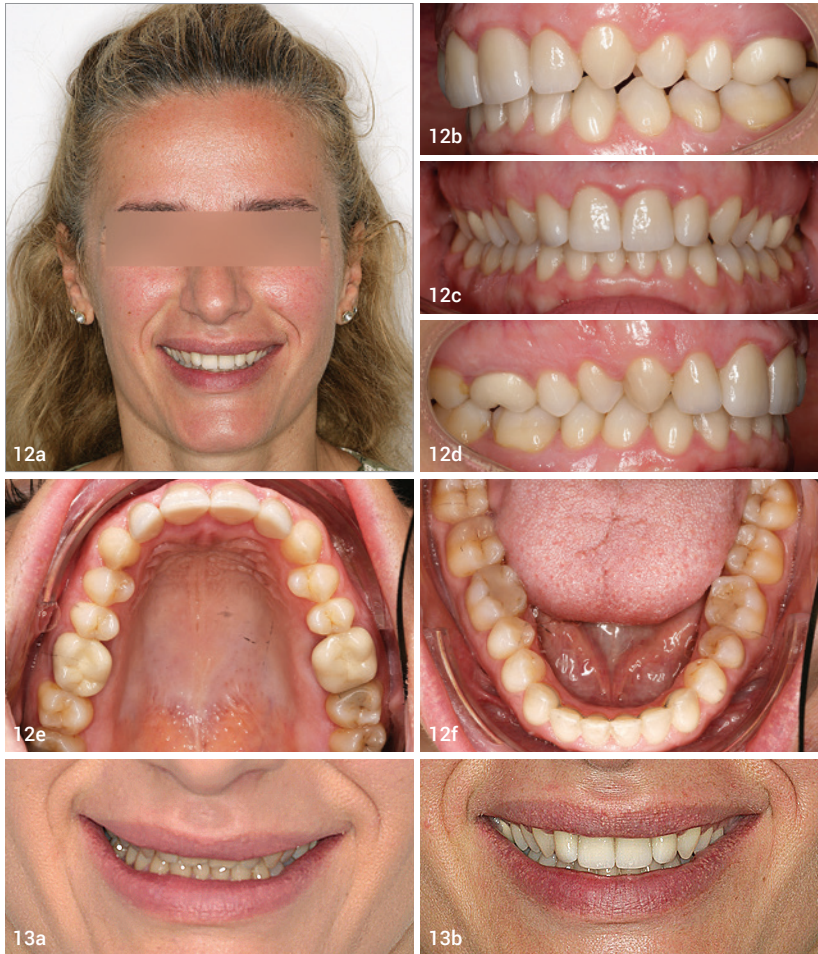


Abb. 12a–f: Endergebnis nach Eingliederung der Vollkeramikkronen 12-22. Deutlich verlängerte und verbreiterte Schneidezähne führen zu einer besseren Exposition der Oberkieferfront und zu einem jüngeren Aussehen. Die Zahnbogenbreite des Oberkiefers ist leider bis zur Eingliederung der Prothetik etwas schmaler geworden, da die Patientin die Retentionsschienen zu wenig getragen hat. **Abb. 13a und b:** Vorher-Nachher-Vergleich: Deutliche Verlängerung der Oberkieferfrontzähne durch Kieferorthopädie mit anschließender Kronenversorgung in der Front. Jüngerer Aussehen durch eine größere Frontzahnexposition beim Lachen. Die Patientin hatte sich die Oberlippe vor der Kieferorthopädie mit Fillern und Botox unterspritzen lassen, wodurch die Oberlippe verlängert und verdickt erschien. Die Frontzähne waren kaum sichtbar.

Welche Art der Zahnverlängerung und -verbreiterung durchgeführt werden soll, entscheidet der Zahnarzt gemeinsam mit seinem Patienten. Handelt es sich um kleine Ergänzungen, so können Komposite in zahnfarbenen Schicht- und Farbtechniken aufgetragen werden. Ebenso sind Veneers aus Keramik bei gesunden Frontzähnen eine gute Möglichkeit, substanzschonend additiv zu arbeiten. Ein Bleaching der Zähne sollte auf Wunsch des Patienten vor der Eingliederung der Veneers durchgeführt werden.

Bei vorhersehbarer starker Belastung der Frontzähne durch Bruxismus empfiehlt

es sich, eine Kronenpräparation durchzuführen, um eine gewisse Schichtstärke des Materials gewährleisten zu können. Verschiedenste zahnfarbene Vollkeramikrestaurationen sind unter Einhaltung vorgegebener Klebestandards State of the Art. Erfahrungsgemäß sollten Keramikversorgungen in enger Zusammenarbeit mit dem Zahntechniker umgesetzt werden, da die Patienten meist sehr hohe ästhetische Ansprüche haben und gelegentlich ein Nachkorrigieren erforderlich ist. Zahnform und -farbe sollten den Wünschen der Patienten entsprechen und diesem vor der definitiven Eingliederung bei Tageslicht gezeigt werden.

Fazit

Alles in allem ist die kieferorthopädische Lückenöffnung mit anschließender prothetischer Versorgung der Oberkieferfront eine sinnvolle Ergänzung zum Anti-Aging-Programm der modernen Schönheitsmedizin. Wenn gleichzeitig Frühkontakte und funktionelle Hindernisse beseitigt werden, dürfen auch medizinische Notwendigkeiten als erfüllt gelten. Das körperliche und psychische Wohlbefinden durch ein schönes Lachen machen einen bedeutenden Anteil für die Selbstzufriedenheit des Patienten in unserer leistungsorientierten Gesellschaft aus. Gut, dass wir durch unser Wissen und unsere Fachkompetenz dazu beitragen können.

Kontakt



**Kieferorthopädische
Gemeinschaftspraxis
Dr. Claudia Obijou-Kohlhas
Dr. Peter Kohlhas**

Sophienstraße 12 („Alte Hauptpost“)
76530 Baden-Baden
Tel.: +49 7221 290129
praxis@dr-kohlhas.de
www.dr-kohlhas.de

