

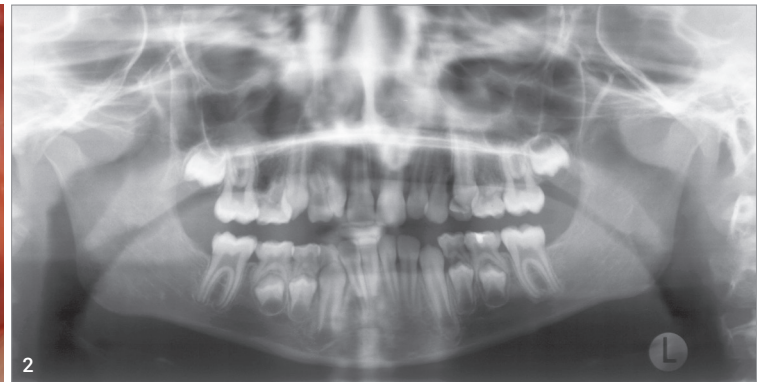
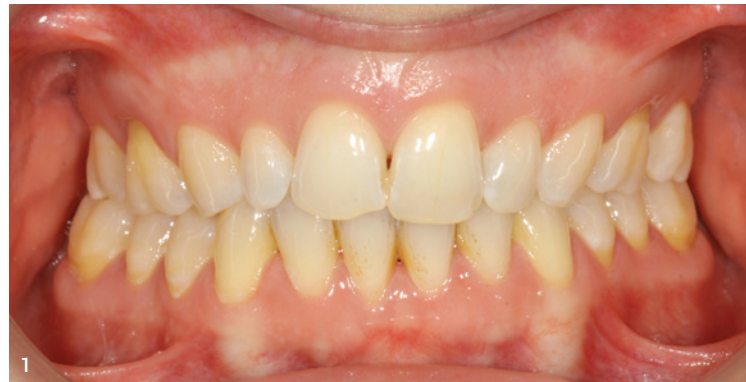

# Nicht ohne mein Gaumenimplantat – die Lösung auch für lange Wege (Teil 1)

Ein Beitrag von Dr. Roland Männchen und Dr. Thomas Lietz.

Beim Betrachten des Eingangsbildes (Abb. 1) fällt bei genauer Beobachtung auf, dass die ersten Molaren im Oberkiefer direkt distal der Eckzähne stehen. Wie es zu dieser ungewöhnlichen Konstellation kam, wird in diesem Fallbericht dargestellt. Welche Rolle das Gaumenimplantat hier und generell als erfolgreiche skelettale Verankerung spielt, ist Gegenstand des zweiten Teils dieses Artikels in den *KN Kieferorthopädie Nachrichten 1+2/2023*.

Abb. 1: Zustand elf Jahre nach Behandlungsabschluss. Abb. 2: Ausgangsbefund. Abb. 3a–e: Befund nach Abschluss der Gaumennahterweiterung.



## Einleitung

Das erste Gaumenimplantat wurde 1992 vorgestellt,<sup>8</sup> etablierte sich in der heutigen Grundform in der zweiten Hälfte der 1990er-Jahre als skelettale Verankerung in der Kieferorthopädie<sup>9</sup> und ist damit das am längsten bewährte TAD. Es ist eine bis heute sehr erfolgreiche Möglichkeit, eine solide Verankerung, gepaart mit hoher Vielseitigkeit, zu schaffen. Die klinische Erfolgsrate liegt bei ca. 95 Prozent.<sup>1–4,6,7</sup> Angesichts des weiten Verbreitungsgrades von kieferorthopädischen Mini-Implantaten (Mini-Schrauben) und einer Vielzahl von Publikationen scheint das riesige Potenzial des Gaumenimplantats bei der Lösung vielfältiger Behandlungsaufgaben etwas in Vergessenheit geraten zu sein; dies völlig zu Unrecht. Mit dem nachfolgenden Fallbericht, den Schritten zur Insertion und einigen technischen Informationen sollen das Gaumenimplantat und seine Vorteile wieder mehr ins Gedächtnis gerufen werden. Die Autoren sehen das Gaumenimplantat und Mini-Implantate nicht als Konkurrenz, sondern als zwei Möglichkeiten der skelettalen Verankerung im Oberkiefer an. Damit kann fallbezogen das beste Therapiemittel ausgewählt werden.

## Klinischer Befund, Diagnose, Behandlungsplanung

Im Oktober 2002 stellte sich das damals acht Jahre und sieben Monate alte Mädchen vor. Sie wurde aufgrund eines funktionellen Kreuzbisses auf der rechten Seite überwiesen.

Bei der Befunderhebung zeigten sich Nichtanlagen aller Prämolaren im Oberkiefer und im Unterkiefer der zweiten Molaren (Abb. 2). Sagittal lag eine Klasse II rechts und eine halbe Klasse II links bei skelettaler Klasse I und bimaxillärer Retro-

gnathie vor. Die vertikale Situation war dental wie skelettal unauffällig. Im Klasse I-Zielbiss war der Oberkiefer zu schmal, bei den ersten Molaren um 6 mm. Die Oberkieferfront war steil und die oberen zweiten Schneidezähne nur als Zapfenzähne ausgebildet.

In dieser Situation gab es eine breite Palette von Therapieoptionen. Allen gemeinsam war ein Start mit einer Gaumennahterweiterung (GNE), um die transversale Situation im Oberkiefer zu verbessern. Die oberen seitlichen Schneidezähne sollten aus Bolton-Gründen aufgebaut werden. Nach der GNE wurden verschiedene Therapievarianten in Erwägung gezogen:

### Die Teuerste

Proklination der Oberkieferfront, danach skelettaler Ausgleich mit einer funktionskieferorthopädischen Apparatur. Vier Implantate im Oberkiefer zum Ersatz der vier fehlenden

Prämolaren. Diese Variante wäre die teuerste gewesen, hätte aber das beste Profil ergeben. Die vier prothetischen Rekonstruktionen waren bei einer jungen Patientin aber nicht wünschenswert.

### Der Kompromiss

Lückenschluss im Oberkiefer um eine Prämolareinheit pro Seite. Einstellung einer Klasse II-Verzahnung bei den ersten Molaren und Klasse I bei den Eckzähnen. Beidseits je eine prothetische Einheit. Diese Variante ergibt ein weniger gefälliges Profil und benötigt trotzdem zwei prothetische Rekonstruktionen.

### Die medizinisch Sinnvollste

Versuch einer Protraktion der Molaren gegen skelettale Verankerung um je zwei Prämolareinheiten, Aufrücken der oberen ersten Molaren zu den Eckzähnen, Einstellung einer doppelten Klasse II der Mola-

ren. Dies ergäbe wie die zweite Variante ein weniger gefälliges Profil, vermeidet aber jegliche prothetischen Rekonstruktionen. Aufgrund der Nichtanlage der unteren zweiten Molaren wären alle Zähne abgestützt. Allerdings war zu diesem Zeitpunkt unsicher, ob durch die lange Strecke beim Lückenschluss an den Wurzeln der ersten oberen Molaren Resorptionen auftreten könnten.

Die Familie entschied sich für die dritte Variante. Sie wollten möglichst keine prothetischen Rekonstruktionen und lehnte auch den Aufbau der seitlichen oberen Schneidezähne ab. Die Patientin und die Eltern wurden aber informiert, dass eine vollständige Mesialisierung der ersten oberen Molaren nicht garantiert werden könne. Notfalls müsse eine Prämolaren-Lücke beidseits offengehalten werden, welche dann später doch prothetisch geschlossen werden müsste

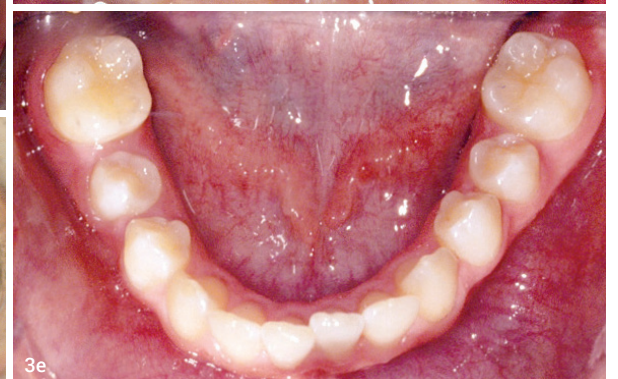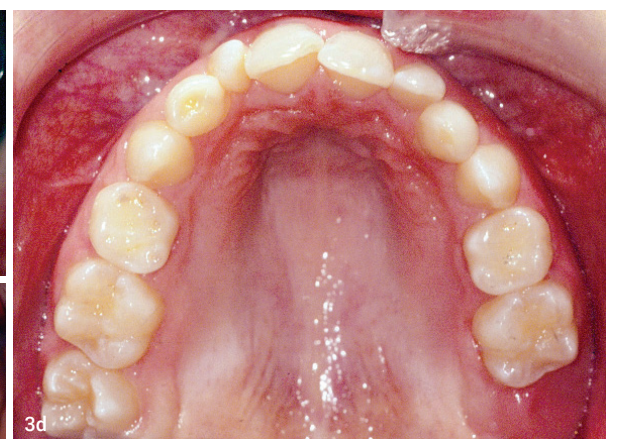
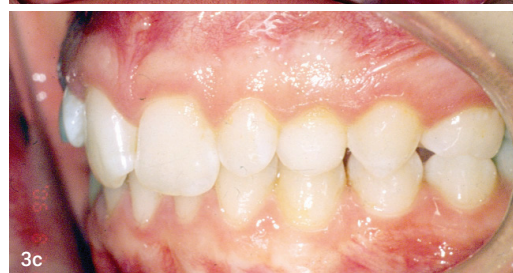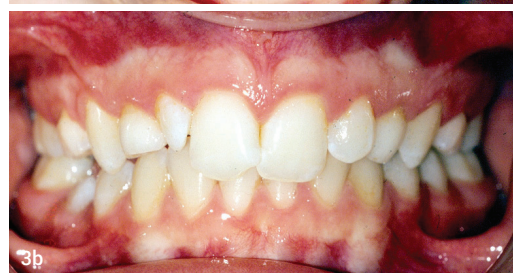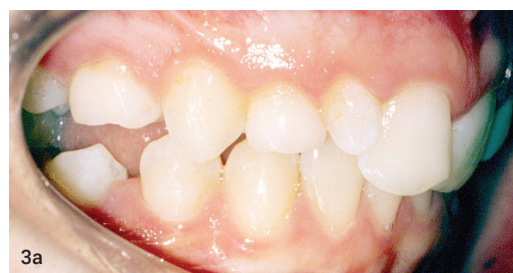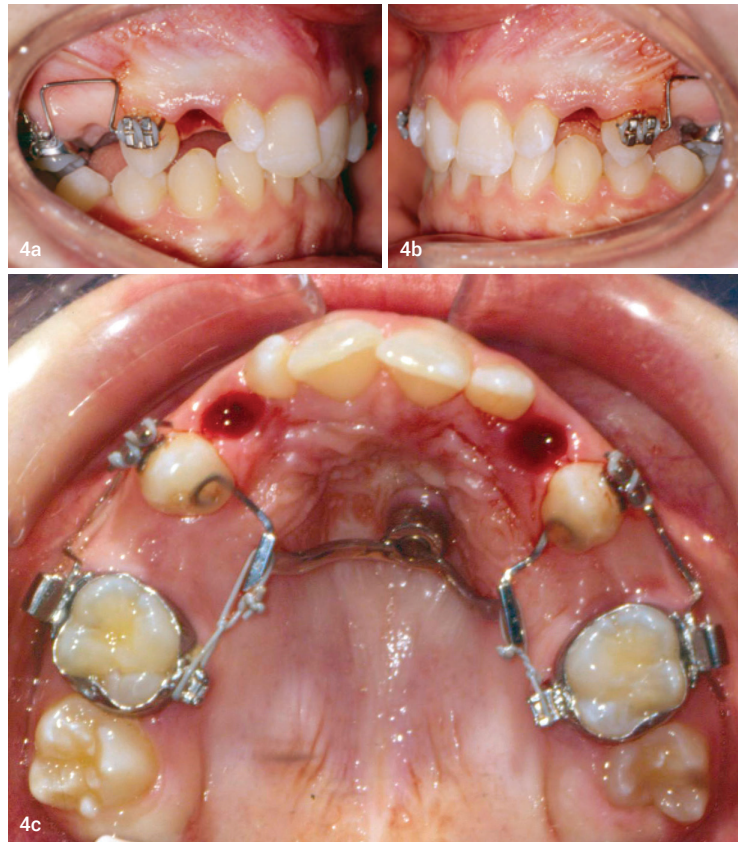


Abb. 3a–e: Befund nach Abschluss der Gaumennahterweiterung. Abb. 4a–c: Die am Gaumenimplantat verankerte Apparatur zum Lückenschluss durch die Mesialisierung der Molaren bis zu den Eckzähnen. Abb. 5: Vergleich der Ausgangssituation (schwarz) mit der Situation nach Abschluss der Behandlung (rot).





**Die Vorbehandlung**

Im Februar 2003 wurde mit der Erweiterung des Gaumens begonnen. Die GNE-Apparatur mit hyrax® wurde mit Bändern auf den ersten Molaren verankert und an die Milch-eckzähne geklebt. Die Dehnung be-

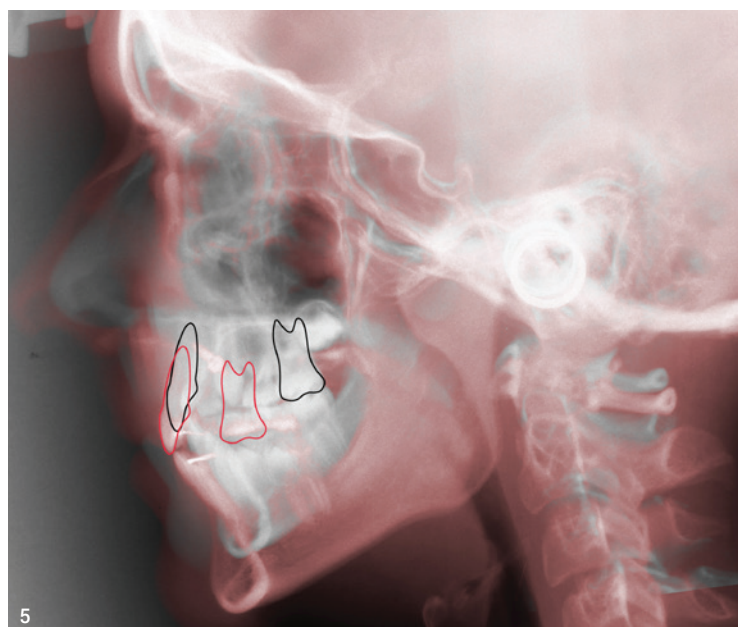war leicht aufgegangen. Die Molaren standen beidseits in einer vollen Klasse II, die Eckzähne in Klasse I. Die unteren zweiten Molaren erwiesen sich definitiv als Nichtanlage. Somit war ein kompletter Lückenschluss im Oberkiefer aus okklusofunktioneller Sicht denkbar.

**„Die Autoren sehen das Gaumenimplantat und Mini-Implantate nicht als Konkurrenz, sondern als zwei Möglichkeiten der skelettalen Verankerung im Oberkiefer an. Damit kann fallbezogen das beste Therapiemittel ausgewählt werden.“**

trug 8 mm (0,5 mm pro Tag) und die Apparatur verblieb danach drei Monate zur Retention. Die Abbildungen 3a–e zeigen den Zustand nach der Expansion des Oberkiefers. In den darauffolgenden drei Jahren gab es keine aktive Behandlung, um den kompletten Durchbruch der bleibenden Zähne abzuwarten und das Wachstumsmuster zu überwachen. Im August 2006 erfolgte eine Re-Evaluation der Situation. Die y-Achse

**Das Gaumenimplantat als zentrales Element**

Nicht nur in Anbetracht der wenigen Zähne, die für eine Verankerung zur Verfügung standen, war von Anfang an die Nutzung eines Gaumenimplantats geplant. Für die Mesialisierung der beiden ersten Molaren um eine weitere Prämolarenbreite ist eine stabile Verankerung erforderlich. Im Januar 2007 wurde ein Gaumenimplantat para-



5

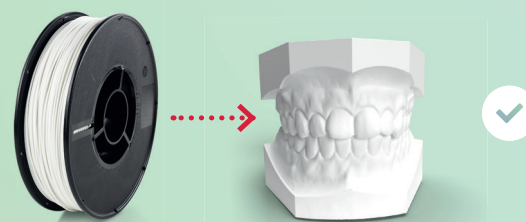
**NEU**

www.renfert.com/simplex

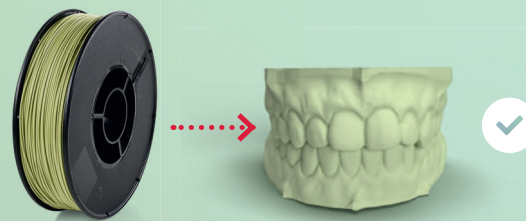
# Filamentdruck – nachhaltig und innovativ

Das SIMPLEX 3D-Filament-Druckersystem mit ökologisch nachhaltigen Filamenten speziell für die Modellherstellung im KFO-Bereich.

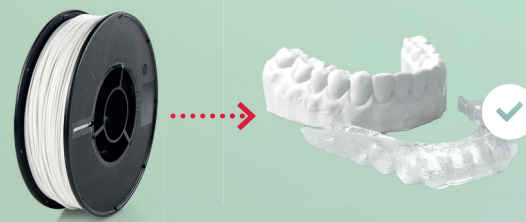
**Voreingestellte Settings und die passenden Filamente**



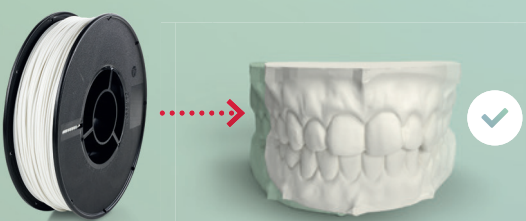
**SIMPLEX study model**



**SIMPLEX working model**



**SIMPLEX aligner model**



**SIMPLEX multi-use model**



3D Druck mit

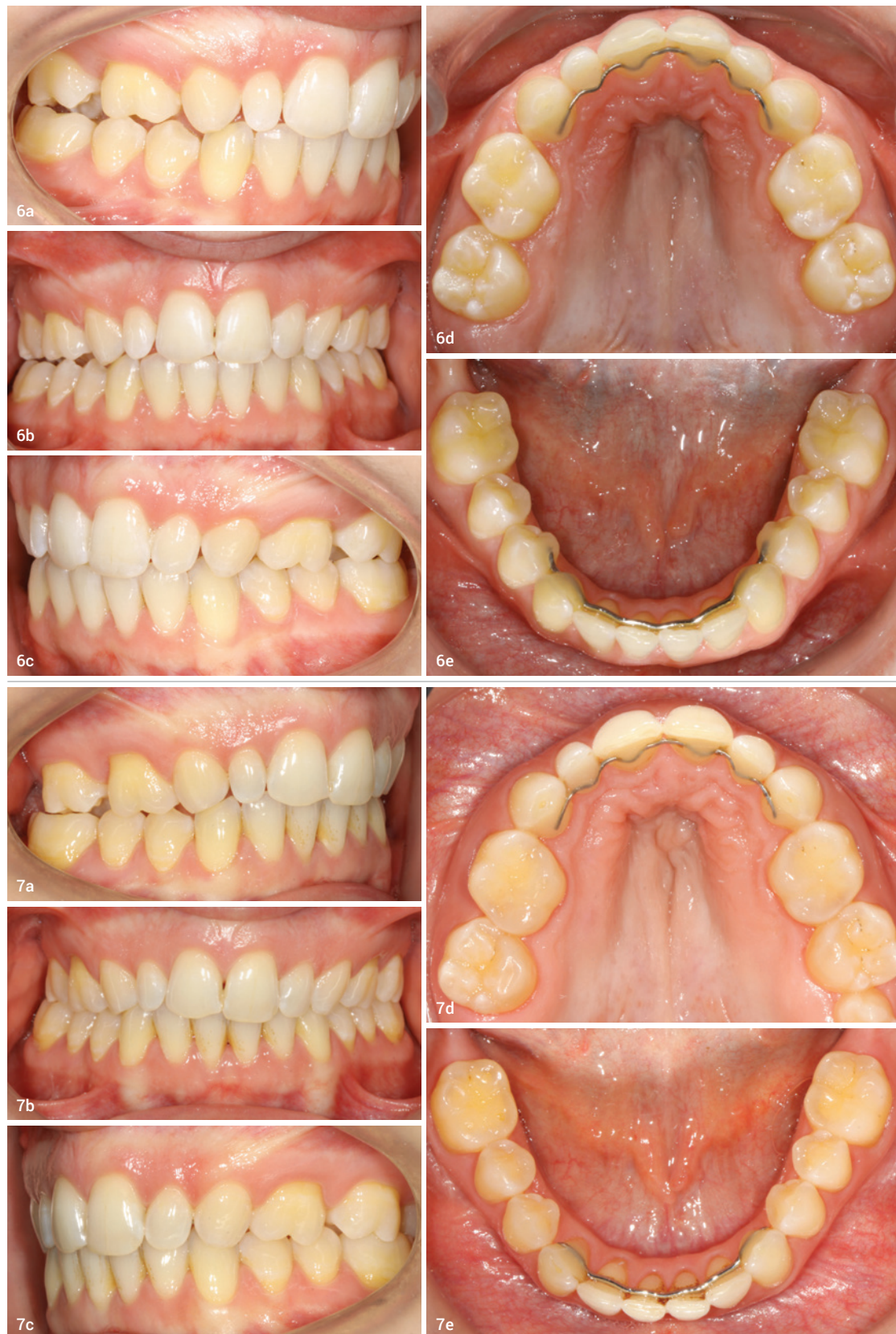**SIMPLEX**

making work easy

**Renfert**



**Abb. 6a–e:** Zustand nach Abschluss der aktiven Behandlung und mit den eingliederten Retainern. Das Gaumenimplantat wurde explantiert und die Wunde ist verheilt. **Abb. 7a–e:** Zustand im Jahr 2022, elf Jahre nach Abschluss der aktiven Behandlung.



median links inseriert. Zu diesem Zeitpunkt war die Patientin fast 13 Jahre alt. Nach drei Monaten Einzelzeit erfolgte die Eingliederung der Suprastruktur. Diese hatte zwei Aufgaben zu erfüllen: die Stabilisierung der Eckzähne und die Pro-

#### Der Behandlungsablauf

Erst 14 Monate später (Juni 2008) wurden alle Zähne mit Brackets versehen, im Oberkiefer die restlichen Lücken geschlossen und das Finish der Zahnbögen vorgenom-

einen guten Zentimeter körperlich mesialisiert (Abb. 5) und beidseitig in doppelter Klasse II eingestellt werden. Aufgrund des nicht erfolgten Aufbaus der zweiten Schneidezähne hatten die Eckzähne eine leichte Tendenz zur Klasse II. Die oberen Frontzähne waren trotz des großen Lückenschlusses nicht weiter aufgerichtet worden.

Zur Retention kamen Drahtretainer zum Einsatz. Im Oberkiefer war dies ein 16" x 16" Edelstahl draht, der von Eckzahn zu Eckzahn an alle Zähne geklebt wurde. Zusätzlich erfolgte die Eingliederung einer Retentionsplatte. Im Unterkiefer bestand der Retainer aus einem Runddraht (0,9 mm), der von 4 nach 4 reichte und nur dort sowie an den Eckzähnen geklebt wurde. Das Entfernen des Gaumenimplantats erfolgte acht Monate später, als klar war, dass keine weitere aktive Nachbehandlung erforderlich und damit diese Verankerungsmöglichkeit nicht mehr notwendig

traktion der Molaren (Abb. 4). Die beiden im Oberkiefer noch vorhandenen Milchzähne wurden extrahiert. Die Protraktion der Molaren erfolgte auf der Bukkalseite mit geloopten Teilbögen von den Eckzähnen auf die Molaren. Um der mesialen Einrotation aufgrund des Lückenschlusses entgegenzuwirken, wurden auf der Palatinalseite Powertubes zur Rotationskontrolle eingesetzt.

men. Im Januar 2009 konnte die Suprastruktur vom Gaumenimplantat und im Februar 2010 die Brackets entfernt werden. Die gesamte Behandlungszeit betrug 34 Monate, abgesehen von der initialen GNE. Davon trug die Patientin nur für 23 Monate die Multibracket-Apparatur. Der Lückenschluss lief erstaunlich schnell. Die Molaren konnten um

war. Diesen Zustand zeigen die Abbildungen 6a–e. Die Retentionsplatte wurde an der Explantationsstelle unterfüttert, um eine Gingivareizung zu verhindern. Die Retentionsplatte trug die Patientin bis sechs Monate nach dem Entfernen der Brackets permanent. Danach wurden die Trageintervalle und die jeweilige Tragezeit der Retentionsplatte immer mehr reduziert und schließlich ein Jahr nach dem Debonding im Februar 2012 ganz abgesetzt.

#### Der Langzeiterfolg

Die Patientin kam in regelmäßigen Abständen zur Nachkontrolle. Die letzten Bilder (Abb. 7a–e) zeigen den Zustand elf Jahre nach Abschluss der aktiven Behandlung. Die Patientin war inzwischen 28 Jahre alt. Die Lücken sind zugeblieben und die Okklusion ist zirkulär abgestützt. Auf der rechten Seite sind einige Schliiffacetten infolge von Parafunktionen sichtbar. Auch nach mehr als einer Dekade hat sich die Entscheidung für die medizinisch sinnvollste Therapievariante als richtig erwiesen.

**„Nicht nur in Anbetracht der wenigen Zähne, die für eine Verankerung zur Verfügung standen, war von Anfang an die Nutzung eines Gaumenimplantats geplant.“**

#### kontakt



**Dr. Roland Männchen, PhD**  
Technikumstraße 61  
8400 Winterthur  
Schweiz  
Tel.: +41 52 2036565  
Fax: +41 52 2036566  
termine@maennchen.ch  
maennchen.ch



move to **win**



**SAVE THE DATE**

**win**

Präsenzveranstaltung

10. DEUTSCHES UND INTERNATIONALES  
**ANWENDERTREFFEN**

Für zertifizierte Kieferorthopädinnen/-en,  
Weiterbildungsassistentinnen/-en  
und Zahnmedizinische Fachangestellte

**02.–03. Juni 2023 | Frankfurt am Main**

Sprache: Deutsch mit englischer Simultanübersetzung

FR

**02. Juni 2023**

Kurs für Zahnmedizinische  
Fachangestellte



SA

**03. Juni 2023**

**win**  
ANWENDERTREFFEN

QR-Code scannen  
und anmelden:



Jetzt online anmelden:

[www.lingualsystems.de/courses](http://www.lingualsystems.de/courses)



/winunsichtbarezahnsperre



@win\_unsichtbare\_zahnsperre