

# Minimalinvasive Zirkondioxidrestaurationen

Innovative Möglichkeiten für patientenindividuelle Versorgungskonzepte – ein digitales Fallbeispiel.

Von Dr. Johannes Boldt, Krefeld, ZT Anthimos „Maki“ Tolomenis, Essen, und Dr. Frank Spitznagel, Düsseldorf.

Der nachfolgende Fall wurde nicht nur im komplett digitalen Workflow gelöst, also von der digitalen Planung über das Design und die Visualisierung inklusive Patienten-Gesichtsscan, sondern es wurden auch alle Rekonstruktionen aus einem einzigen Material hergestellt, unabhängig von der Restaurationsart oder Lokalisation im Mund (anterior vs. posterior). Alle in der festsitzenden Prothetik vorkommenden Restaurationsarten von Brücken über Einzelkronen und Teilkronen bis hin zu Veneers kamen zum Einsatz. In der hochästhetischen Oberkiefer-Frontregion wurde mittels Microveneering eine dünne Schicht Verblendkeramik aufgetragen.

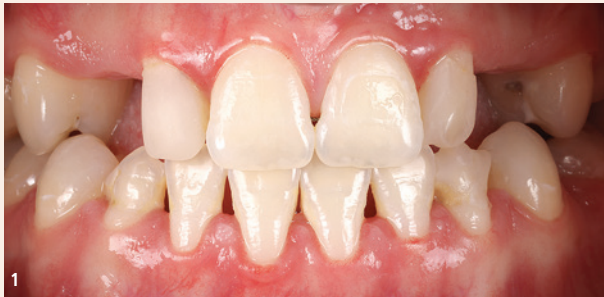

Abb. 1: Ausgangssituation nach KFO-Vorbehandlung.

Die CAD/CAM-Technologie steht heute nicht nur für einen zeit- und kosteneffektiven Workflow, sondern erlaubt auch die Etablierung eines patientenoptimierten Okklusionskonzepts.

Durch die Software-unterstützte Überführung der Patienten in die digitale Welt – inklusive Gesichtsscan – wird es dem Zahntechniker ermöglicht, eine „virtuelle Anprobe“ und Visualisierung des erstellten Designs durchzuführen und im virtuellen Patienten anzuprobieren, ohne die physische Anwesenheit des Patienten. Die möglichst genaue Übertragung der patientenindividuellen Kiefergelenksituation anhand von bestimmten Bezugsebenen mittels Transfersystem schafft die Voraussetzung, einen in horizontaler und vertikaler Dimension optimalen Zahnersatz herzustellen. Dieser geplante Zahnersatz kann bereits virtuell in seinen Protrusions- und Laterotrusionsbahnen geprüft und somit gleichzeitig ein optimales Kauflächen-design konzipiert werden.

Im Moment beherrschen zwei Arten von Keramikgruppen den Markt: Auf der einen Seite sorgen hochfeste Glaskeramikrestaurationen (z. B. Lithiumdisilikat) aufgrund ihres Glasanteils für eine hochästhetische Versorgung bei minimalem Präparationsdesign, gepaart mit der Möglichkeit, für einen festen Verbund zur Zahnoberfläche, mittels Flusssäure ein optimales Ätzmuster zur Oberflächenvergrößerung zu erhalten. Somit können selbst dünne Restaurationen wie Veneers adäquat und langfristig stabil auf der Zahnoberfläche befestigt werden.

Auf der anderen Seite stehen die hochfesten Zirkondioxidkeramiken, die heutzutage durch ihre Stabilität Grundlage für größere Restaurationen darstellen. In den vergangenen Jahren beherrschten deren Weiterentwicklungen den Dentalmarkt und finden immer weitere Anwendungsgebiete.

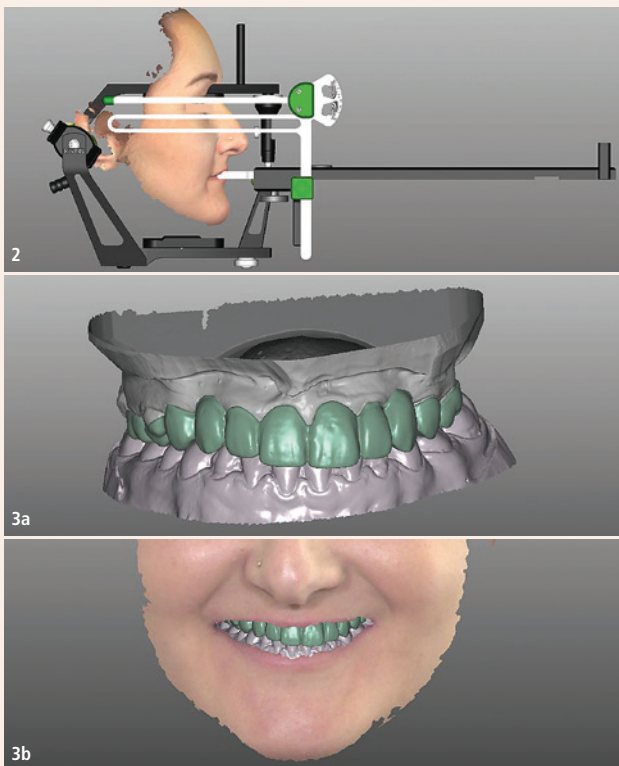


Abb. 2: Digitalisierung von Modell, Kieferlagebeziehung und Gesichtsdaten. – Abb. 3a und b: Digitales Design mit „virtueller Anprobe“ und ästhetischer Kontrolle.

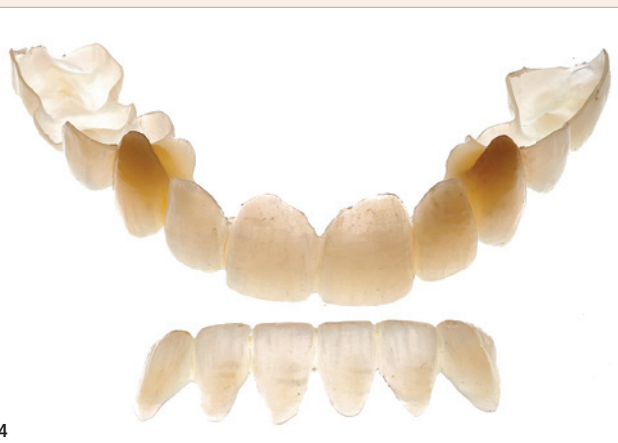Diese Materialgruppe hat durch die Weiterentwicklung hin zu transluzenten Zirkondioxidkeramiken bei deutlich höherer Stabilität als Glaskeramiken Einzug in hochästhetische Versorgungen auch im Frontzahnbereich gehalten. Diese sind und waren bisher jedoch auf Brücken und Einzelkronen beschränkt. Nach wie vor stehen die Zahn-techniker jedoch vor der Problemstellung, dass sie gerade bei mehreren Versorgungen in einem oder beiden Kiefern durch Hersteller- oder Behandlungsvorgaben häufig beide Materialien verwenden sollen oder müssen. Dabei stellt sie insbesondere die individuelle Farb-anpassung beider Materialien auf eine identische Farbwirkung im Patientenmund vor eine nahezu unlösbare Aufgabe. Denn durch die nur bei einer Gruppe (Glaskeramik) vorzufindende Glasphase, die eine hochästhetische, dem Zahnschmelz nachempfundene Lichtwirkung erzielt, ist eine identische Farbwirkung im Patientenmund nahezu unmöglich. Auf der anderen Seite ermöglicht es die Glasphase, dass die Keramik „ätzbar“ und eine für die adhäsive Befestigung notwendige Oberflächenvergrößerung z. B. durch 4,9%ige Flusssäure zu erreichen ist. Diese Glasphase stellt aber gerade im Hinblick auf die Stabilität auch den Nachteil dar.

Demgegenüber steht die Gruppe der Zirkondioxidkeramiken, die sich durch ihre hohe Bruchfestigkeit ideal für Gerüst- und Seitenzahnkonstruktionen eignen, bisher jedoch im hochästhetischen Bereich keine Indikation fanden, ebenso wie in der minimalinvasiven Adhäsivprothetik, nämlich der Versorgung mittels Teilkronen bis hin zu Veneers.

## Fallbericht

Eine 23-jährige Patientin stellte sich in der Poliklinik für Zahnärztliche Prothetik des Universitätsklinikums Düsseldorf vor, nachdem die über elf Jahre dauernde kieferorthopädische Behandlung als abgeschlossen galt. Aufgrund einer Erkrankung im Kleinkindalter mit Chemotherapie und Knochenmarktherapie waren diverse Zähne nicht angelegt bzw. hypoplastisch. Die Patientin bat um Versorgung der Lücken sowie der hypoplastischen Zähne, aber auch um eine ästhetische „Optimierung“ ihrer schwarzen Dreiecke in der Unterkieferfront. Eine Evaluation der Zähne entsprechend einer für die Prothetik notwendigen Prognoseeinteilung nach Zitzmann (2009) ergab eine hoffnungslose Prognose für den Zahn 55, welcher im Rahmen der Vorbehandlung extrahiert wurde. Der Milchzahn 65 erhielt eine zweifelhafte Prognose, ebenso wie die hypoplastischen Zähne 12 und 22 (Abb. 1). Bei dem Restaurationsmaterial wollten die Autoren nur ein einziges Material verwenden. Durch das breite Indikations-spektrum, vom Veneer über Teilkronen, Kronen bis hin zu Brückenrekonstruktionen, fiel die Materialwahl auf eine transluzente und hochfeste Zirkondioxidkeramik (cubeX<sup>2</sup>®, Dental Direkt). Die Herausforderung dabei bestand in der adhäsiven Befestigung der minimalinvasiven Restaurationen. Aufgrund der notwendigen Bisserrhöhung bedurfte es im Oberkiefer einer Komplettversorgung, im Unterkiefer beschränkte sich die Versorgung auf die Unterkieferfront und den Zahn 36. Bei der Unterkieferfront störte sich die Patientin sehr an den fehlenden Papillen. Da ein plastischer und chirurgischer Aufbau einer Papille schwer vorhersehbar ist, wurde zusammen mit der Patientin entschieden, Veneers herzustellen, mit deren Hilfe die schwarzen Dreiecke geschlossen werden können. Die hypoplastischen Eckzähne im Unterkiefer mussten mit einer minimalinvasiven Krone versorgt werden.

Da dieser Fall hochkomplex war und eine Bisserrhöhung und Komplettversorgung der ästhetischen Zone, sprich der gesamten Ober- und Unterkieferfrontzähne stattfand, wurde die Patientin zunächst digitalisiert. Dadurch ist es möglich, bereits in ihrer Abwesenheit eine ästhetische Analyse und ein entsprechendes Design der Rekonstruktionen herzustellen, mit der gleichzeitigen Option, dieses „virtuell anzuprobieren“, anzupassen und funktionell zu überprüfen (Abb. 2–3b). Zunächst wurden ein Intraoralscan beider Kiefer sowie



4

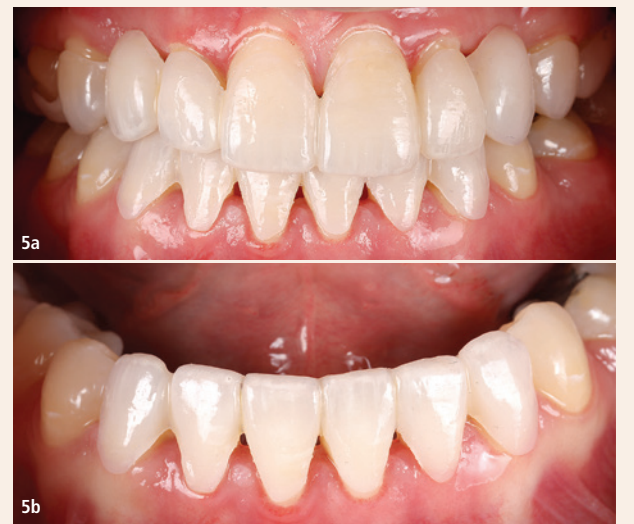

Abb. 5a und b: Einsetzen der rein additiven „Snap-on“ Schienen, Bisslage-testung und Mock-up in einem Schritt.

ein Facescan durchgeführt und zur Bestimmung und Registrierung der Bisslage der Planefinder angewendet.

Laut Richtlinien der gesetzlichen Krankenkassen wird bei Erhöhung der vertikalen Dimension vorab eine ausreichende noninvasive funktionelle Austestung der neu bestimmten Bisslage gefordert. Dies dient zur Überprüfung der myofunktionellen Adaptation des cranio-mandibulären Systems auf die geplante Erhöhung der vertikalen Dimension.

Hierzu wurde eine gefräste „Snap-on“ Schiene hergestellt, die bereits die bestimmte Bisslage zusammen mit dem neuen ästhetischen Design der späteren Rekonstruktionen simuliert (Abb. 4). Die noninvasive additiv hergestellte „Snap-on“ Schiene lässt sich hierbei einfach ein- und ausgliedern und erreicht eine ausreichende Retention durch die Flexibilität des gefrästen PMMA. Zudem zeigt die Erfahrung der Autoren, dass diese additiv gefrästen „Snap-on“ Schienen eine höhere Patientenakzeptanz aufweisen und somit deutlich länger am Tag getragen werden als eine konventionell hergestellte Schiene. Ferner kann, im Vergleich zur Bisslageaustestung mittels einer monomaxillären Schiene, bereits die Bisslageerhöhung für jeden einzelnen Kiefer ausgetestet werden. Eine bimaxillär hergestellte Schiene simuliert lediglich die komplette Anhebung der Bisslage insgesamt, ohne Rücksicht, wie viel in jedem Kiefer der Biss angehoben wird (Abb. 5a und b).

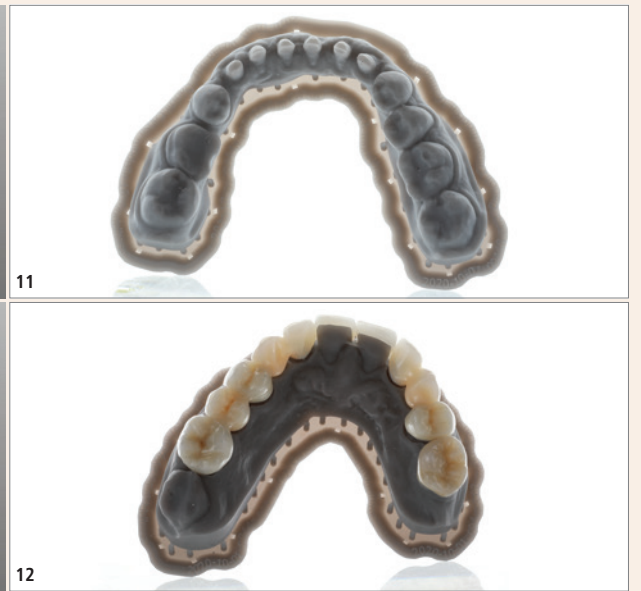
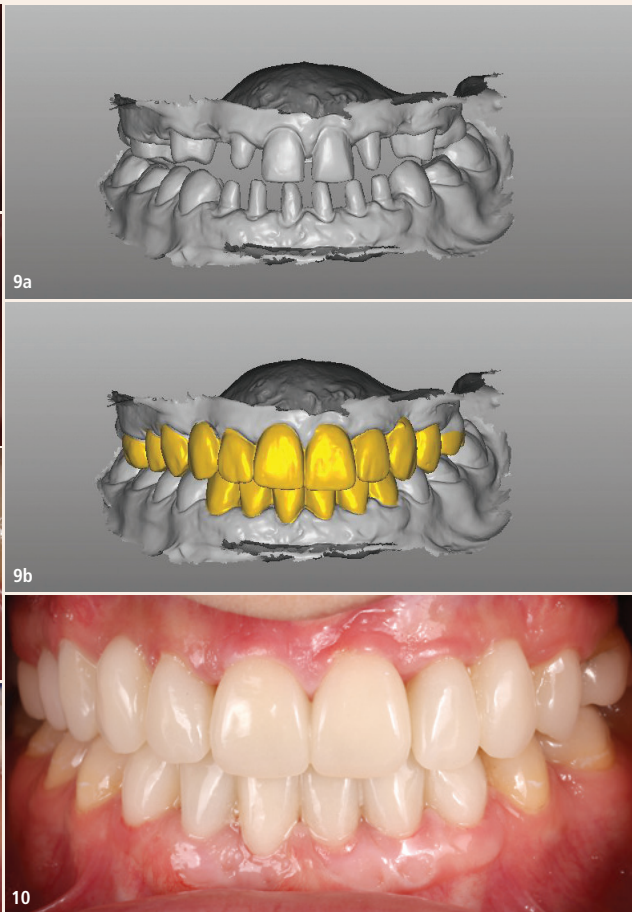
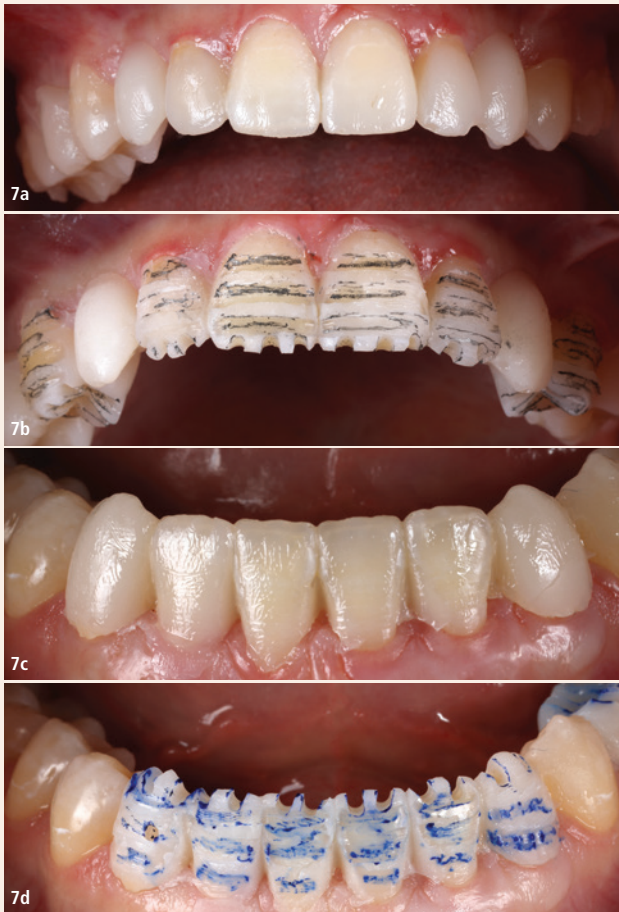Nachdem die „Snap-on“ Schienen mehrere Monate getragen wurden, ohne dass es zu Komplikationen des Kiefergelenks oder der Kaumuskelatur kam, wurde in die definitive Behandlungsphase gestartet. Hierfür wurde das finale Design in 3D-Modelle überführt und ein Silikonwall genommen, um das digitale Design in ein konventionelles Mock-up in den Patientenmund zu übertragen. Dieses simuliert nicht nur das finale ästhetische Ergebnis, sondern kann auch genutzt werden, um als Orientierung für die benötigten Präpara-



6

Abb. 2: Digitalisierung von Modell, Kieferlagebeziehung und Gesichtsdaten. – Abb. 3a und b: Digitales Design mit „virtueller Anprobe“ und ästhetischer Kontrolle. – Abb. 4: Monomaxilläre, Ein-Stück-gefräste „Snap-on“ Schienen zur exakten Austestung der neuen Bisslage beider Kiefer sowie ästhetischen Kontrolle des digitalen Designs. – Abb. 6: 3D-gedruckte Modelle des finalen virtuellen Zahndesigns.





tionstiefen bzw. benötigten Schichtstärken zu dienen. Dabei wird das Mock-up im Patientenmund eingesetzt und durch dieses hindurch die Zähne mit Tiefenmarkierungen gekennzeichnet (Abb. 7a–d). Dadurch wird erreicht, dass die Zähne nur in dem Maße präpariert werden, wie es für eine ausreichende Schichtstärke, insbesondere der Veneers, vonnöten ist. Nach finaler Präparation der Pfeiler erfolgte ein Intraoralscan (TRIOS 3, 3Shape) als digitale Abformmethode (Abb. 8). Damit die digitale Abformung mittels Intraoralscan funktioniert, ist eine korrekte optische Darstellung der Präparationsgrenze unerlässlich. Durch die minimalinvasiven Restaurationsformen konnten alle Restaurationsränder epigingival gelegt werden, sodass eine exakte Abformung mittels optischen Scans komplikationsfrei verlief.

Die mittels des Intraoralscans gewonnene STL-Datei erlaubt in der digitalen Zahntechnik eine Überlagerung sowohl mit der Ausgangssituation als auch mit dem geplanten Design (Abb. 9a und b). Somit konnte das zuvor angelegte Design verwendet und die dafür notwendigen Mindestschichtstärken kontrolliert werden.

Nach minimalen Feinkorrekturen des digitalen Designs wurden für eine erneute Evaluation von Biss und Ästhetik zunächst Provisorien aus PMMA hergestellt (Abb. 10), um final auch noch einmal die Weichgewebssituation zu bewerten. Die Evaluation zeigte, dass alle vor Beginn gesteckten Ziele durch die neuen Restaurationen erreicht werden (Abb. 11 und 12). Somit wurden auf dieser Basis die endgültigen Versorgungen hergestellt. Die Versorgungen wurden aus monolithischem, transluzentem Zirkondioxid gefräst und anschließend mit Malfarben charakterisiert. Lediglich die Oberkieferfront, als höchstästhetische Zone, wurde durch ein minimales Cutback und einer anschließenden individuellen Schichtung mittels Feldspatkeramik verblendet (Abb. 13 und 14). Nachdem die Restaurationen final hergestellt wurden, mussten diese noch für eine gute adhäsive Befestigung vorbereitet werden. Da bekanntlich eine Oberflächenvergrößerung bei Zirkondioxidkeramiken nicht durch eine Säure und ein damit verbundenes Ätzmuster möglich ist, wurde im letzten Schritt das Produkt „DCMhotband zirconnect“ auf alle Innenseiten der Restaurationen aufgetragen. Entsprechend der Herstellerangaben wurden die für die Befestigung notwendigen Flächen zunächst mit max. 2 bar Al<sub>2</sub>O<sub>3</sub> korundgestrahlt und anschließend wurde die Oberfläche mit dem Spray benetzt und für drei Minuten bei 1.000 °C im Keramikofen gebrannt. In dieser Zeit diffundiert dieses Material in die Zirkondioxidstruktur hinein und schafft durch eine Glasmatrix eine ätzbare Oberfläche.

Somit lassen sich die Restaurationen wie eine Glaskeramik behandeln, indem die Oberflächen mit 4%iger Flußsäure ätzbar sind

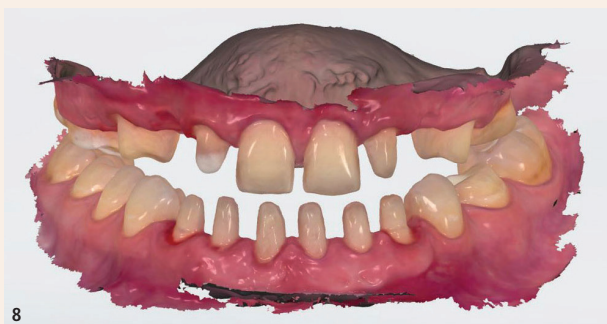

Abb. 8: Intraoralscan der präparierten Zähne.

und ein Haftvermittler aufgetragen werden kann. Im Anschluss können dann die Rekonstruktionen unter Speichel- und Blutfreiheit mit einem Kompositzement adhäsiv auf der Zahnoberfläche befestigt werden.

### Diskussion

In der modernen Zahntechnik sind die Einsatzmöglichkeiten digitaler CAD/CAM-Technologien mittlerweile weitverbreitet. Dabei zeigen sich zahlreiche Vorteile wie Zeit-, Material- und Kostenersparnis, aber auch die identische Reproduzierbarkeit.

Dabei kann der Einstieg in die „Digitale Welt“ bei vielen Fertigungsschritten vollzogen werden: von der Digitalisierung eines Sägemodells über die Digitalisierung eines Abdrucks oder sogar der komplette digitale Workflow, bei dem bereits auf zahnärztlicher Seite die Abformung digital genommen und über eine STL-Datei zur Verfügung gestellt wird. Hinzu kommen mittlerweile neben digitalen Fotografien auch weitere Möglichkeiten, dem Zahntechniker so viele Informationen über den gemeinsamen Patienten zukommen zu lassen. Hierzu zählen sogenannte Facescans und digitale Kiefernvermessungen. Dies erspart dem Patienten häufige Anreisen für Anproben. Die Zahntechnik erhält hieraus weitaus informativeres Arbeitsmaterial und damit einhergehend die Möglichkeit, ihr erstelltes (digitales) Design virtuell am Patienten anzuprobieren und anzupassen. Zudem ist es durch die Software möglich, mehrere Situationen aus dem Mund (z. B. Ausgangs-, Anprobe- und/oder endgültige Präparations-situation) zu „matchen“ und durch Überlagerung diverser Datensätze z. B. Schichtstärken zu messen und dem Behandler Korrekturen bei Mindestschichtstärken oder unter sich gehenden Bereichen nicht nur mitzuteilen, sondern visuell zu kommunizieren. Außerdem ist es möglich, die initiale Planung z. B. eines Designs in alle Abschnitte der Behandlung zu überführen und weiterzubearbeiten.

Durch Verwendung verschiedener Zahnbibliotheken lässt sich individueller Zahnersatz unter Berücksichtigung aller patientenspezifischen Physiognomien herstellen, in Kombination mit funktionsrelevanten Punkten und Linien, wie beispielsweise der sog. „natural head position“, eine vom Patienten individuell und unbewusst reproduzierbare Kopfposition, die eine entscheidende Rolle bei der horizontalen Ebene einnimmt. Diese konstanten und reproduzierbaren Bezugslinien sind bei Vermessungen und Überführung der Patienten essenziell.

Bei jeder Abformung – so auch bei einem Intraoralscan – ist eine optimale Darstellung der Präparationsgrenzen unabdingbar. Dies wird z. B. durch geeignete Fadentechniken erreicht oder durch einen supra- bzw. epigingivalen, sprich über oder auf dem Zahnfleisch endenden Restaurationsrand gegeben. Im vorliegenden Fall war dies ohne Probleme möglich, da keine größeren (oft approximal) vorkommenden Defekte eine subgingivale Präparationslage nötig machten. Durch Onlay-, Teilkronen- und Veneerpräparationen können im Vergleich zu Kronenpräparationen häufig die Restaurationsränder deutlich einfacher über oder auf dem Zahnfleischrand enden. Dies vereinfacht dem Intraoralscanner eine exakte Wiedergabe der Mundsituation und Präparationsgrenzen. Bezüglich der Langlebigkeit verschiedener Restaurationsformen zeigten Teilkronen (97 Prozent nach sieben Jahren) und Veneers (95,5 Prozent nach zehn Jahren), dass diese bei den Überlebensraten der Langlebigkeit von Kronen (95 Prozent nach fünf Jahren) nicht nachstehen, sondern sie sogar minimal

Abb. 7a–d: Klassisches Mock-up als Präparationsschlüssel für die Mindestschichtstärken. – Abb. 9a und b: Präparations-/Meistermodell und finales Design der Restaurationen. – Abb. 10: Gefräste Langzeitprovisorien aus PMMA zur finalen Austestung auf präparierten Stümpfen. – Abb. 11: 3D-gedrucktes Präparations-/Meistermodell zur Kontrolle und Anpassung der Restaurationen. – Abb. 12: Finale Zirkondioxidrestaurationen.

übertreffen. Als weiterer Faktor, der für minimalinvasive Schleiftechniken spricht, sind die deutlich geringeren Folgen der Pulpenirritationen durch Schleiftraumata. Pulpenirritationen als Folge eines invasiven Präparierens, wie es eine konventionelle Kronenpräparation vorsieht, entstehen in bis zu zehn Prozent der präparierten Zähne nach fünf Jahren und ca. 15 Prozent nach zehn Jahren.


### Schlussfolgerung

Bei der Versorgung mit Zahnersatz stehen heutzutage Zahnarzt und Zahntechniker stets vor der Problematik, welches Material dafür verwendet werden soll. Bei den vollkeramischen Versorgungen gibt es zurzeit die beiden großen Gruppen: Glaskeramik vs. Zirkondioxidkeramiken. Eine Kombination aus beiden Gruppen führt oft zu ästhetischen Kompromissen, da keine identische Farbwirkung und Lichtbrechung erreicht werden kann. Während vor wenigen Jahren deren Einsatzgebiet noch klar getrennt war, verschwimmen die Grenzen durch Einführung von höchstästhetischen, hochtransluzenten Zirkondioxidkeramiken zunehmend. Somit sind transluzente Zirkondioxidkeramiken heute beinahe universell einsetzbar. Dennoch bleibt aufgrund der fehlenden Glasphase und damit der Möglichkeit, ein Ätzmuster zu schaffen, das Problem der langfristigen adhäsiven Befestigung.

Dieser Fall zeigt, wie der Zahntechniker mittels Zirkoniumdioxid nicht nur jegliche Art von Restaurationen höchstästhetisch aus ein und demselben Material herstellen kann, sondern diese Restaurationen für den Zahnarzt adhäsiv – wie Glaskeramiken – zu befestigen sind. Transluzente Zirkondioxidkeramiken sorgen zukünftig für eine Vereinfachung bei der Materialauswahl von komplexen Komplettsanierungen, geprägt durch verschiedenste minimalinvasive Präparations- und Restaurationsformen. **DT**

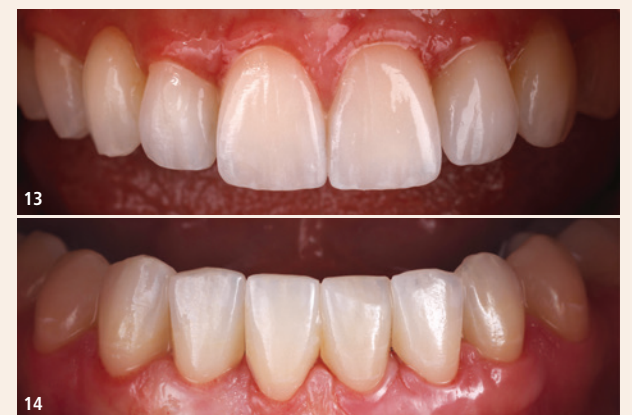

Abb. 13: Finale minimalinvasive Zirkondioxidrestaurationen nach Eingliederung im Oberkiefer (14, 24, 12, 22 Krone, 13, 23 Brückenglied, 11-21 Veneers). – Abb. 14: Finale minimalinvasive Zirkondioxidrestaurationen nach Eingliederung im Unterkiefer (33, 43 Kronen, 32-42 Veneers).



Dr. Johannes Boldt

Zahnarzt im Bunker  
Altmühlenfeld 257  
47807 Krefeld-Fischeln  
Deutschland  
Tel.: +49 2151 9185100  
info@zahnarzt-im-bunker.de

