

Während die primäre orthograde Wurzelkanalbehandlung unter Anwendung klassischer endodontischer Behandlungskonzepte zu über 90% zu einem erfolgreichen Erhalt des betroffenen Zahnes führt, verringert sich die Erfolgsquote im Fall eines infizierten Wurzelkanalsystems auf 60 bis 80%. Die Prävalenz für eine apikale Parodontitis liegt bei 20- bis 30-Jährigen zwischen 12 und 64% und bei 50- bis 60-Jährigen zwischen 55 und 82%. Mit zunehmendem Alter erhöht sich der Anteil an wurzelkanalbehandelten Zähnen und der Anteil an Zähnen mit apikaler Parodontitis. Mit der allgemeinen Zunahme des Lebensalters der Bevölkerung steigt damit der Bedarf an Revisionsbehandlungen endodontisch behandelter Zähne.

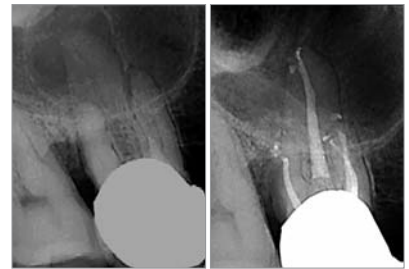


Abb. 1a: Röntgenausgangsaufnahme Zahn 16 mit ausgedehnter, kortikal scharf abgegrenzter apikaler Aufhellung. Es besteht der Verdacht einer radikulären Zyste. – **Abb. 1b:** Zwei Jahre nach Abschluss der Wurzelkanalbehandlung ist ein gleichmäßig verfolgbarer Desmodontalspalt normaler Breite erkennbar als Zeichen einer Regeneration.

Mikroskopunterstützte endodontische Revisionsbehandlung

Autoren: Dipl.-Stom. Michael Arnold, Dr. medic stom. (RO) Gabriel Tulus

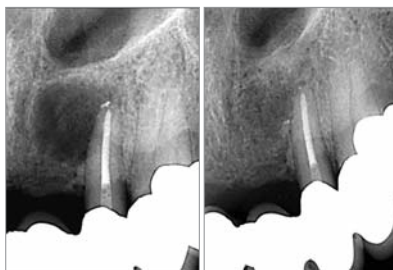


Abb. 2a: Zahn 22 nach abgeschlossener Revisionsbehandlung mit ausgedehnter periapikaler Aufhellung und teilweiser kortikaldichten Abgrenzung. – **Abb. 2b:** Die Röntgenkontrolle nach zwei Jahren weist eine vollständige Reossifikation nach.

Zu den wichtigsten Ursachen posttherapeutischer Erkrankungen gehören: Persistenz von Mikroorganismen, unbehandelte Wurzelkanäle, undichte koronale Restauration oder in sehr seltenen Fällen Fremdkörperreaktionen und extraradikuläre bakterielle Biofilme.

Ziel der orthograden Revision ist es, Voraussetzungen für eine vollständige Heilung und

den dauerhaften Erhalt eines Zahnes zu schaffen. Indem das Wurzelkanalsystem vollständig gereinigt und desinfiziert wird, können die klinischen Symptome abklingen und eine apikale oder periapikale Entzündungsreaktion abheilen.

Indikation für eine orthograde Revision

1. Wurzelkanalbehandelte Zähne mit röntgenografischen Zeichen einer persistierenden oder neu entstandenen, endodontisch bedingten apikalen Parodontitis
2. Wurzelkanalbehandelte Zähne mit klinischen Symptomen einer endodontisch bedingten apikalen Parodontitis
3. Wurzelkanalbehandelte Zähne mit röntgenografisch oder klinisch insuffizienter Wurzelkanalfüllung (z. B. mangelhafte Homogenität, nicht behandelte Wurzelkanäle oder Wurzelkanalanteile, fragwürdiges und nicht mehr indiziertes Wurzelkanalfüll-

lungsmaterial wie z. B. Silberstifte) ohne klinische oder röntgenografische Anzeichen einer apikalen Parodontitis

4. Wurzelkanalfüllungen mit Exposition zum Mundhöhlenmilieu und zum kariösen Dentin
5. Wurzelkanalbehandelte Zähne mit progressiv verlaufenden, externen entzündlichen Resorptionen.

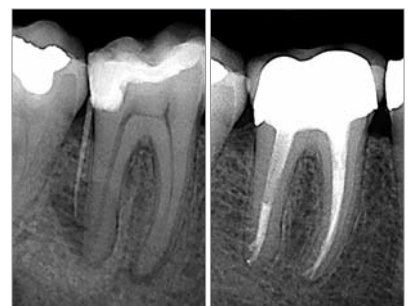

Abb. 3a: Röntgenausgangsaufnahme Zahn 46 mit Darstellung Fistalkanal. – **Abb. 3b:** Kontrollaufnahme zwei Jahre nach Abschluss der Therapie mit vollständiger Ausheilung.

Spezialisten-Katalog

Endodontie

Preiswert, praktisch, prima: Alles, was die Endodontie braucht.

NETdental

So einfach ist das.

1 *finden*

Wir bieten Ihnen in diesem Katalog die NETdental-Auswahl der wichtigsten Materialien und Instrumente zur Endodontie an.

2 *bestellen*

Artikel-Nummern, Produkt-Namen, Menge und Preis auf das Bestell-Fax schreiben. Sofort-Rabatt abziehen. Kostenlos faxen: 0800 - 638 336 8 oder zum Ortstarif anrufen: 01805 - 638 336.

3 *haben*


NETdental ist nicht nur günstig, sondern schnell: Wir liefern bundesweit, in der Regel am 1. Werktag nach Bestellung.

NEU!

Jetzt anfordern!

Fax: 0800 - 638 336 8

Tel.: 01805 - 638 336



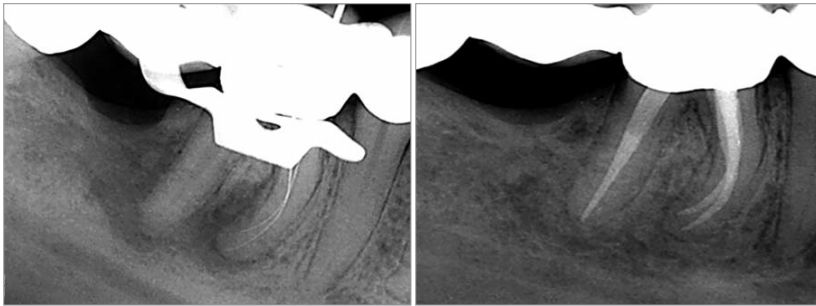


Abb. 4a: Röntgenmessaufnahme Zahn 46 nach Überwindung einer intrakanalären Obliteration mit einer ausgedehnten apikalen Aufhellung. Seit Jahren bestand eine Fistel, die sich regelmäßig unterhalb der Brücke entleerte. – **Abb. 4b:** Nach zwei Jahren ist auf der Röntgenkontrollaufnahme eine vollständige Reossifikation erkennbar. Die Fistel war bereits nach zwei Tagen abgeheilt.

Erfolgsquote

Während in epidemiologischen Studien bei Vorliegen einer apikalen Parodontitis lediglich zwischen 35 und 78 % erfolgreiche Wurzelkanalbehandlungen nachgewiesen werden, weisen klinisch kontrollierte Studienergebnisse deutlich bessere Ergebnisse mit 77 bis 94 % nach. Der enorme Unterschied in den Ergebnissen ist ein Hinweis auf die mögliche

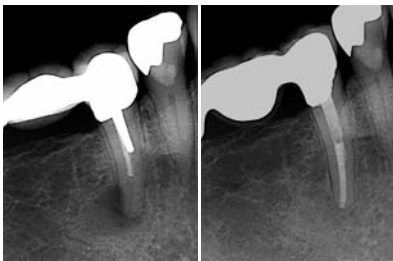


Abb. 5a: Röntgenausgangsaufnahme Zahn 45 mit einer 4 x 5 mm kreisförmigen abgegrenzten apikalen Aufhellung. Die Wurzelkanalfüllung erscheint deutlich kürzer als die tatsächliche Wurzellänge. Der Zahn wurde mit einem Stiftpfropfaufbau und einer Brückenversorgung restauriert. – **Abb. 5b:** Zwei Jahre nach Abschluss der Revisionsbehandlung und Neuanfertigung der Brücke ist die Patientin beschwerdefrei. Radiografisch ist ein gleichmäßig verfolgbare Desmodontalspalt erkennbar.

Abhängigkeit des Behandlungserfolges vom Training und dem Kenntnisstand des Therapeuten, der technischen Hilfsmittel und vor allem der ausreichenden Behandlungszeit.

Fallselektion

Die Revision einer Wurzelkanalbehandlung setzt eine exakte Anamnese, Befundaufnahme, Diagnostik und Behandlungsplanung voraus. Die Behandlung vollzieht sich in drei Teilschritten:

1. Substanzschonende Entfernung von insuffizienten Restaurationen und Füllungsma-

terialien und Vorbereitung des Zahnes für eine aseptische endodontische Therapie (Aufbaufüllung, Kofferdam)

2. Überwindung der in der Erstbehandlung aufgetretenen Probleme
 - prozessuale Hindernisse (z.B.: Stufen, Perforationen, Fragmente)
 - anatomische Besonderheiten (z.B.: Teilobliterationen, tiefe Wurzelkanalaufteilungen)
3. Reinigung, Desinfektion und erneuter Verschluss des Wurzelkanalsystems.

Bevor eine Entscheidung für eine Revision einer Wurzelkanalbehandlung erfolgt, muss die Erhaltungsfähigkeit des Zahnes geprüft werden. Insbesondere bei tiefen kariösen Läsionen, die möglicherweise eine chirurgische Kronenverlängerung durch Osteotomie und eine subgingivale Präparation erforderlich machen, ist der Versuch einer wiederholten Zahnerhaltung kritisch zu prüfen. Neben technischen Herausforderungen zur Überwindung von intrakanalären Problemstellungen, muss ebenso die geplante funktionelle Belastung des Zahnes bei der Entscheidungsfindung vor Behandlungsbeginn berücksichtigt werden.

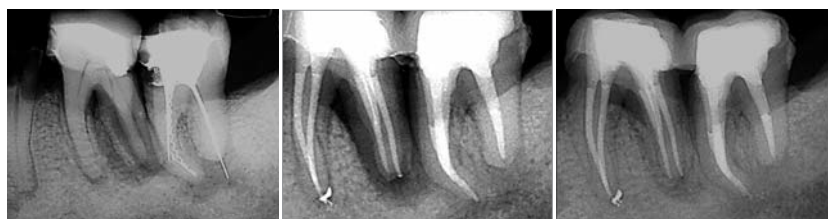

Abb. 6a: Auf der Röntgenausgangsaufnahme sind im Wurzelkanalsystem des Zahnes 37 mehrere Fremdkörper erkennbar. Eine apikale Aufhellung und ein mesialer Zahnhartsubstanzverlust lassen eine intrakanaläre mikrobielle Infektion vermuten. – **Abb. 6b:** Röntgenkontrolle nach Abschluss der Revisionsbehandlung an den Zähnen 36 und 37 mit vollständiger Entfernung der Fragmente. Der Wurzelkanal in der distalen resorptiv verkürzten Wurzel wurde mit ProRoot MTA verschlossen. – **Abb. 6c:** Ein Jahr nach Abschluss der Behandlung ist eine deutliche Verkleinerung der apikalen Aufhellung und des vertikalen Einbruchs distal 36 erkennbar.

Entscheidungsfindung orthograde oder retrograde Revision

Im Fall einer fortbestehenden apikalen oder radikulären röntgenografischen Aufhellung oder einer über Monate fortbestehenden Schmerzsymptomatik an einem wurzelkanalbehandelten Zahn, muss von einer intrakanalären mikrobiellen Infektion ausgegangen werden. Röntgenbilder mit einer bis zum Apex reichenden vollständigen Wurzelkanalfüllung können Defizite in der mechanischen Reinigung und Desinfektion nicht darstellen. Sie dienen lediglich zu einer allgemeinen Übersicht und Fallplanung. Ob es sich um eine Reinfektion oder um eine Altinfektion handelt, ist für die Entscheidungsfindung orthograde oder retrograde Revisionsbehandlung nicht von Bedeutung. Die Größe und Abgrenzung der radiografischen Aufhellung können dabei Hinweise auf die Dauer und den Grad der mikrobiellen, intrakanalären Infektion vermitteln. Eine Entscheidung für oder gegen eine chirurgische Intervention basierend auf der Größe der Läsion ist nicht mehr zeitgemäß (Abb. 1 und 2). Auch das Vorliegen einer dentogenen Fistel oder eine Endo-Paro-Läsion stellen keine primäre Indikation mehr zur chirurgischen Therapie dar (Abb. 3 und 4).

Ist der Zahn erhaltungsfähig, sollte grundsätzlich eine orthograde Revisionsbehandlung erfolgen. Moderne Hilfsmittel ermöglichen heute eine substanzschonende und minimalinvasive Entfernung von allen verwendeten Retentions- und Restaurationsmaterialien (Abb. 5). Intrakanaläre Fremdkörper, die eine vollständige Reinigung und Desinfektion blockiert haben, können sicher unter Sicht mit einem Dentalmikroskop dargestellt und entfernt werden (Abb. 6). Durch den Einsatz spezieller Hilfsmittel gelingt es, Frag-

mente mit einer über 90%igen Erfolgsquote orthograd zu entfernen. Der orthograde Verschluss von Perforationen oder resorptiven Läsionen gelingt nach optimaler Reinigung und Desinfektion mit sehr gutem Erfolg. Die Verwendung biologisch kompatibler Materialien und die visuelle Kontrolle der Applikation haben die Erfolgsmöglichkeiten deutlich verbessert.

Lediglich in seltenen Ausnahmefällen kann eine retrograde Revisionsbehandlung erwo-gen werden. Hierzu zählt der Erhalt einer intakten komplexen prothetischen Rekonstruktion oder die Gefahr, dass durch die Entfernung einer tiefreichenden Stiftverankerung in einer grazilen Wurzeingrößerer Schaden am erhaltungsfähigen Zahn provoziert werden könnte. Verkleinert sich eine apikale Aufhellung nach einem Kontrollzeitraum von einem Jahr trotz vollständiger Revisionsbehandlung nicht, so kann auch in diesem Fall eine apikale Kürettage oder minimalinvasive Wurzelspitzenresektion erwogen werden. Mit dem chirurgischen Eingriff kann gleichzeitig differenzialdiagnostisch eine Vertikal-

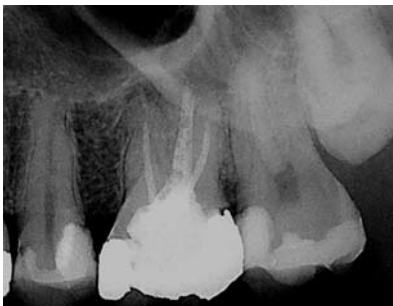

Abb. 7: Zahn 26 weist eine in der Nähe der Wurzelspitze endende Wurzelkanalfüllung auf und eine diffuse apikale Aufhellung. Distal besteht der Verdacht auf eine Sekundärkaries.

fraktur durch Anfärbung der Wurzeloberfläche erfolgen. Eine pathohistologische Untersuchung der intraoperativ vorgefundenen Gewebe ist zum Ausschluss von Tumorerkrankungen zwingend erforderlich.

Behandlungsplanung

Bei der Behandlungsplanung in einer all-gemeinzahnärztlichen Praxis sollte grundsätzlich von einem mehrzeitigen Therapieverfahren ausgegangen werden. Eine optimale Zeitplanung wird häufig erst dann möglich, wenn eine weitergehende invasive Diagnostik erfolgt.

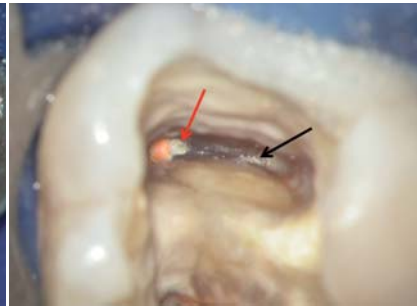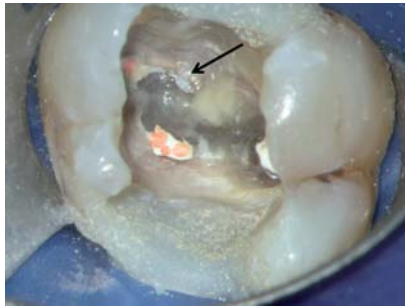


Abb. 8a: Nach Entfernung der Amalgamfüllung und der Karies wurde der Zahn 26 mesial und distal mit einer Kompositfüllung adhäsiv aufgebaut. Unter Sicht mit dem Dentalmikroskop sind drei in Mehrstifttechnik gefüllte Wurzelkanäle erkennbar. Ein weiterer mit nekrotischem Gewebe gefüllter Wurzelkanal blieb unbehandelt (Pfeil). – **Abb. 8b:** Nach Entfernung des Sekundärdentins lässt sich der weitere separate Verlauf des zweiten mesiobukkalen Wurzelkanals erkennen (Pfeil). Am behandelten mesiobukkalen Wurzelkanal finden sich in einer Aussackung massiv nekrotische Gewebeanteile, die als Nährboden für die fortbestehende mikrobielle Besiedlung zur Verfügung standen (roter Pfeil).

Unter absoluter Trockenlegung mit Kofferdam erfolgt die Präparation der endodontischen Zugangskavität. Lässt dies der Zerstörungsgrad der koronalen Zahnhartsubstanz nicht zu, sollte dieser nach Möglichkeit mit einer adhäsiven Aufbaufüllung vorbereitet werden (Abb. 7).

Mit der Aufnahme des Trepanationsbefundes kann nun differenziert werden, ob die noch vorhandene koronale Restauration erhalten bleiben kann oder vollständig entfernt werden muss. Während der Darstellung der Wurzelkanäleingänge und Isthmen können die Anzahl der behandelten und die Anzahl der unbehandelten Wurzelkanäle ermittelt werden, sodass eine genauere finanzielle Planung möglich wird. Gleichzeitig wird erkennbar, welche Füllmethode verwendet und welches Wurzelkanalfüllungsmaterial genutzt wurde (Abb. 8a und b). Insbesondere Keramikstifte, korrodierte teilfrakturierte Silberstifte oder auf Kunststoffträgern applizierte Guttaperchawurzelkanalfüllungen erfordern viel Erfahrung, Zeit und optimale technische Hilfsmittel. Mithilfe der Elektrometrie können atypisch gelagerte und möglicherweise blutende Wurzelkanäleingänge von Perforationen sicher differenziert werden, sodass die Wahl des Reparaturzementes bestimmt werden kann nach der Lage der Perforation.

Mit einer vertiefenden trockenen Präparation der Wurzelkanäleingänge mit Langschaftrosenbohrern der Größe 005–012 (Drux, Gummersbach) lassen sich auch unter Sicht mit dem Dentalmikroskop Vertikalfrakturen und Infrakturen differenzieren, sodass rechtzeitig eine Entscheidung für die geeignete Therapie getroffen werden kann.

Fallbeispiel

Im vorliegenden Fall des Zahnes 26 (Abb. 8) nahm der 46-jährige Patient rezidivierende Beschwerden über mehr als zehn Jahre wahr. Die Röntgenkontrollaufnahme bestätigte mit einer fortbestehenden apikalen Aufhellung den Verdacht einer chronischen apikalen Aufhellung. Ursache einer Reinfektion konnte die distale Sekundärkaries sein, da ein direkter Kontakt der Karies mit dem Wurzelkanalfüllungsmaterial festzustellen war. Andererseits bestand auch die Möglichkeit einer nicht ausgeheilten Altinfektion aufgrund unbehandelter Wurzelkanalanteile. Die genaue Pathogenese konnte aufgrund der lange zurückliegenden Behandlung nicht mehr ermittelt werden.

Nach einer Aufklärung des Patienten über die möglichen Ursachen der fortbestehenden mikrobiellen Besiedlung wurde eine orthograde Wurzelkanalbehandlung vereinbart. Ziel der Behandlung sollte es sein, das Wurzelkanalsystem vollständig mechanisch zu erweitern, zu reinigen und zu desinfizieren unter Verzicht auf eine chirurgische Entfernung der Wurzelspitzen und retrograden Wurzelkanalbehandlung. Unter Kofferdam wurden die Amalgamfüllung und die Karies vollständig entfernt und die fehlenden Kronenwände mesial und distal mit einer Kompositfüllung ersetzt. Nach der vollständigen Darstellung der endodontischen Zugangskavität gelang es, mehrere mögliche Ursachen für die Infektion zu differenzieren. Die scheinbar wandständige Wurzelkanalfüllung ließ sich leicht entfernen. Ein dichter Wandkontakt zum Dentin bestand nicht. Aussackungen des Wurzelkanalsystems waren mit nekrotischem Gewebe gefüllt. Ein weiterer unbehan-

delter mesiobukkaler Wurzelkanal in für obere Molaren typischen Lage beinhaltete nekrotisches Pulpagewebe. Eine Vertikalfraktur oder Dentinrisse konnten unter vergrößerter Sicht mit absoluter Sicherheit ausgeschlossen werden. Auf der Grundlage aller vorliegenden klinischen und röntgenologischen Befunde konnte dem Patienten die Möglichkeit der Zahnerhaltung mit einer guten Prognose bei optimaler Therapie angeboten werden.

Die Guttapercha und der Sealer wurden vollständig unter kontinuierlicher Spülung mit Chlorhexidindigluconat 1% und maschinell angetriebenen Nickel-Titan-Feilen (ProFile, Maillefer, Ballaigues) entfernt. Der unbehandelte zweite mesiobukkal Wurzelkanal war stark verengt und konnte erst nach tiefergehender minimalinvasiver Präparation ab dem mittleren Wurzel Drittel vollständig erweitert und desinfiziert werden. Nach einer wiederholten elektrometrischen Messung und röntgenologischen Kontrolle der ermittelten Arbeitslänge (Abb. 9) wurden alle vier Wurzelkanäle vollständig aufbereitet und mittels ultraschallaktivierter Spülung gereinigt und desinfiziert (Zitronensäure 10% und Natriumhypochlorid 3%) und im Anschluss thermoplastisch gefüllt. Während der Kontrolle unter Sicht mit dem Dentalmikroskop wurde in jeder Etappe der Wurzelkanalfüllung darauf geachtet, dass das Wurzelfüllungsmaterial dicht an der Wurzelkanalwand angepresst wird, sodass der Sealer optimal in Ramifikationen verdrängt werden konnte (Abb. 10). Die erste Röntgenkontrollaufnahme bestätigt eine auf Arbeitslänge vollständige Wurzelkanalfüllung. Ein leichter Sealerübertritt am Apex ist erkennbar und markiert das Ende des gefüllten Wurzelkanals. Nach der Entfernung der Sealerrückstände mit Alkohol erfolgte die Konditionierung und die dentinadhäsive Versiegelung des gefüllten Wurzelkanalsystems bis 3mm unterhalb der ehemaligen Wurzelkanaleingänge. Die endodontische Zu-

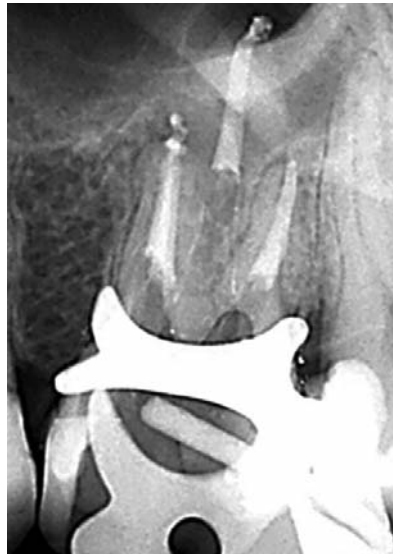

Abb. 11a: Die Röntgenkontrollaufnahme am Zahn 26 nach Abschluss der Wurzelkanalfüllung lässt eine vollständige Wurzelkanalfüllung erkennen.

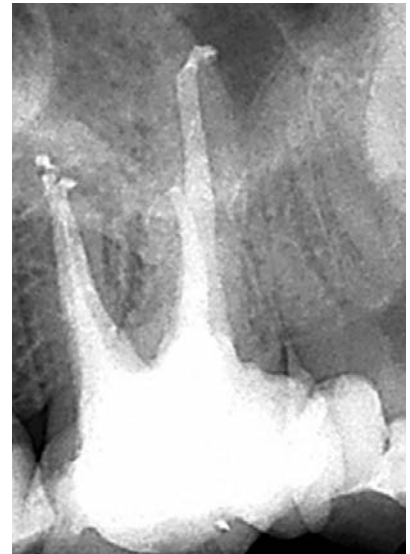

Abb. 11b: Die Abschlusskontrolle in distalexzentrischer Projektion ermöglicht die Beurteilung der Vollständigkeit und Homogenität der Wurzelkanalfüllung des dentinadhäsiven Aufbaus.

gangskavität wurde schichtweise mit Komposit gefüllt, damit der Zahn vom weiterbehandelnden Hauszahnarzt überkront werden kann. Über einen ersten Beobachtungszeitraum von drei Monaten ist der Patient erstmals vollständig beschwerdefrei.

Zusammenfassung

Die Revision einer Wurzelkanalbehandlung ist eine bewährte Therapie, natürliche Zähne trotz starker Destruktionen zu erhalten. Es werden die Ursachen einer fortbestehenden endodontischen Erkrankung ermittelt und korrigiert. Damit werden die Voraussetzungen für eine Ausheilung einer endodontisch bedingten Läsion geschaffen. Eine Abhängigkeit zwischen Größe der apikalen Aufhellung und der Indikationsstellung für eine ortho- oder retrograde Revisionsbehandlung besteht nicht. Die Erfolgsquoten sind abhängig von den jeweiligen Möglichkeiten, intrakanaläre Problemstel-

lungen zu erkennen und zu überwinden. Die Nutzung eines Dentalmikroskops, die Anwendung einer minimalinvasiven, sonoabrasiven Präparationstechnik und die Verwendung von Ultraschall zur Reinigung und Desinfektion erweitern nicht nur das Therapiespektrum und die Möglichkeiten, natürliche Zähne zu erhalten, sondern stellen häufig die entscheidende Grundlage für eine kausale minimalinvasive Therapie dar. ◀

autoren

Dipl.-Stom. Michael Arnold
Spezialist in Endodontologie
(DGZ, DGET)
Certified Member E.S.E.
Praxis für Endodontie und
Zahnerhaltung
Königstraße 9
01097 Dresden
Tel.: 03 51/2 72 19 90

Dr. medic stom. (RO)
Gabriel Tulus
Spezialist in Endodontologie
(DGZ, DGET)
Certified Member E.S.E.
Lindenstr. 33b
41747 Viersen
Tel.: 0 21 62/1 29 04
www.dente.de

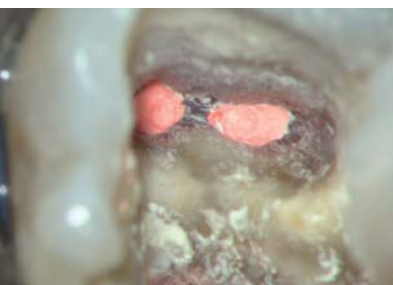
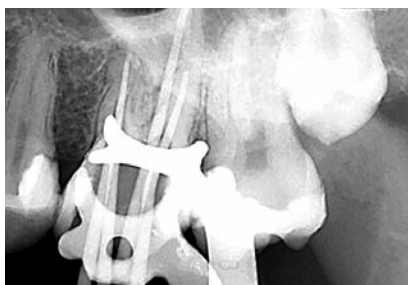
Abb. 9: Röntgenmessaufnahme am Zahn 26 zur Kontrolle der elektrometrisch ermittelten Arbeitslänge mit vier Guttaperchastiften. – Abb. 10: Klinische Ansicht der mesiobukkal gefüllten Wurzelkanäle unter Sicht mit dem Dentalmikroskop bei 20-facher Vergrößerung. Die Sealeranteile wurden durch die thermoplastische Verdichtung optimal verdrängt.

1 + 1 = 3

DER NEUE AIR-FLOW MASTER PIEZON – AIR-POLISHING SUB- UND SUPRAGINGIVAL PLUS SCALING VON DER PROPHYLAXE N° 1

Air-Polishing sub- und supragingival wie mit dem Air-Flow Master, Scaling wie mit dem Piezon Master 700 – macht drei Anwendungen mit dem neuen Air-Flow Master Piezon, der jüngsten Entwicklung des Erfinders der Original Methoden.

PIEZON NO PAIN

Praktisch keine Schmerzen für den Patienten und maximale Schonung des oralen Epitheliums – grösster Patientenkomfort ist das überzeugende Plus der Original Methode Piezon, neuester Stand. Zudem punktet sie mit einzigartig glatten Zahnoberflächen. Alles zusammen ist das Ergebnis von linearen, parallel zum Zahn verlaufenden Schwingungen der Original EMS Swiss Instruments in harmonischer Abstimmung mit dem neuen Original Piezon Handstück LED.

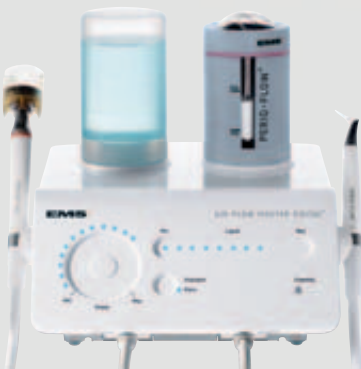

> Original Piezon Handstück LED mit EMS Swiss Instrument PS

Sprichwörtliche Schweizer Präzision und intelligente i.Piezon Technologie bringt's!

AIR-FLOW KILLS BIOFILM

Weg mit dem bösen Biofilm bis zum Taschenboden – mit diesem Argu-



ment punktet die Original Methode Air-Flow Perio. Subgingivales Reduzieren von Bakterien wirkt Zahn-ausfall (Parodontitis!) oder dem Verlust des Implantats (Periimplantitis!) entgegen. Gleichmässiges Verwirbeln des Pulver-Luft-Gemischs und des Wassers vermeidet Emphyseme – auch beim Überschreiten alter Grenzen in der Prophylaxe. Die Perio-Flow Düse kann's!

Und wenn es um das klassische supragingivale Air-Polishing geht,



> Original Handstücke Air-Flow und Perio-Flow

zählt nach wie vor die unschlagbare Effektivität der Original Methode Air-Flow: Erfolgreiches und dabei schnelles, zuverlässiges sowie stress-freies Behandeln ohne Verletzung des Bindegewebes, keine Kratzer am Zahn. Sanftes Applizieren bio-kinetischer Energie macht's!

Mit dem Air-Flow Master Piezon geht die Rechnung auf – von der Diagnose über die Initialbehandlung bis zum Recall. Prophylaxeprofis überzeugen sich am besten selbst.

"I FEEL GOOD"