

Erfolgreiche nichtchirurgische Periimplantitistherapie

Einsatz eines Hypochlorit-Reinigungsgels und vernetzter Hyaluronsäure

Die Kombination der adjuvanten Anwendung eines Natriumhypochlorit-Reinigungsgels bei der mechanischen Reinigung der Implantatoberfläche mit der Applikation einer vernetzten Hyaluronsäure in den gereinigten Wundraum bietet eine wenig invasive erste Therapieoption bei der nichtchirurgischen Behandlung von periimplantären Defekten.

Dr. Thomas Liechi, Dr. Thomas Gottwald

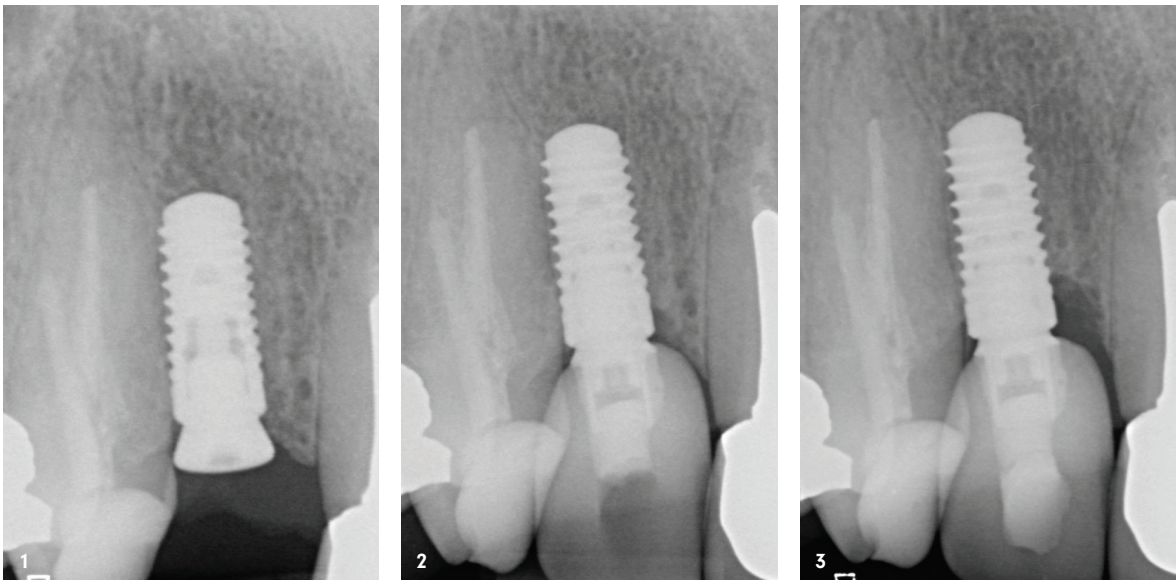
Implantologie Journal 3/23

Periimplantäre Entzündungen stellen uns im klinischen Alltag vor eine große therapeutische Herausforderung. Ähnlich wie bei der Parodontitis ist die Hauptursache der Krankheit die Akkumulation eines pathogenen Biofilms in den Taschen um die Implantate, wodurch eine oft unkontrollierte Geweberesorption stattfindet.¹ Aufgrund der Komplexität der Implantatoberfläche ist eine erfolgreiche Entfernung des Biofilms in der klinischen Praxis nur sehr schwer möglich. Aus diesem Grund führen weniger invasive nichtchirurgische Therapieansätze leider in den meisten Fällen zu keiner vorhersagbaren Auflösung der Entzündung.² Der Behandlungsstandard ist demzufolge eine invasive chirurgische Darstellung und Reinigung der Implantatoberfläche, kombiniert entweder mit einem resektiven oder regenerativen Ansatz.³⁻⁵

Das klinische Behandlungsziel ist für beide Behandlungsprotokolle die Auflösung von Entzündungen und optimalerweise die Regeneration von Knochendefekten. Als Bewertungskriterien dienen die röntgenologische Beurteilung des Knochenniveaus und klinisch die Verbesserung von BOP, PD und REC.⁵ Bislang hat sich kein Behandlungsprotokoll als „Standard“ etabliert. Grundsätzlich erfolgt die Periimplantitistherapie aus einer mehrstufigen Behandlungssequenz.⁶

Reinigung und Dekontamination

Das größte Problem stellt immer noch die erfolgreiche Entfernung des Biofilms und des in der Tasche befindlichen infizierten Granulationsgewebes dar. Es ist bekannt, dass durch alleinige mechanische Reini-



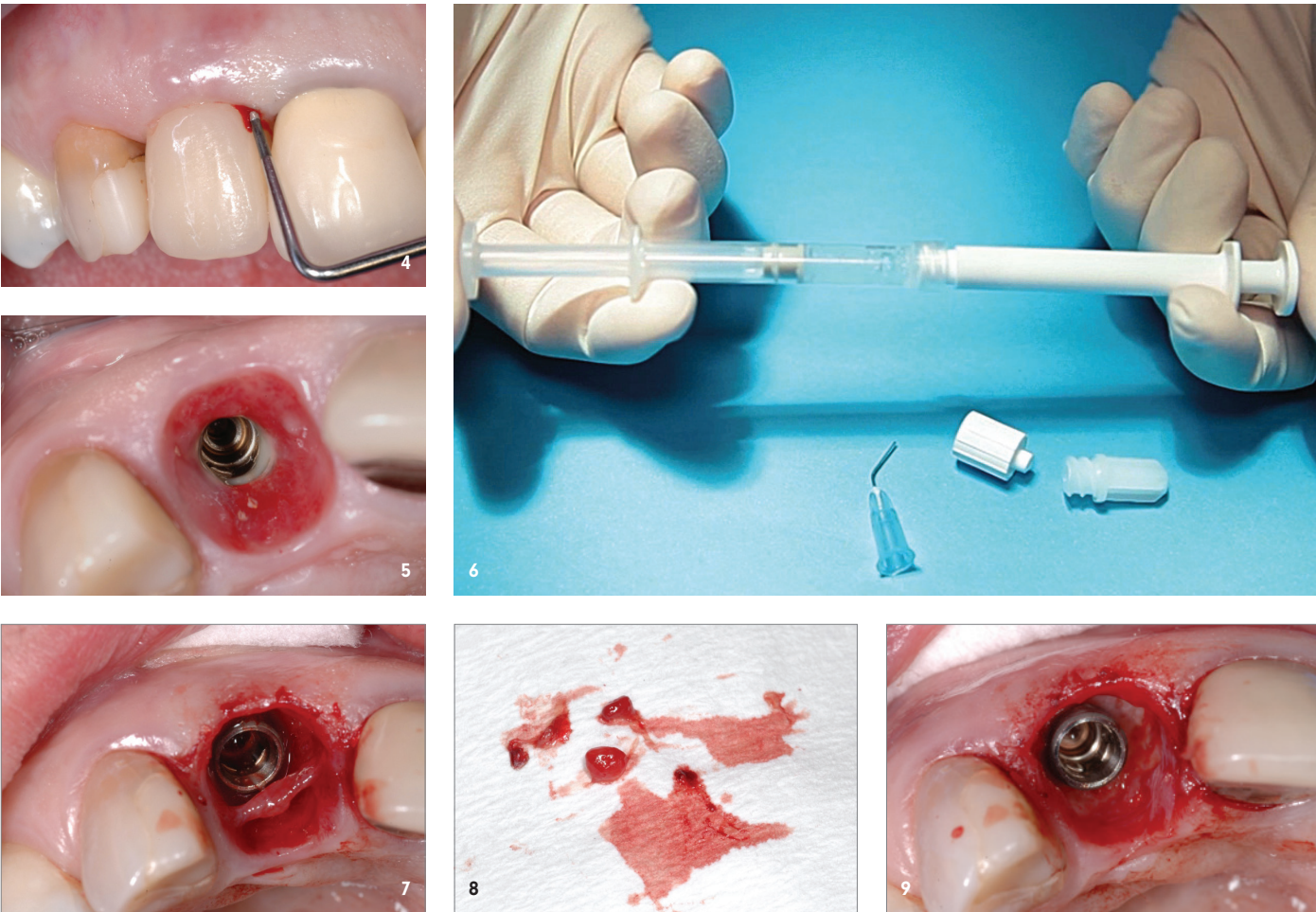


Abb. 1 und 2: Radiologisches Bild nach Implantation und nach Einsetzen der Krone. – **Abb. 3:** Ausgeprägter Knochendefekt mesial von Implantat 12. – **Abb. 4:** Klinische Ausgangssituation: ST 7 mm, BOP+. – **Abb. 5:** Situation nach Entfernung der Krone von Implantat 12 mit Pus-Austritt. – **Abb. 6:** Vorbereitung von PERISOLV®: Mischen der beiden Komponenten. – **Abb. 7:** Nach mehrmaliger Anwendung lässt sich das Granulationsgewebe in toto entfernen. – **Abb. 8:** Entferntes Granulationsgewebe. – **Abb. 9:** Visuelle Kontrolle der möglichst vollständigen Entfernung des Granulationsgewebes am Ende der Behandlung.

Anzeige



Natürliche Prophylaxe: parodur Gel & parodur Liquid

✓ **Parodontitis-Prophylaxe-Gel**
*Enthält pflanzl. Inhaltsstoffe auf veganer Basis: Beinwell, Kamille, Salbei, Thymian, Minze

✓ **Sanftes Parodontitis-Prophylaxe-Fluid**
Gebrauchsfertige Mundspüllösung zur Vorbeugung von Gingivitis, Parodontitis und Karies, auf pflanzl. Basis





10

Abb. 10: Vernetzte Hyaluronsäure hyaDENT BG zur Versiegelung der gereinigten Tasche. – **Abb. 11:** Nachkontrolle nach zwei Monaten: symptomlos, Gingiva straff, keine Entzündung. – **Abb. 12:** Röntgenbild nach zwei Monaten mit beginnender Knochenverdichtung mesial von Implantat 12. – **Abb. 13:** Nachkontrolle nach sechs Monaten: Patientin ist symptomlos, die Gingiva straff. – **Abb. 14:** Röntgenbild nach sechs Monaten mit weitgehender Knochenregeneration mesial Implantat 12.

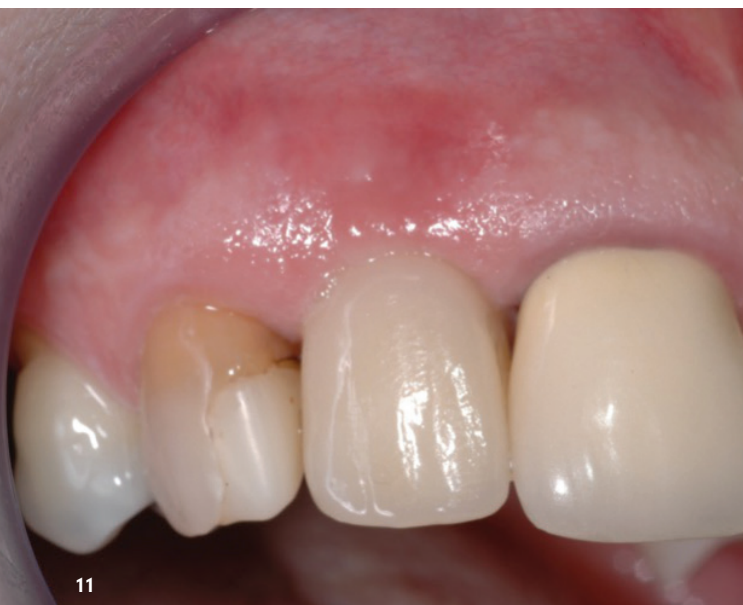Implantologie Journal 3/23

gung und durch die meisten chemischen Adjuvantien keine vollständige Reinigung der Implantatoberfläche und des mit infiziertem Granulationsgewebe gefüllten periimplantären Defekts erzielt werden kann, insbesondere nicht bei einer nichtchirurgischen Vorgehensweise.⁷⁻⁹ So werden die besten Ergebnisse im Allgemeinen durch chirurgische Darstellung des Defekts und einer sorgfältigen, mehrstufigen und möglichst vollständigen Reinigung durch mechanische Instrumentierung unter Sicht realisiert.^{10,11}

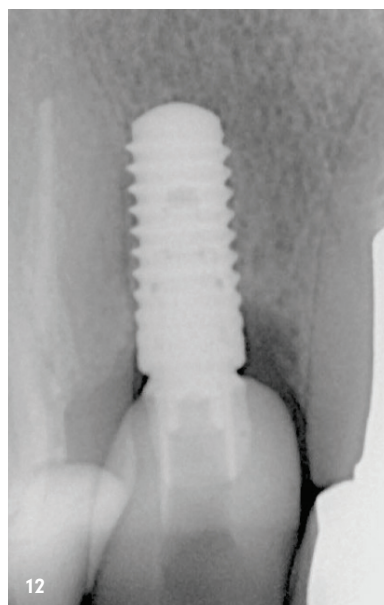
Eine vielversprechende Option zur adjuvanten Behandlung von parodontalen und periimplantären Entzündungen stellt ein Reinigungsgel auf Basis von Natriumhypochlorit (NaOCl) dar (PERISOLV®, REGEDENT). Es besteht aus einer 0,95%igen NaOCl-Lösung, die vor Gebrauch mit einer Aminosäurelösung gepuffert wird. Es ist bekannt, dass dieses Gel effektiv Biofilm entfernt,¹² auch wenn dieser sich auf einer rauhen Im-

plantatoberfläche befindet.¹³ Zudem weist es eine degranulierende Wirkung auf, welche die Reinigung der komplexen Implantatoberfläche und der infizierten Tasche um das Implantat verbessern kann.¹³ Im Gegensatz zu reinem NaOCl, das gewebeirritierende Eigenschaften hat, wirkt das Reinigungsgel spezifisch auf degenerierte infizierte Gewebestrukturen.

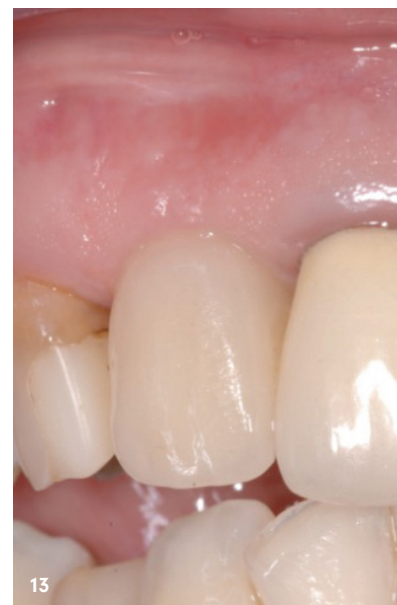Bei der Behandlung von periimplantären Knochendefekten empfiehlt sich eine mehrfache Applikation des Gels während der mechanischen Behandlung der Implantatoberfläche und der infizierten Tasche um das Implantat, um eine bessere Reinigungsleistung zu erzielen. In der Parodontitisbehandlung kann durch die adjuvante Anwendung des Reinigungsgels eine statistisch signifikante Verbesserung sämtlicher Messparameter (PD, CAL, BOP) bei der nichtchirurgischen Behandlung von Parodontaltaschen erzielt werden.¹⁴



11



12



13

„Das klinische Behandlungsziel ist für beide Behandlungsprotokolle die Auflösung von Entzündungen und optimalerweise die Regeneration von Knochendefekten.“

Gleiches gilt bei der geschlossenen Behandlung von periimplantärer Mukositis.¹⁵ Die Inzidenz von Sondierungsblutungen (BOP) war nach einem Monat um 70 Prozent reduziert (gegenüber 53 Prozent in der Kontrollgruppe ohne Gelapplikation). Leider konnte dieses vielversprechende Kurzeitergebnis in beiden Gruppen nicht stabil gehalten werden. So zeigten sich nach sechs Monaten nur noch 45 Prozent der Implantate in der Gelgruppe und 32 Prozent in der Kontrollgruppe ohne Entzündungszeichen. Aus diesem Grund bietet sich die zusätzliche Verwendung von Biologika an, die die Heilung beschleunigen und gleichzeitig als Sealer eine erneute Kontamination mit Biofilm verhindern.

Unterstützung der Wund- und Weichgewebehheilung mit vernetzter Hyaluronsäure

Es ist mittlerweile bekannt, dass Hyaluronsäure (HA) den Heilungsprozess unterstützt, insbesondere in kompromittierten Situationen wie bei periimplantären Defekten. Durch ihren starken „Klebeffekt“ (1 g HA kann bis zu sechs Liter Wasser aufnehmen),¹⁶ wird das Blut sofort im Defektraum gebunden und so der gereinigte Wundbereich stabilisiert. Ihre bakterio-statische Wirkung erhöht den Schutz des Wund-

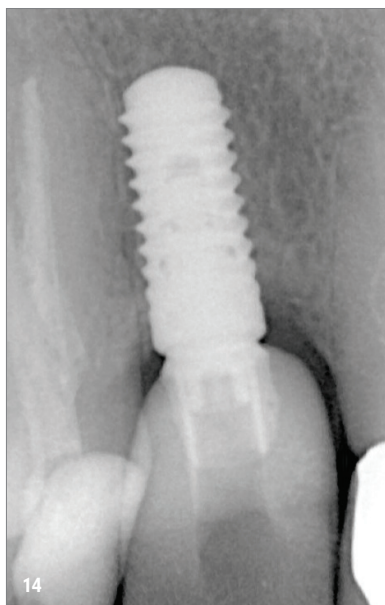
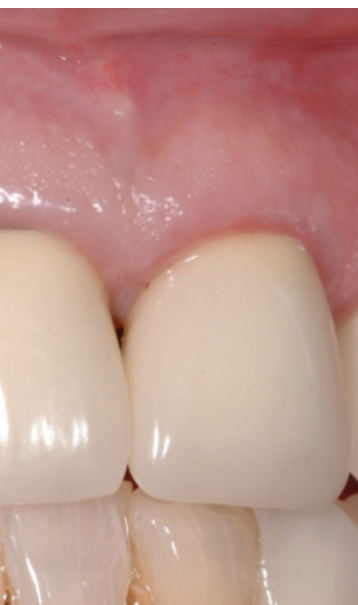raums vor einer Rekolonialisierung durch Mikroorganismen.¹⁷ Darüber hinaus verbessert Hyaluronsäure signifikant sämtliche Heilungsprozesse: Sie führt zu einer schnelleren Neoangiogenese post OP und verkürzt die Wundheilung.^{18,19} Darüber hinaus stimuliert HA eine echte parodontale Regeneration²⁰ und beschleunigt sogar die Knochenregeneration.^{21,22} Die Kombinationstherapie der adjuvanten Anwendung des Natriumhypochlorit-Reinigungsgels und der vernetzten Hyaluronsäure wurde bereits erfolgreich bei der Behandlung von tiefen residualen Parodontaltaschen angewendet,²³ so liegt die Übertragung des Konzepts auf die nichtchirurgische Behandlung von periimplantären Defekten nahe.

Fallbericht

Die 49-jährige Patientin ohne nennenswerte Erkrankungen (Nichtraucherin) wurde zur Periimplantitisbehandlung am Implantat 12 überwiesen. Das Implantat (Straumann, BL RC 10 mm) wurde vor zehn Jahren (mit Knochenaufbau im apikalen Bereich wegen Fenestration) eingesetzt und mit einer verschraubten Krone versorgt (Abb. 1 und 2). Die Patientin war alio loco regelmäßig im DH-Recall. Im letzten Recall wurde eine Periimplantitis um Implantat 12 diagnostiziert, die Patientin verspürte leichte Schmerzen. Die radiologische Untersuchung zeigte eine deutliche Knochenresorption mesial von Implantat 12 (Abb. 3). Klinisch imponierte eine Sondierungstiefe von 7 mm mit positivem Sondierungsbluten und wenig Pusaustritt (Abb. 4).

Der Behandlungsplan sah eine einmalige nichtchirurgische mechanische Reinigung der Tasche mit Unterstützung durch das Clean & Seal-Konzept vor: Hypochlorit-Reinigungsgel (PERISOLV®, REGEDENT) und Versiegelung der Tasche mit vernetzter Hyaluronsäure (hyaDENT BG, REGEDENT).

Zunächst wurde die Krone um Implantat 11 entfernt, um die Zugänglichkeit zum Defekt zu erleichtern.



„In der ersten Woche soll auf Zahnbürste und Interdentalreinigung um das Implantat herum verzichtet werden, um die Stabilisierung des Blutkoagulums in der Tasche nicht mechanisch zu stören.“

Abbildung 5 zeigt das klinische Bild nach Entfernen der Krone mit Pus-Austritt als Zeichen der akuten Infektion.

Die Implantatbehandlung wurde unter Lokalanästhesie durchgeführt. Zunächst wurde das Hypochloritpräparat durch Mischen der beiden Komponenten vorbereitet (Abb. 6). Zuerst wurde die Tasche mit H₂O₂ (3%) und Ringerlösung gut ausgespült und der Debris mit einer Titankürette entfernt. Danach wurde mehrmals ein wenig Reinigungsgel appliziert, welches 30 Sekunden einwirkte. Anschließend wurde mit der Kürette mechanisch sowohl der angelöste Biofilm von der Implantatoberfläche entfernt (Dekontamination) als auch das sich allmählich lösende Granulationsgewebe vom nativen Bindegewebe der Tasche getrennt und entfernt. Nach drei- bis viermaliger Anwendung lässt sich das Granulationsgewebe allmählich visuell kontrollierbar entfernen (Abb. 7 und 8). Nach sechs- bis siebenmaliger Anwendung schien in diesem Fall das Granulationsgewebe recht vollständig entfernt zu sein und der Defekt zeigte keine Blutung mehr (Abb. 9). Die Tasche wurde anschließend mit H₂O₂ und Ringerlösung gespült. Abschließend wurde zur Versiegelung der Wunde sowie zur Verbesserung der Wund- und Gewebeheilung die vernetzte Hyaluronsäure (hyaDENT BG, REGEDENT; Abb. 10) in die Tasche eingebracht (nicht gezeigt). Die Krone wurde wieder eingeschraubt.

Für die tägliche Pflege nach der Behandlung wurde die Patientin wie folgt instruiert: In der ersten Woche soll auf Zahnbürste und Interdentalreinigung um das Implantat herum verzichtet werden, um die Stabilisierung des Blutkoagulums in der Tasche

nicht mechanisch zu stören. Zur Desinfektion des Wundareals soll zwei- bis dreimal täglich mit einer 0,2%igen CHX-Lösung gespült werden. In der zweiten Woche wird mit der Zahnbürste sanft gereinigt, ab der dritten Woche auch wieder mit den Interdentalbürsten.

Der Heilungsverlauf verlief komplikations- und weitestgehend schmerzlos. Abbildung 11 zeigt die Situation beim Kontrolltermin nach zwei Monaten. Die Gingiva um Implantat 12 ist klinisch straff und entzündungsfrei. Um das körpereigene Potenzial zur Regeneration der anliegenden Gewebe nicht zu beeinträchtigen, wird auf eine Sondierung der Tasche während sechs Monaten verzichtet. Radiologisch zeichnet sich bereits eine beginnende Verdichtung des marginalen Knochens ab. Nach sechs Monaten ist der klinische Befund der Weichgewebe unverändert straff und entzündungsfrei (Abb. 13). Das Röntgenbild zeigt eine fortgeschrittene Regeneration des Knochendefekts (Abb. 14).

Zusammenfassung

Die Kombination einer Implantat-Dekontamination mithilfe eines Reinigungsgels auf Hypochloritbasis sowie der „Versiegelung“ der gereinigten Tasche mit vernetzter Hyaluronsäure führt zu einer effektiven Verbesserung der mechanischen nichtchirurgischen Behandlung einer Mukositis- bzw. Periimplantitistherapie. Ausnahmslos alle in unserer Praxis auf diese Weise behandelten Fälle zeigten bis heute eine deutliche Reduktion der klinischen Entzündung und radiologisch zumindest eine Tendenz zur spontanen Knochenregeneration.

kontakt.

Dr. med. dent. Thomas Liechti

Spitalgasse 34 · 3011 Bern · Schweiz

Tel.: +41 31 3112926

praxisliechti@bluewin.ch · www.sso.ch

Infos zum
Autor



Literatur





PURE SIMPLICITY



NEW CHIROPRO

IMPLANTOLOGY
motor system

NEW CHIROPRO PLUS

IMPLANTOLOGY
motor system

ORAL SURGERY
motor system

Steuern Sie Ihren Implantologie- und Chirurgie-Motor mit einem einzigen Drehknopf. Die neuen Chiropro von Bien-Air Dental wurden komplett nach einer Philosophie konzipiert: Schlichtheit!

 **GO TO online shop**
bienair.com/eshop
FREE SHIPPING!

WWW.BIENAIR.COM

S W I S S  M A D E

Bien-Air Deutschland GmbH Hans-Bunte-Straße 11 79108 Freiburg Germany Tel.: +49 (0)761 45 57 40 ba-d@bienair.com www.bienair.com

IDS
2023

BESUCHEN SIE UNS AN UNSEREM STAND G-012 | HALLE 10.1
14.-18. MÄRZ 2023 | Köln, Deutschland