

Primäre endodontische Behandlung

Unterer Molar mit Obliteration des mesiolingualen Kanals

Der Erfolg der endodontischen Therapie hängt maßgeblich von der vollständigen chemomechanischen Reinigung des gesamten Wurzelkanalsystems ab. Die mechanische Präparation in Form der konischen Erweiterung des Kanalsystems stellt die Grundlage der chemischen Desinfektion dar. Dentale Traumata oder eine Karies profunda sind Reize, welche die vitale Pulpa zur Hartgewebsablagerung in Form von Tertiärdentin anregen können. Dies führt zur Einengung des Wurzelkanalsystems bis hin zur vollständigen Verlegung des Lumens, die das Auffinden und Erschließen des Wurzelkanalsystems erschweren können. Der folgende Fall eines unteren Molaren mit Obliteration des mesiolingualen Kanals zeigt, dass durch adäquate technische Ausstattung und Grundwissen über die Anatomie des Pulpakammerbodens Komplikationen vermieden werden können und die Behandlung vorhersagbar durchgeführt werden kann.

Dr. Philipp Eble

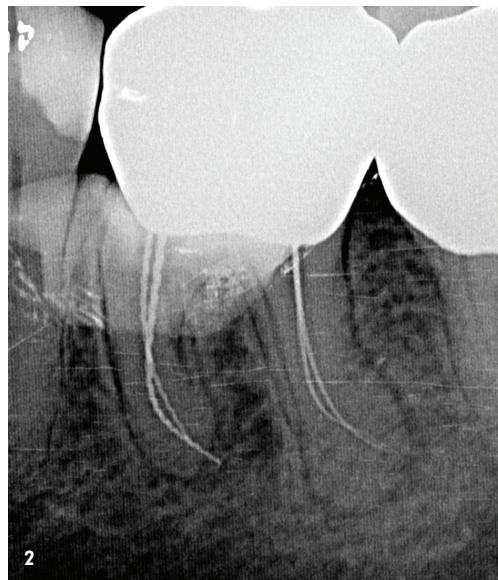
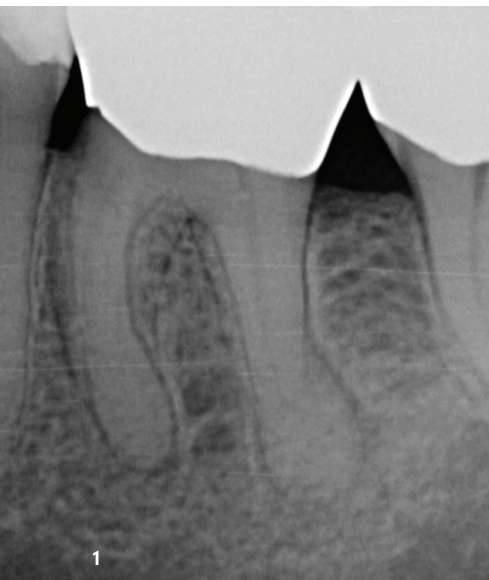

Abb. 1: Präoperatives diagnostisches Röntgenbild. – **Abb. 2:** Instrumentenkontrastaufnahme.

Anamnese

Eine 54-jährige Patientin wurde zur Weiterbehandlung des Zahns 36 an uns überwiesen. Nach Diagnosestellung einer akuten Exazerbation einer chronischen apikalen Parodontitis durch den Hauszahnarzt erfolgte dort die initiale Schmerztherapie in Form der Trepanation der Pulpenkammer, Darstellung der bukkalen Kanäle, medikamentöser Einlage und provisorischem Verschluss. Der überweisende Kollege konnte den mesiolingualen Kanal nicht darstellen und überwies die Patientin mit Verdacht auf Obliteration des Kanalsystems. Am Tag der Vorstellung in unserer Praxis bestand eine laut Patientin leicht gemilderte Symptomatik.

„Es waren keine erhöhten Sondierungstiefen tastbar und der Zahn reagierte positiv auf den Perkussionstest.“

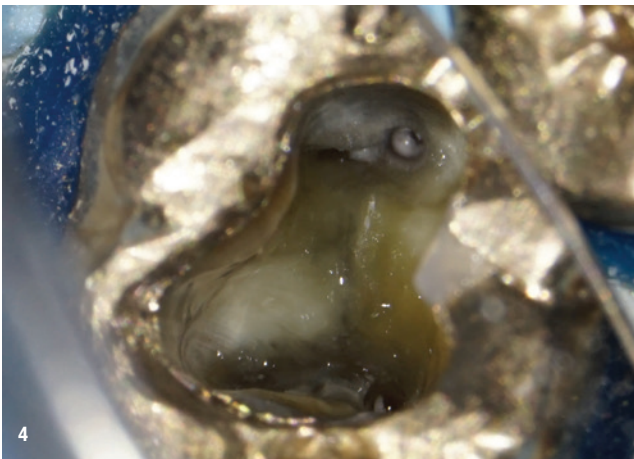
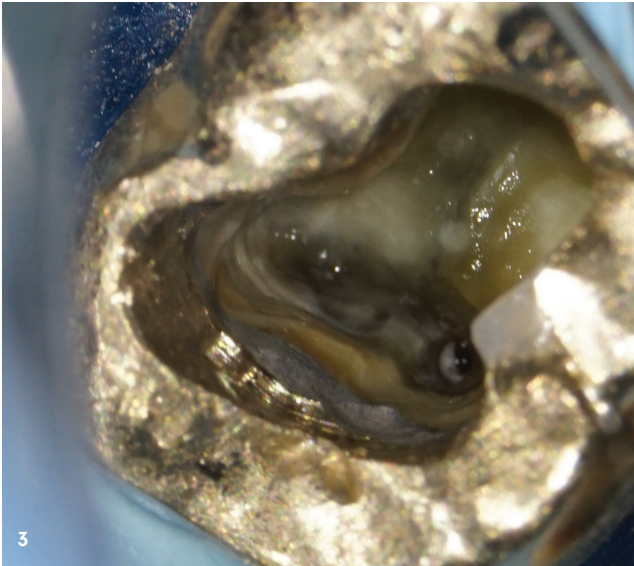
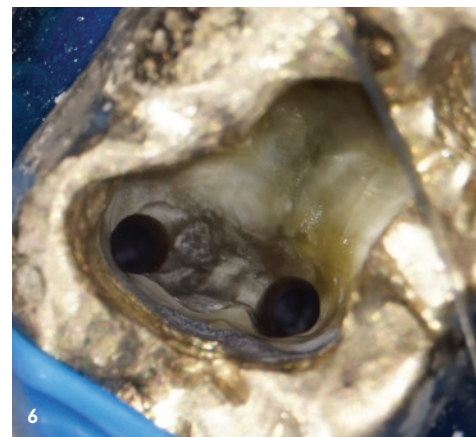
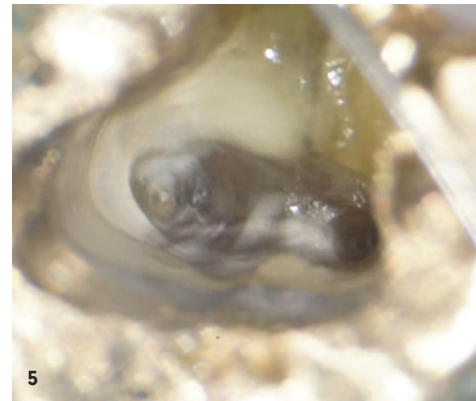


Abb. 3: Intrakoronale Diagnostik der mesialen Kanäle. – **Abb. 4:** Intrakoronale Diagnostik der distalen Kanäle. – **Abb. 5:** Darstellung des obliterierten mesiolingualen Kanals. – **Abb. 6:** Nach Präparation der mesialen Kanäle.



Klinischer Befund

Zahn 36 wies eine suffiziente Restauration auf. Die Trepanationsöffnung des Vorbehandlers war adhäsiv verschlossen. Es waren keine erhöhten Sondierungstiefen tastbar und der Zahn reagierte positiv auf den Perkussionstest. Bei Palpation des Vestibulums zeigte sich eine Druckdolenz im Bereich der mesialen Wurzel.

Röntgenologischer Befund

Das präoperativ angefertigte Röntgenbild zeigt den Zahn 36 nach Trepanation und provisorischem Verschluss durch den zuweisenden Kollegen. Die mesiale und distale Wurzel weisen periapikale Osteolysen im Sinne einer chronischen apikalen Parodontitis auf (Abb. 1).

Therapie

Die primäre endodontische Behandlung des Zahns 36 erfolgte in zwei Sitzungen. Nach Anlegen des Kofferdams wurde die provisorische Füllung entfernt und die Zugangskavität mit 6% Natriumhypochlorid gereinigt. Im Anschluss erfolgte die intrakoronale Diagnostik mit dem Dentalmikroskop. Es zeigte sich ein vom Vorbehandler erweitertes mesiobukkalen und distobukkalen Kanalorifizium (Abb. 2). Der distolinguale Kanaleingang stellte sich als schlitzförmige linguale Verlängerung des distobukkalen Kanals dar (Abb. 3). Nach initialer Sondierung mittels Micro-Opener wurde der Kanal mit einer EdgeFile® X7 (Henry Schein Dental) der Größe 17.06 koronal erweitert. Mesiolingual konnte Tertiärdentin im Bereich des obliterierten Kanalorifiziums dargestellt werden (Abb. 4). Der obliterierte Kanaleingang wurde

„Obliterationen des Wurzelkanalsystems stellen hohe Ansprüche an Behandler, Material und technische Ausstattung.“

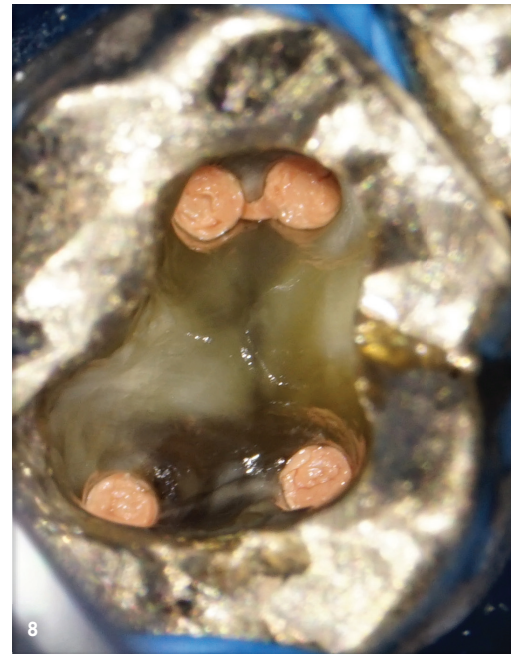


Abb. 7: Nach Präparation der distalen Kanäle. – Abb. 8: Wurzelfüllung vor adhäsivem Verschluss.

mit langschäftigen Rosenbohrern sukzessive in absteigender Größe präpariert (Abb. 5), bis eine initiale mechanische Erweiterung mit einer EdgeFile® X7 der Größe 17.04 möglich war. Die Erstellung des Gleitpfads konnte in allen Kanälen rein mechanisch durchgeführt werden. Hierbei kamen EdgeFile® X7 der Größen 17.04 und 17.06 zum Einsatz. Die Feilen wurden im Wechsel verwendet. Nach koronaler Erweiterung der 17.06 erfolgte der Wechsel zur Feile der Größe 17.04, die in kurzen pickenden Arbeitsbewegungen bis zum Erreichen der vorläufigen röntgenologisch bestimmten Arbeitslänge verwendet wurde. Bei Widerstand wurde die Feile 17.06 passiv auf die bisher erreichte Länge gebracht, um so danach das weitere Vordringen der 17.04 zu ermöglichen. Nach elektrometrischer Bestimmung der Arbeitslänge mit Handfeilen und Bestätigung per Instrumentenkontrastaufnahme (Abb. 2) erfolgte die weitere Präparation mit EdgeFile® X7 der Größen 25.06 und 30.06 unter kontinuierlicher Spülung mit 6% NaOCl (Abb. 6 und 7). Im Anschluss wurde eine medikamentöse Einlage mit Kalzium-

hydroxid auf volle Arbeitslänge eingebracht und der Zahn provisorisch in Adhäsivtechnik verschlossen. Die Weiterbehandlung fand nach zwei Wochen bei Beschwerdefreiheit statt. Nach erneuter elektrometrischer Kontrolle der Arbeitslänge und schallaktivierter Abschlusspülung mit 17% EDTA und 6% NaOCl für je 60 Sekunden je Kanal wurden die Kanäle in warm-vertikaler Fülltechnik mit Epoxidharz-Sealer gefüllt (Abb. 8 und 9). Der direkte adhäsive Verschluss des Zugangs erfolgte mit einem Bulk-Fill-Flow-Komposit (Abb. 10).

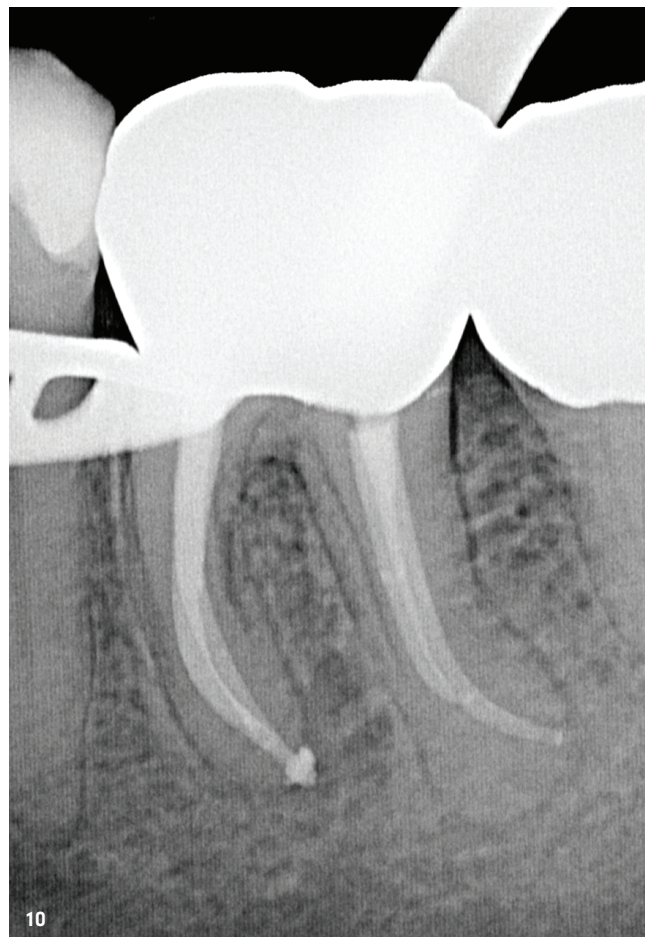
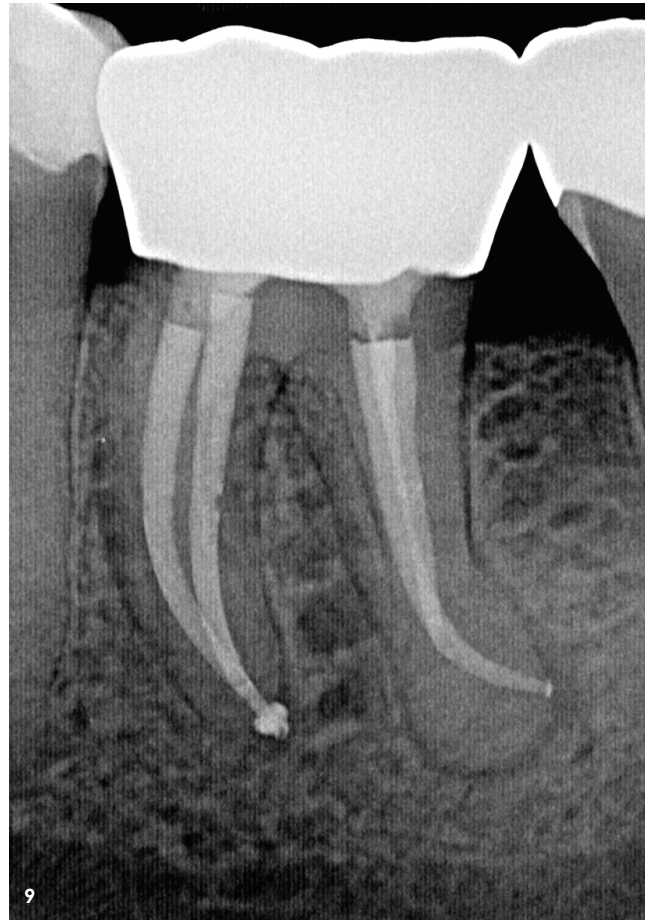
Fazit

Obliterationen des Wurzelkanalsystems stellen hohe Ansprüche an Behandler, Material und technische Ausstattung. Die initiale Darstellung erfordert Erfahrung und Wissen um die Anatomie der Pulpa. Das reparative Hartgewebe weist eine irreguläre Struktur auf und setzt sich farblich vom umliegenden regulären Dentin ab, weshalb adäquate Ver-

Abb. 9: Kontrollaufnahme nach Wurzelfüllung. – **Abb. 10:** Kontrollaufnahme nach adhäsivem Verschluss.

größerung und Licht Risiken wie Perforationen und unnötigen Substanzverlust immens reduzieren können. Langschaf-tige Rosenbohrer und diamantierte Ultraschallinstrumente erlauben die Präparation der Zugangskavität unter Sicht und erleichtern somit die Erstellung der primären Zugangskavität. Die kontinuierliche Spülung mit Natriumhypochlorit verbessert den Abtransport von Dentinspänen, erhöht den Kontrast am Pulpenboden und legt feine Strukturen wie Isthmen oder kleine Lumina durch Gewebsauflösung frei. Je nach Obliterationsgrad kann die Sondierung der Wurzelkanäle per Handfeile zeitaufwendig sein, sodass eine mechanische Gleitpaderstellung eine zeitsparende Alternative zur Erschließung per Handfeile sein kann. Wärme-behandelte Feilensysteme wie EdgeFile® X7 (Henry Schein Dental) bieten ein hohes Maß an Sicherheit bei exzellenter Zentrierung im Wurzelkanal, Flexibilität sowie Effizienz und eignen sich für ein solches Vorgehen. Trotzdem fordern schwer erschließbare Kanalsysteme ein hohes Maß an Taktilität und Erfahrung des Behandlers, um Risiken wie Instru-mentenfraktur sowie Begradigung und Verlagerung des Wurzelkanals zu vermeiden.

Bilder: © Dr. Philipp Eble



kontakt.

Dr. med. dent. Philipp Eble
 Euregio Endodontie
 Lousbergstraße 1
 52072 Aachen
 info@euregio-endodontie.de
 www.euregio-endodontie.de

Infos
zum Autor

