

Klinische und technische Herausforderungen bei der Herstellung von Totalprothesen

Dr. Jiro Abe, Ph.D. und ZT Kenji Iwaki aus Tokio, Japan, über die Vorteile des Ivoclar Digital Denture Workflows.

Der hier beschriebene Fall war der erste in Japan, bei dem die Behandlung auf der Basis des Ivotion Denture Workflows von Ivoclar erfolgte. In diesem Artikel beschreiben die Autoren die Anwendung des Ivotion Denture Prozesses im Rahmen des Biofunktionellen Prothetik Systems (BPS) in Kombination mit dem Konzept für Unterkiefer-Totalprothesen mit Saugeffekt SEMCD (Suction-Effective Mandibular Complete Denture).

Einleitung

Die Methoden zur Herstellung von Prothesen haben sich seit der Einführung von Polymethylmethacrylat (PMMA) im Jahr 1936 nicht wesentlich verändert.¹ Die Herstellung von Totalprothesen umfasst folgende Schritte: Vorabformung, Herstellung von individuellen Löffeln, definitive Abformung, Herstellung von Bisswällen, Kieferrelationsbestimmung, Aufstellung der Prothesenzähne in Wachs, Einprobe, Einbetten in Gips und Fertigstellung der Prothese mittels PMMA. Diese vielen Schritte verursachen immer wieder Probleme, da der Prozess sowohl zahnarzt- als auch laborseitig sehr komplex und schwierig in der Umsetzung ist. Um diese Probleme zu minimieren, sollte ein umfassendes digitales System zur Herstellung von Prothesen bevorzugt werden. Bevor wir die Digital Denture-Technik einsetzen, sollten wir uns bewusst machen, dass der digitale Prozess derzeit nur die Arbeit auf der Labor-Seite beeinflusst, nicht jedoch den klinischen Teil. Ebenso sollte uns bewusst sein, dass ein Digital Denture-System keine Patentlösung für alle technischen Herausforderungen darstellt. Die Perfektion steckt immer im Detail – und das über den gesamten Herstellprozess hinweg. Nur wenn die einzelnen Schritte richtig ausgeführt werden, können wir von den Vorteilen der digitalen Technologie profitieren. Um erfolgreiche Ergebnisse und eine hohe Patientenzufriedenheit zu erzielen, sollte besonderes Augenmerk auf eine gute klinische Performance gelegt werden, für die detailgetreue Abformungen und eine präzise Bissregistrierung basierend auf dem BPS-Konzept wesentlich sind. Um den abnehmbaren Zahnersatz noch wertiger zu machen, sollte in Kombination mit dem BPS-System das SEMCD-Konzept zur Anwendung kommen. Je systematischer das BPS- und SEMCD-Konzept^{2,3} in den digitalen Workflow integriert werden, desto präziser und funktioneller sind die Prothesen, die wir erhalten.

Fallbericht und Anamnese

Eine 67 Jahre alte Patientin wurde in unserer Praxis vorstellig, da sie mit ihrer natürlichen Restbezaugung unzufrieden war und an chronischer Parodontitis litt. Diese war bislang unbehandelt geblieben. Die schlechte Mundsituation beeinträchtigte die Lebensqualität der Patientin in hohem Maße: Sie hatte Schwierigkeiten beim Zerklei-

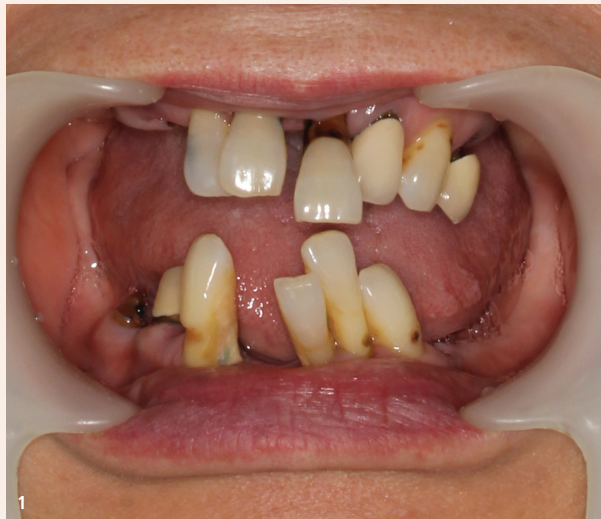
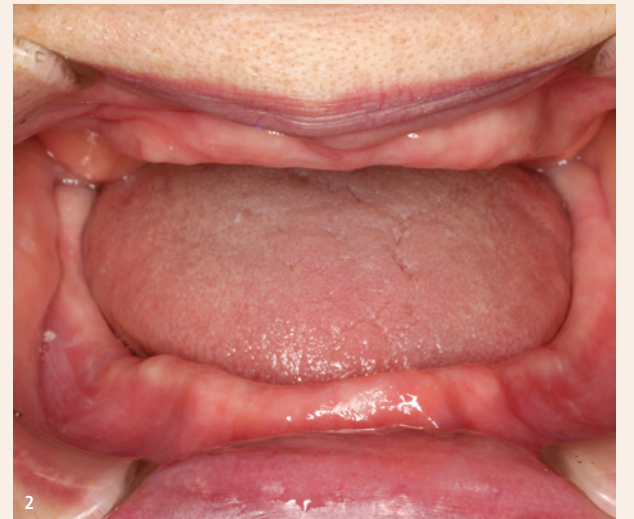
Abb. 1: Ausgangssituation. – Abb. 2: Ausgangslage nach Exzision aller Zähne. Die Exzisionswunden sind gut ausgeheilt, ein gesundes Mundmilieu ist wieder aufgebaut.



tern der Nahrung und mit der Phonetik. Zudem war sie unzufrieden mit der Ästhetik (Abb. 1).

Es erfolgte ein Beratungsgespräch zur Erstellung eines Behandlungsplans, bei dem die Patientin der Exzision aller Zähne (Abb. 2) und einer anschließenden Versorgung mit funktionellen und ästhetischen Immediat-Prothesen zustimmte. Nach der Ausheilung der Exzisionswunden begannen wir mit der digitalen Herstellung von Ober- und Unterkieferprothesen.

Intraorale SEMCD-Untersuchung

Die meisten Probleme ergeben sich gewöhnlich im Unterkiefer. Eine intraorale SEMCD-Untersuchung vor Beginn der Behandlung ist sehr wichtig, um vorherzusagen zu können, ob im Unterkiefer eine ausreichende Saugwirkung erzielt werden kann. Die Voraussetzungen dafür sind:

- Eine gute Kieferkammform
- Ein geringer Anteil an sublingualer beweglicher Schleimhaut
- Ausreichend Platz für eine Extension der lingualen Prothesenränder über die Linea mylohyoidea mandibulae hinaus
- Günstige Form des retromolaren Dreiecks
- Eine normale Zungenretraktion von 2 cm
- Klasse I-Position der Kiefer
- Eine stabile Kieferposition
- Ein gesundes Kiefergelenk

Auf Basis dieser Untersuchung lässt sich beurteilen, ob ein Saug-effekt im Unterkiefer überhaupt erreichbar sein wird.

Die Ergebnisse zeigten uns, dass im vorliegenden Fall ein Problem mit mobilen, schwammigen Weichteilpartien bestand, die sublingual zu einer Unterbrechung des Vakuums führten. Wir zogen in Betracht, dies durch das Aufbringen eines knetbaren Silikons entlang des sublingualen Prothesenrandes zu beheben und so bereits vor der eigentlichen Präzisionsabformung für eine vollständige Abdichtung zu sorgen. Nun war absehbar, dass eine Saugwirkung im Unterkiefer erreichbar sein würde.

Vorabformung und erste Bissnahme mit Centric Tray und UTS CAD

Vorabformung: Im Oberkiefer lassen sich Vorabformungen mit AccuDent XD und Accu-Tray leicht bewerkstelligen. Im Unterkiefer ist bei der Erstabformung entscheidend, den Verzug im Bereich des retromolaren Dreiecks in Ruheposition zu minimieren. Das Frame Cut-back Tray, das ich entwickelt habe, sorgt dafür, dass das retromolare Dreieck nicht deformiert wird, da dieser Abformlöffel die Region des retromolaren Dreiecks ausspart. Im Unterkiefer erfolgte die Abformung mit AccuDent XD und einem Frame Cut-back Tray in der mundgeschlossenen Technik. Dann wurde die erste Bissnahme mit Centric Tray und UTS CAD (BP +1.0, CE +1.0) durchgeführt.

Herstellung von individuellen Löffeln/ 3D Bite Plates mithilfe von Gnathometer CAD

Die Gipsmodelle und Vorbissnahme wurden eingescannt und individuelle Löffel unter Verwendung von Gnathometer CAD mit der 3Shape Software Dental System virtuell konstruiert und in ProArt CAD Try-In Discs umgesetzt.

Das Ziel von gefrästen individuellen Löffeln ist es, während der Closed-Mouth-Abformung für gleichmäßigen Druck auf die Kamm-schleimhaut zu sorgen. Dadurch kann die adäquate Kontur des Kieferkammes, die Ausformung des Prothesenrandes und somit eine vollständige Abdichtung mit der Mundschleimhaut erzielt werden (Abb. 3).

Die Länge und Dicke der Löffelränder kann an die Mundsituation des Patienten angepasst werden. Den folgenden sieben Anforderungen an die Abformung als Voraussetzung für die Erzielung einer Saugwirkung wurde bei der Herstellung des individuellen Unterkieferlöffels Rechnung getragen:

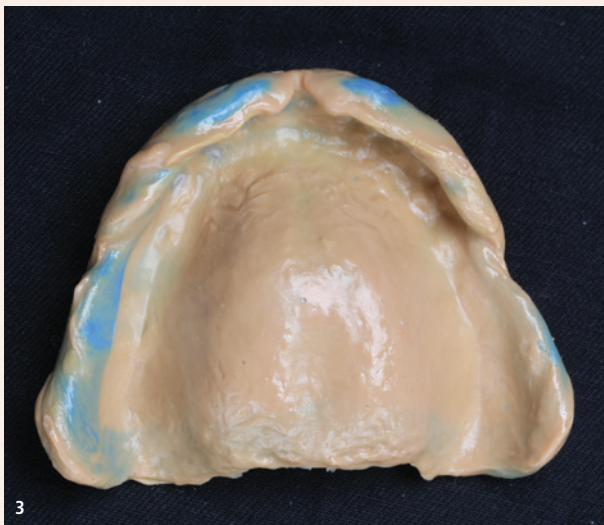
- Dünne Materialschicht über den retromolaren Dreiecken
- Aussparen des Wangenbändchens am bukkalen Ansatz des retromolaren Dreiecks
- Die bukkalen Bereiche werden konkav gestaltet
- Der Bisswall wird mittig auf dem mandibulären Kieferkamm positioniert
- Das labiale Schild im Unterkiefer konkav und glatt gestalten
- Im lingualen Bereich ist ausreichend Platz für die Zunge
- Der Bereich der Fossa retromylohyoidea ist konkav und glatt

Tatsächlich zeigten die Ober- und Unterkieferlöffel bei der Einprobe im Mund selbst ohne Abformmasse bereits eine leichte Saugwirkung. Es ist erwiesen, dass sich diese gute Passung in das gefräste Tray übertragen lässt.

Präzisionsabformung im Unter- und Oberkiefer

Die Abformung des Umfangs und der Form des Oberkiefers mit Virtual-Heavy-Body- und Light-Body-Abformmaterial (PVS) gelingt den meisten Praktikern, da im Bereich der Umschlagsfalte im Oberkiefer weniger bewegliche Schleimhaut vorhanden ist.





Im Gegensatz dazu ist es bei der Präzisionsabformung mit der mundgeschlossenen Methode im Unterkiefer wichtig, dass der Patient die fünf unten beschriebenen Mundbewegungen ausführt. Dies aus dem Grund, da das retromolare Dreieck bei Mundöffnung gedehnt wird und sich bei Mundschluss verkürzt. Ist die Abformung bei geöffnetem Mund erfolgt, dringt bei geschlossenem Mund die Luft aufgrund des verkürzten retromolaren Dreiecks an dessen posteriorem Ende ein.

1. Lippen spitzen
2. Breit lächeln mit labialen und bukkalen Bewegungen der Muskulatur
3. Bei geöffnetem Mund die Zunge hin- und herbewegen und herausstrecken
4. Als linguale Bewegung mit der Zunge gegen die Rückseite des Löffels drücken
5. Bewusstes, übertriebenes Schlucken

Diese fünf Bewegungen sollten durchgeführt werden. Die angegebene Reihenfolge ist jedoch nicht zwingend.

Datenübertragung mit dem UTS CAD

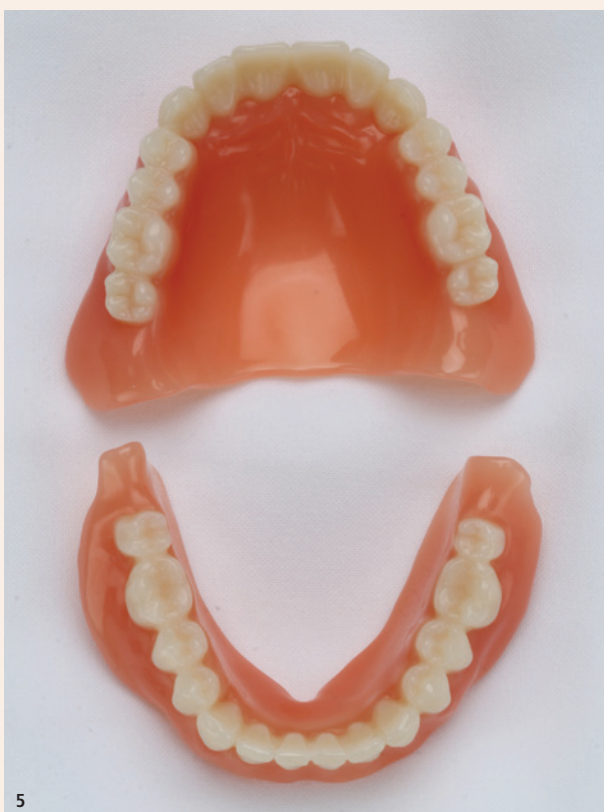Mit dem UTS CAD wird die Lage der Okklusionsebene unter Berücksichtigung der Camper'schen Ebene und der Bipupillarlinie ermittelt. Diese Informationen werden in die Software übertragen und definieren somit die Position der digitalen Okklusionsebene. Die virtuelle Zahnaufstellung berücksichtigt dadurch die patientenspezifische Okklusionsebene. Eine dicke Silikonschicht an der Innenseite des individuellen Löffels kann manchmal zu einer Neigung der Okklusionsebene führen. Mit dem UTS CAD wird diesem Fehler entgegengewirkt (BP -1.0, CE -4.0).

Stützstiftregistrator

Um den Ansprüchen von zahnlosen Patienten mit digitalen Prothesen gerecht zu werden, ist es wichtig, mithilfe des Gnathometer CAD eine passende Unterkieferposition in der Zentrik zu finden. Ein stabiler Kontaktpunkt, ungefähr 0,5 mm vom Scheitelpunkt des Gotischen Bogens entfernt, wurde als Referenz für die Zentrik verwendet.

Abformungsergebnis

Eine wirksame Saugwirkung im Ober- und Unterkiefer mit starkem Unterdruck zeigt sich bereits bei der Entnahme aus dem Mund. Die glänzende Abformungsoberfläche weist auf eine ausgezeichnete Qualität der Abformung hin (Abb. 3 und 4).



Auch die ausreichende Randstärke im labialen, bukkalen und sublingualen Bereich sowie die dünne Materialschicht im Bereich der Fossa retromylohyoidea sorgen für eine vollständige Abdichtung in Kombination mit dem seitlichen Zungenbereich, wodurch Druck auf die darunter liegende Prothesenbasis ausgeübt wird.

Einprobe (ProArt CAD Try-In)

Die Abformung des Ober- und Unterkiefers sowie die Bissregistrierung wurden eingescantet und die Prothesen unter Anwendung des Full Denture Moduls von 3Shape virtuell konstruiert. Dann wurden die Probeprotthesen für die Einprobe aus der entsprechenden ProArt CAD Try-In Scheibe herausgefräst. Die Okklusionsebene und Zahnpositionen wurden noch einmal intraoral kontrolliert. Zu diesem Zweck wurde überprüft, ob sich die Oberkieferprothese löst oder die Unterkieferprothese kippt, wenn die Patientin im Molarenbereich auf eine Watterolle beißt. Die Zahnaufstellung sollte angepasst werden, falls dies der Fall sein sollte. Die Zahnaufstellung im Frontzahnbereich sollte natürlich und ästhetisch sein und den Wünschen und Vorlieben des Patienten entsprechen.

Diese Einprobe-Prothesen haben den Vorteil, dass nicht nur eine ästhetische und phonetische, sondern auch eine funktionelle Einprobe unter Belastung erfolgen kann. Die Basis entspricht bereits der finalen Prothesendimension. Der Saugeffekt beim Sprechen oder während der Kau- oder Beißprobe kann kontrolliert werden.

Fräsvorgang (Ivotion Base® und Ivotion Dent® Multi)

Nach der Optimierung der Zahnaufstellung und Ausarbeitung der Morphologie wurden die digitalen Prothesen unter Anwendung des Oversize-Prozesses in der PrograMill PM7 gefräst.

- Schritt 1: Vorfräsung der Prothesenbasis und Präzisionsfräsung der Zahnkavitäten aus der Ivotion Base
- Schritt 2: Vorfräsung des Zahnbogens aus der Ivotion Dent Multi
- Schritt 3: Das Verkleben des Zahnbogens mit der Basis erfolgt außerhalb der Maschine
- Schritt 4: Nach Repositionierung der Arbeit in der PrograMill PM7 erfolgt das finale Fräsen. Die Vorteile dieser Vorgehensweise sind, dass die Überreste von Bonder entfernt und mögliche Fehler beim Verkleben mit dem zweiten Fräsvorgang korrigiert werden. Anschließend erfolgten das händische Ausarbeiten und Polieren des Zahnersatzes (Abb. 5)



Abb. 3: Eine saubere Funktionsabformung des Oberkiefers. Alle wichtigen Informationen für eine druckfreie, saugende Oberkieferprothese sind abgebildet. – **Abb. 4:** Die Funktionsabformung des Unterkiefers erfolgt nach dem SEMCD-Konzept. Ein durchgängiger Ventilrand unterstützt den späteren sicheren, druckfreien Halt der Unterkieferprothese. – **Abb. 5:** Fertig polierte Oberkiefer- und Unterkieferprothesen. Individuell designt, digital gefertigt. – **Abb. 6:** Eine strahlende Patientin, mit sich und ihrem neu gewonnenen Lächeln im Einklang.

Polieren und Charakterisieren der Gingivabereiche

Egal, ob analog oder digital hergestellte Prothesen – Patienten wünschen sich heute zunehmend eine natürliche Ästhetik bei Totalprothesen, nicht nur im Hinblick auf die individuelle Aufstellung, sondern auch, was die natürliche Farb- und Formgebung der Zähne und Gingivabereiche betrifft. Daher wählte der Zahntechniker nach eigenem Ermessen SR-Nexco Gingiva-Farben, um den Zahnersatz individuell dem Alter der Patientin anzugleichen. Digitale Prothesen funktionieren intraoral sehr gut und können beträchtlich zu einer Verbesserung der Lebensqualität von Patienten beitragen (Abb. 6).

Zusammenfassung

Das BPS-System, in Kombination mit dem SEMCD-Konzept, ist ein zuverlässiger Weg, der vorhersagbare, reproduzierbare Ergebnisse liefert. Bis zum Jahr 2010 gab es über einen langen Zeitraum in der Totalprothetik praktisch keine technischen Neuerungen. Dies änderte sich mit dem Aufkommen der digitalen Technologie und deren Nutzung für die Herstellung von Totalprothesen, die vor einigen Jahren begann. Inzwischen hat sich das Verfahren schnell und effizient weiterentwickelt. Die neue Technologie bietet den Vorteil, dass Fehler im Labor vermieden bzw. reduziert werden können. Deren Ursache können beispielsweise folgende sein: Verzug der Meistermodelle durch die Gipsexpansion, Artikulationsfehler durch die Expansion des Artikulationsgipses, Schrumpfung des Prothesenbasmaterials während der Polymerisation und die thermische Verformung von Gips und Heißpolymerisaten. Obwohl sich der Workflow im Labor durch die digitale Technologie ändert, ist der Prozess in der Zahnarztpraxis, der die Abformungen, Bissregistrierungen etc. umfasst, nahezu unverändert. Fehlerhafte definitive Abformungen und unpräzise Bissregistrierungen führen zu schlecht sitzenden Prothesen mit mangelhafter Funktionalität. Daher ist aufseiten der Behandelnden sehr viel Geschick und Können nötig, um optimale Grundlagen für die digitale Fertigung im Labor zu schaffen. Unabhängig davon, welche Fertigungsmethode gewählt wird, sollte stets das Ziel sein, die bestmögliche Prothese für den Patienten herzustellen. Die Anwendung des SEMCD-Konzepts in Kombination mit BPS – integriert in einen digitalen Workflow – ermöglicht die digitale Fertigung von präziseren und gut sitzenden Prothesen. [\[1\]](#)

Literatur:

- ¹ Murray MD, Darvell BW. The evolution of the complete denture base. Theories of complete denture retention—a review. Part 1. Aust Dent J 1993; 38:216–219.
- ² 4 Steps from Start to Finish Mandibular Suction Denture and BPS: a Perfect Manual For All Types of Fully Edentulous Cases. Quintessence. Tokyo, 2012.
- ³ Mandibular Suction Effective Denture Fabrication Technique, The Professional. Quintessence, Tokyo, 2019.

alle Bilder: © Ivoclar



Dr. Jiro Abe, Ph.D.
1-12-43-2F Sengawacho
Choufu City
Tokio 182-0002, Japan
Tel.: +81 3 3300-1184
jiroabe@ra2.so-net.ne.jp



ZT Kenji Iwaki
Dental Labor IDT Co., Ltd.
2-10-17 Nishimagome,
Ohtaku
Tokio 143-0026, Japan
Tel.: +81 3 4283-8011
i.d.t.8020@s5.dion.ne.jp

