

Problemfall Periimplantitis

Die Prognose bei Entzündungen des Implantatbettes hat sich in den letzten Jahren immer mehr verbessert. Selbst bei ungünstigen Ausgangsbedingungen ist es möglich, eine bestehende Periimplantitis nachhaltig zu therapieren.

Fortsetzung von Seite 1

mit unterschiedlichen Wellenlängen in klinischen Studien untersucht worden. Als Beispiel dienen hierfür der Diodenlaser (Bach et al. 2000), der Nd:YAG-Laser (Gonçalves et al. 2009), der CO₂-Laser (Romanos et al. 2009) und der Er:Cr:YSGG-Laser (Azzeh 2008). Ein leichter Trend scheint sich beim Lasereinsatz zum Er:YAG-

(Straumann) inseriert worden. Diese waren nach abgeschlossener Osseointegration mit zwei einzeln verschraubten Kronen prothetisch versorgt worden. Seit ca. fünf Jahren befand sich diese Versorgung beschwerdefrei in Funktion. Die Patientin stellte sich bei uns mit einer vestibulären, nicht schmerzenden Schwellung in Regio 016 vor. In der Anamnese gab die Patientin an, dass

nach wurde in LA ein vestibulärer Trapezlappen gebildet und das periimplantäre Weichgewebe dargestellt (Abb. 3). Mit dem R14-Handstück des Er:YAG-Lasers (Fidelis Plus III, Fa. Fotona) erfolgte die Entfernung dieses Granulationsgewebes bis in den Fundus der periimplantären Tasche (Pulsdauer: SP ca. 275 µs; Pulsenergie: 150 mJ; Pulsfrequenz: 15 Hz; Luft und Wasser). Im Anschluss wurde

spült. Bei der Abschlusskontrolle nach 14 Tagen post OP zeigten sich die periimplantären Gewebe reizlos. Durch die Reduktion der vestibulären Weichgewebssmanschette war die Implantatschulter am Implantat 016 jetzt exponiert. Bei der Spülkontrolle nach sechs Monaten zeigten sich dieselben stabilen klinischen Verhältnisse (Abb. 8). Die periimplantäre Tasche am Implantat 016 betrug 2

von Kortisonpräparaten verstärkt diesen Effekt zusätzlich. Da es neben den Veränderungen an den Weichgeweben (Schwellung, Blutung bei Sondierung und Suppuration) auch zu einem Abbau des ortständigen Knochens gekommen war, konnte eine Mukositis ausgeschlossen werden. Im oben geschilderten Fall musste daher von der Diagnose Periimplantitis ausgegangen werden.

Gingivaüberschüsse abzutragen.

Das eingesetzte R14-Handstück garantierte durch seine Saphierspitze (Abb. 10) zwar eine definierte Ausrichtung des Laserstrahles parallel zur Implantatachse, nachteilig ist allerdings, dass sich die fragile Spitze leicht in der Tiefe der Knochenkavität bzw. am Implantatgewinde verkeilen kann und dann vom Handstück abbricht. Das R02-Handstück, welches ohne Saphierspitze auskommt, ist in diesem Fall sicher vorzuziehen, da es auch bei engen Platzverhältnissen ein hohes Maß an Flexibilität und Übersichtlichkeit garantiert.

Wegen der Tiefe des Knochendefekts bot sich eine Augmentation mit Knochenersatzmaterial an. Auf eine zusätzliche Membran wurde verzichtet, da wegen der konischen Implantatschultern kein speicheldichter Verschluss erzielt werden konnte. Auch konnte keine geschlossene Einheilung erfolgen, da beide Implantate weit über das Gingivaniveau herausragten. Wäre die Implantatgeometrie günstiger gewesen, wäre sicher eine geschlossene Defektdeckung mit zusätzlicher Membranstabilisierung vorzuziehen gewesen. Die aufgetretene Nahtdehiszenz und die am Ende beobachtete Gingivarezession wären durch ein solches Vorgehen wahrscheinlich weniger prominent aufgetreten. Trotz dieser leichten Einschränkung kann die oben beschriebene Behandlung dennoch als Erfolg gewertet werden, da nicht nur die Symptome der Periimplantitis beseitigt wurden, sondern es zusätzlich zu einer Neubildung von Knochen am Implantat gekommen ist. ☐

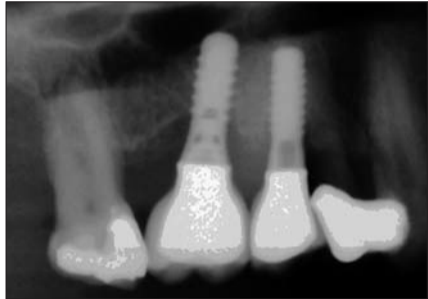


Abb. 2: Ausgangsbefund (OPG-Ausschnitt) mit schüsselförmigem Knochendefekt am Implantat 016.

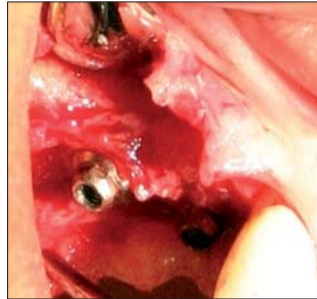


Abb. 3: Infizierte periimplantäre Strukturen.

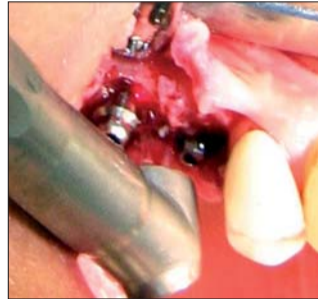

Abb. 4: Abtragung des Granulationsgewebes mit dem Er:YAG-Laser unter Wasser Kühlung.

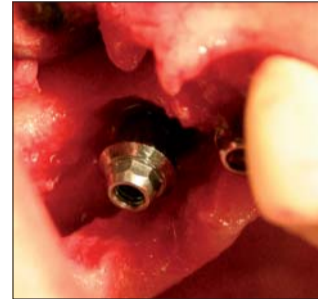

Abb. 5: Gereinigte Implantatoberfläche direkt nach dem Lasereinsatz.

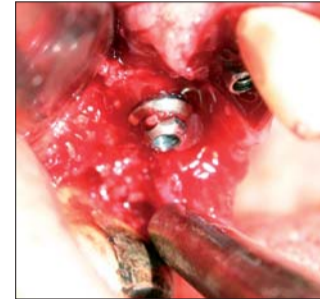


Abb. 6: Augmentation des Knochendefekts mit TCP-Granulat.

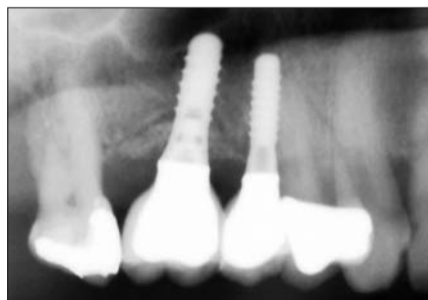


Abb. 7: Röntgenkontrolle der Augmentation am Implantat 016.

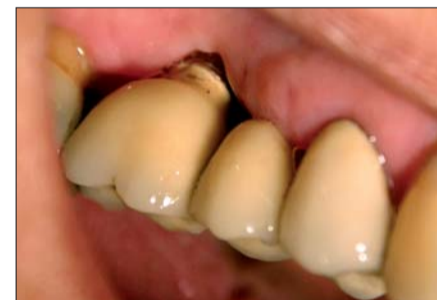

Abb. 8: Zustand der Gewebe sechs Monate post OP.

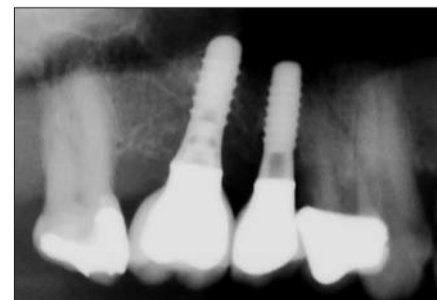


Abb. 9: Röntgenkontrolle nach sechs Monaten post OP mit knöchern regeneriertem Defekt.



Abb. 10: Handstück R14 (links) und R02 (rechts) für den Fidelis Plus III-Laser.

Laser hin abzuzeichnen. Mehrere klinische Studien konnten bereits seine antibakterielle Wirksamkeit in Implantattaschen belegen (Schwarz et al. 2003, Schwarz et al. 2004, Schwarz et al. 2006). In vergleichbaren In-vitro-Studien wurde dieser bakterizide Effekt ebenfalls beobachtet (Kreisler et al. 2002a). Neben diesen positiven Eigenschaften des Er:YAG-Lasers konnten negative Effekte wie z.B. thermische Schäden durch Überhitzung nicht beobachtet werden (Kreisler et al. 2002b). Daneben traten auch keinerlei Veränderungen der Implantatoberflächen durch die Interaktion mit dem Laserlicht bei den eingesetzten Energieniveaus auf.

Ein praktisches Beispiel

Bei einer 52-jährigen Patientin waren alio loco in Regio 015 bzw. 016 Implantate

sie Raucherin sei und täglich 0,5 mg Prednisolon zur Behandlung einer Autoimmunerkrankung als Dauermedikation einnehme. Bei der vorsichtigen Sondierung entleerte sich Pus aus einer 7 bis 10 mm tiefen periimplantären Tasche (Abb. 1). Beide Implantate waren fest im Knochen inseriert und nicht perkussionsempfindlich. Okklusale Vorkontakte bestanden nicht.

In der Panoramaschichtaufnahme zeigte sich ein schüsselförmiger Knochendefekt am Implantat 016 (Abb. 2), was eine Periimplantitis nahelegte (Heitz-Mayfield 2008). In der ersten Sitzung wurde die Schwellung über der periimplantären Tasche entlastet und diese im Anschluss mit 0,2%iger CHX-Lösung intensiv gespült. Erst in der darauffolgenden Sitzung erfolgte die systematische Dekontamination der Implantatoberfläche mit dem Er:YAG-Laser. Hierfür wurden beide Kronen entfernt. Da-

mit denselben Laserparametern auch die Implantatoberfläche dekontaminiert (Abb. 4). Durch die Wahl einer niedrigen Pulsenergie von 150 mJ blieb der ortständige Knochen unbeschädigt und zeigte keinerlei thermische Nekrosen (Abb. 5). Zur Auffüllung des Knochendefektes, der bis zur Implantatschulter eine Tiefe von 5 bis 7 mm zeigte, wurde Knochenersatzmaterial (Bioresorb, Fa. Oraltronics) eingelagert (Abb. 6 und 7). Es erfolgte eine Wundversorgung mit Nähten und die Kronen wurden wieder verschraubt. Post OP rezeptierten wir Rp.: Clindamycin N2 300 mg; 3/d und Ibuprofen N1 400 mg ad lib. Eine Woche nach dem Eingriff erfolgte die Nahtentfernung. Hierbei zeigte sich eine leichte Dehiszenz zwischen den Implantaten, bei der es zu einer teilweisen Exposition des Knochenersatzmaterials gekommen war. Die Wunde wurde daraufhin intensiv mit 0,2%iger CHX-Lösung ge-

bis 3 mm ohne Sekretabfluss. Die Panoramaschichtaufnahme zeigte eine deutliche knöcherne Regeneration sowohl distal als auch mesial am Implantat (Abb. 9).

Diskussion

Die Behandlung der Periimplantitis stellt eine besondere Herausforderung an den Behandler, da es wegen der schlechten Zugänglichkeit der infizierten Oberflächen häufig zu Misserfolgen kommen kann. Im oben geschilderten Fall wird das Misserfolgsrisiko zusätzlich durch die ungünstige Allgemeinanamnese gesteigert. Besonders der Nikotinkonsum fördert nicht nur das Auftreten einer Periimplantitis, sondern führt auch in gesteigertem Maße zu Komplikationen während der Therapie (z.B. Wundheilungsstörungen, Nahtdehiszenzen und Rezidiven) (Heitz-Mayfield et al. 2009). Die ständige Einnahme

In der Therapie entschieden wir uns trotz der ungünstigen Anamnese für ein offenes chirurgisches Vorgehen, da wir wegen der tulpenförmig-konischen Implantatgeometrie keine sichere Keimelimination in der Tasche auf andere Weise gewährleisten konnten.

Der Er:YAG-Laser bot sich aufgrund der evidenzbasierten Untersuchungen (siehe oben) an. Besonders die geringe Schädigung gesunder Strukturen bei selektiver Abtragung des Granulationsgewebes ist ein besonderer Vorteil dieses Verfahrens. Der eingesetzte Fidelis Plus III-Laser erwies sich hierfür als optimale Wahl, da es möglich war, die Leistung des Gerätes präzise auf die vorgefundenen Gegebenheiten einzustellen. Durch die große Palette an Möglichkeiten, die es bietet, wäre es durch entsprechende Leistungsparameter auch möglich gewesen, im selben Arbeitsschritt Knochenkanten zu glätten oder

ANZEIGE

ZWP online

Eine Literaturliste steht ab sofort unter www.zwp-online.info/fachgebiete/implantologie zum Download bereit.

PN Adresse

Dr. Timo Simniok
Rabensberg 17
30900 Wedemark
E-Mail: praxis@simniok.de
www.simniok.de

www.zwp-online.info

FINDEN STATT SUCHEN.

ZWP online

www.zwp-online.at



Jetzt auch in Österreich und der Schweiz!



www.zwp-online.ch

1 + 1 = 3

DER NEUE AIR-FLOW MASTER PIEZON – AIR-POLISHING SUB- UND SUPRAGINGIVAL PLUS SCALING VON DER PROPHYLAXE NO 1

Air-Polishing sub- und supra-gingival wie mit dem Air-Flow Master, Scaling wie mit dem Piezon Master 700 – macht drei Anwendungen mit dem neuen Air-Flow Master Piezon, der jüngsten Entwicklung des Erfinders der Original Methoden.

PIEZON NO PAIN

Praktisch keine Schmerzen für den Patienten und maximale Schonung des oralen Epitheliums – grösster Patientenkomfort ist das überzeugende Plus der Original Methode Piezon, neuester Stand. Zudem punktet sie mit einzigartig glatten Zahnoberflächen. Alles zusammen ist das Ergebnis von linearen, parallel zum Zahn verlaufenden Schwingungen der Original EMS Swiss Instruments in harmonischer Abstimmung mit dem neuen Original Piezon Handstück LED.



> Original Piezon Handstück LED mit EMS Swiss Instrument PS

Sprichwörtliche Schweizer Präzision und intelligente i.Piezon Technologie bringt's!

AIR-FLOW KILLS BIOFILM

Weg mit dem bösen Biofilm bis zum Taschenboden – mit diesem Argument



ment punktet die Original Methode Air-Flow Perio. Subgingivales Reduzieren von Bakterien wirkt Zahnausfall (Parodontitis!) oder dem Verlust des Implantats (Periimplantitis!) entgegen. Gleichmässiges Verwirbeln des Pulver-Luft-Gemischs und des Wassers vermeidet Emphyseme – auch beim Überschreiten alter Grenzen in der Prophylaxe. Die Perio-Flow Düse kann's!

Und wenn es um das klassische supra-gingivale Air-Polishing geht,



> Original Handstücke Air-Flow und Perio-Flow

zählt nach wie vor die unschlagbare Effektivität der Original Methode Air-Flow: Erfolgreiches und dabei schnelles, zuverlässiges sowie stress-freies Behandeln ohne Verletzung des Bindegewebes, keine Kratzer am Zahn. Sanftes Applizieren bio-kinetischer Energie macht's!

Mit dem Air-Flow Master Piezon geht die Rechnung auf – von der Diagnose über die Initialbehandlung bis zum Recall.

Prophylaxepro-fis überzeugen sich am besten selbst.

