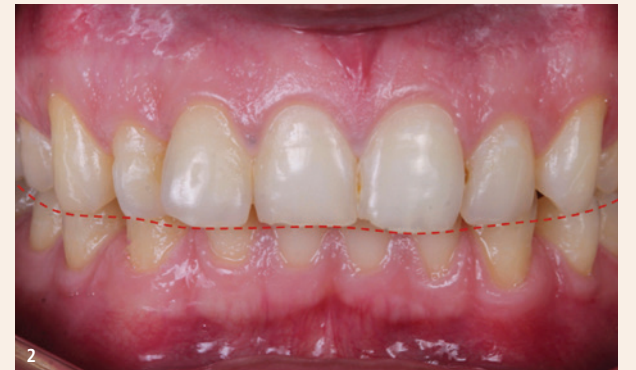
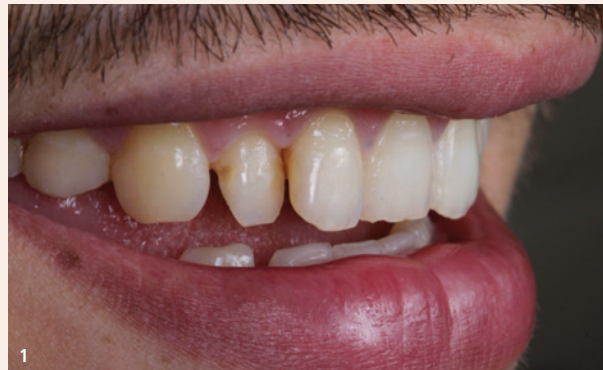
# Minimalinvasives Verfahren zur Korrektur der Zahnausrichtung und Zahnform bei Hyperdontie

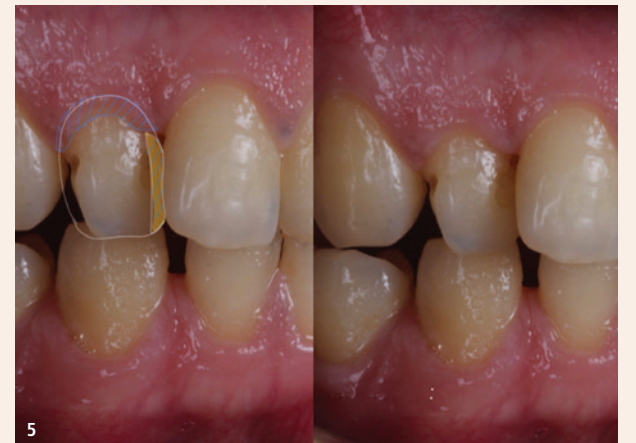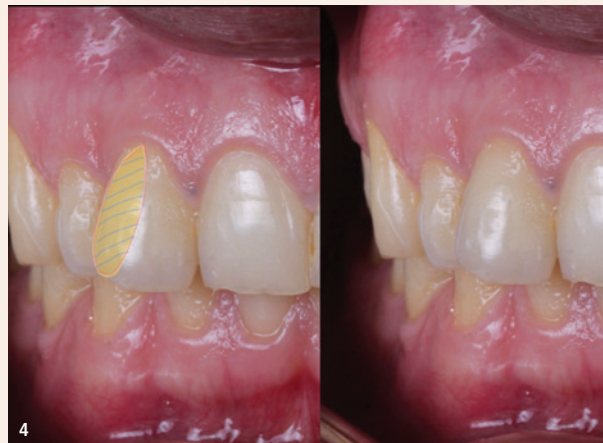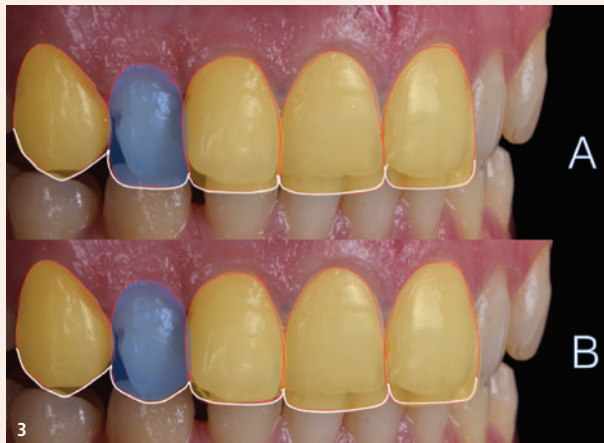Eine frühzeitige Diagnose und Behandlung sind unerlässlich, um kieferorthopädische und ästhetische Komplikationen zu vermeiden.  
Von Dr. Osama Shaalan, Palästina.

Überzählige Zähne sind Zähne, die über die normale Anzahl von Zähnen im Milchgebiss oder im Dauergebiss hinausgehen. Sie werden unterteilt in zusätzliche Zähne, die denen in der normalen Zahnreihe ähneln und selten vorkommen, und rudimentäre Zähne mit anormalen Formen, die am meisten vorkommen.

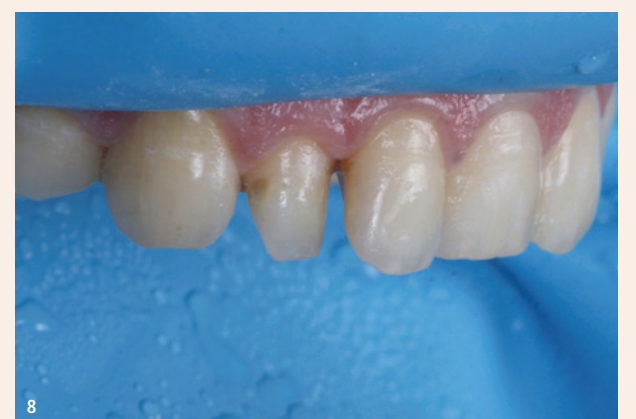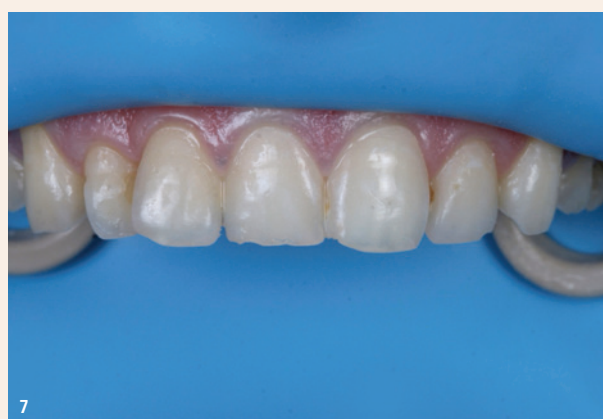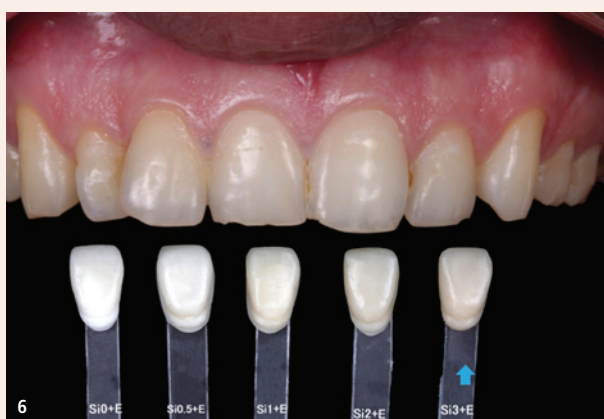Überzählige Zähne sind am häufigsten im Bereich der bleibenden lateralen Oberkieferinzisivi zu finden, wo sie die Ästhetik des Frontzahnbereichs negativ beeinflussen und aufgrund ihrer variablen Größe und Form die Harmonie des Zahnbogens beeinträchtigen können. Sie können okklusale Anomalien wie einen übermäßigen Überbiss, Engstände, eine Verschiebung der Mittellinie oder einen ektopischen Durchbruch verursachen. Es gibt eine Reihe von Behandlungsmöglichkeiten, darunter die Extraktion, die kieferorthopädische Behandlung oder die Wiederherstellung von Zähnen durch Harzaufbau. In diesem Artikel zeigen wir, wie wir mit direkten Komposit-Veneers die Ausrichtung korrigieren und auch die Form der Zähne verändern können, um ein schönes Lächeln mit einem vereinfachten Verfahren zu erreichen. Mithilfe der Unica-Matrize (Polydentia) gelingt die Formkorrektur sogar ohne Modellierung oder Wachsaufbau.



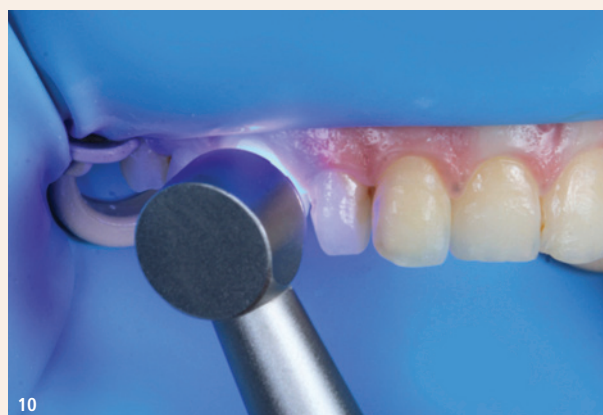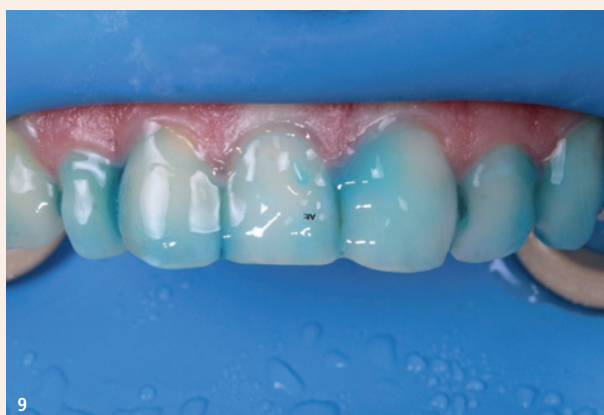**Abb. 1:** Ein 32-jähriger Mann kam mit dem Wunsch nach einer besseren Zahnästhetik in unsere Zahnklinik. Er war mit der Form und der Ausrichtung seiner Zähne unzufrieden und wollte selbstbewusster lächeln. – **Abb. 2:** Die Frontalansicht zeigt eine abweichende Lachlinie, da die Inzisalkanten abgeplatzt sind und ungleichmäßig verlaufen. Distal liegt eine Approximalkaries vor. Die größte Herausforderung stellen jedoch die beiden rechten seitlichen Schneidezähne dar, von denen einer prokliniert und der andere rotiert und leicht retrokliniert ist. Nachdem wir den Behandlungsplan mit dem Patienten besprochen hatten, beschlossen wir, direkte Komposit-Veneers zu verwenden, um die Form und Ausrichtung der Zähne zu korrigieren. Eine kieferorthopädische Behandlung lehnte der Patient aufgrund der begrenzten Zeit und des Budgets ab.



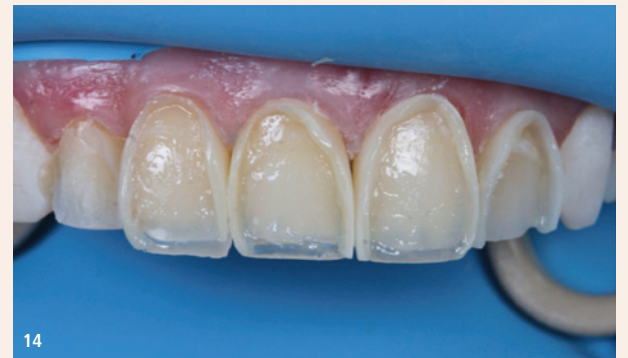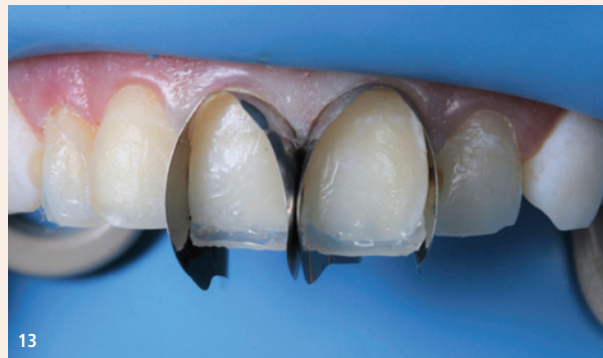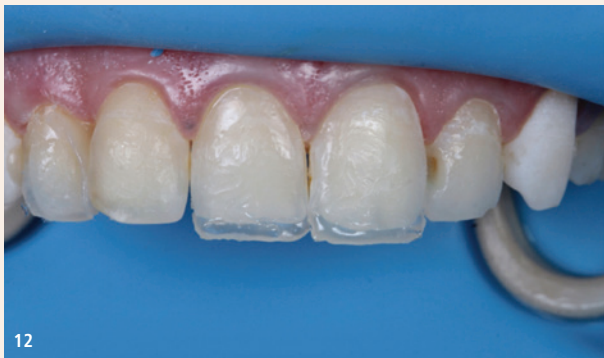**Abb. 3:** Wir haben uns für Komposit-Veneers von 13 bis 23 entschieden, um Form und Ausrichtung zu korrigieren und die Zahnfarbe zu verbessern. Da dies in einer einzigen Sitzung erfolgen soll, haben wir beschlossen, dank der Unica-Matrize auf das Mock-up und das Wax-up zu verzichten. Wir hatten zwei Möglichkeiten: 1. Zahn 12 wird als dritter zentraler Schneidezahn inzisal auf die gleiche Höhe wie 11 und 21 gebracht. Der überschüssige Zahn wird als lateraler Inzisiv gestaltet (mit gerader Inzisalkante) und um 1 mm inzisal vom Niveau des Zahns 11 gekürzt. 2. Beide lateralen Inzisivi werden so beibehalten und Zahn 12 wird um 1 mm gekürzt (mit gerader Inzisalkante). Der überschüssige Zahn wird inzisal auf der gleichen Höhe wie Zahn 11 gekürzt, aber mit einer runden Schneidekante, um einen Übergang zum Eckzahn zu schaffen. Bevor wir entschieden, welche Option geeigneter wäre, beschlossen wir, mit der ersten Möglichkeit zu beginnen. – **Abb. 4:** Um die Ausrichtung zu korrigieren und gleichmäßige Abstände für das Kompositmaterial zu schaffen, ist zunächst eine kleine Präparation im distalen Bereich Regio 12 notwendig. – **Abb. 5:** Ohne Präparation wäre die Matrize zerdrückt, was zu einer Verformung und einer unpassenden, unhygienischen Kontur des Veneers führen würde. Die Präparation des markierten Bereichs öffnet den Zwischenraum und schafft eine neue Form für beide Seitenzähne. Auch war für den überschüssigen Zahn eine Gingivektomie erforderlich, um ein gutes Verhältnis zwischen Breite und Länge zu erreichen.



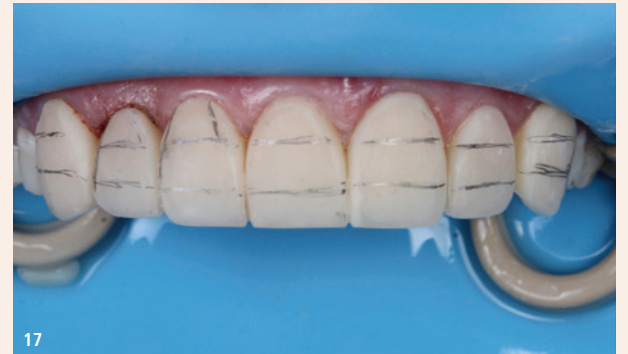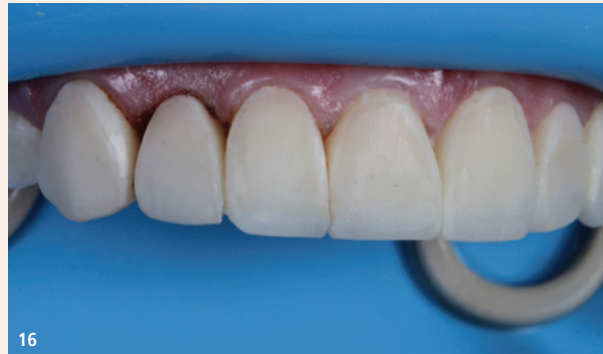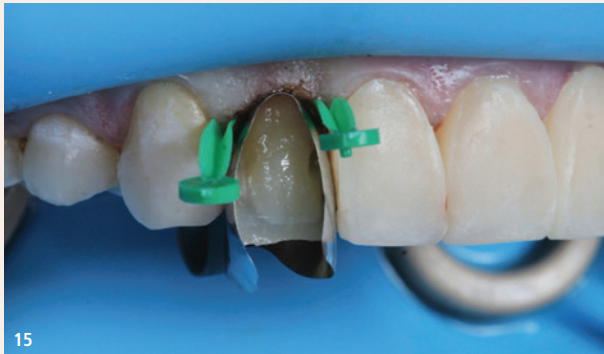**Abb. 6:** Mithilfe eines individuellen Farbschlüssels aus dem Professional CompoSite System von White Dental Beauty wurde die beste Kombination aus Dentin- und Schmelzfarbe ausgewählt. Ein individueller Farbschlüssel ermöglicht die genaue Bestimmung der Zahnfarbe für eine optimale Ästhetik und zuverlässige Ergebnisse. – **Abb. 7:** Die Isolierung mit einem Kofferdam ist zwingend erforderlich, um eine saubere und trockene Umgebung zu gewährleisten. – **Abb. 8:** Nach einer kleinen runden Präparation des überschüssigen Inzisivs und Zahns 11 bukkal und 12 mesial war der proximale Bereich offen und bereit für den Einsatz der Matrize für die Rekonturierung.



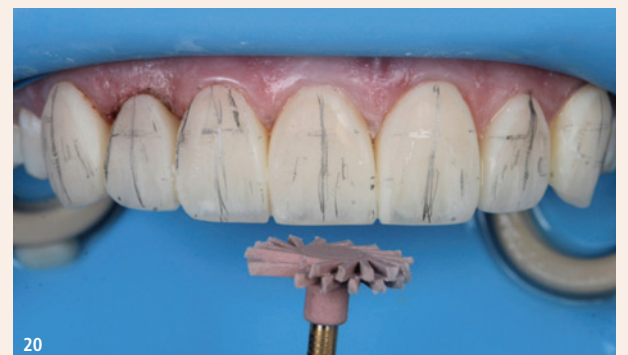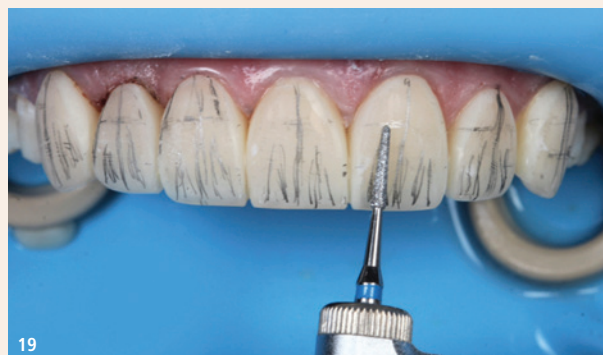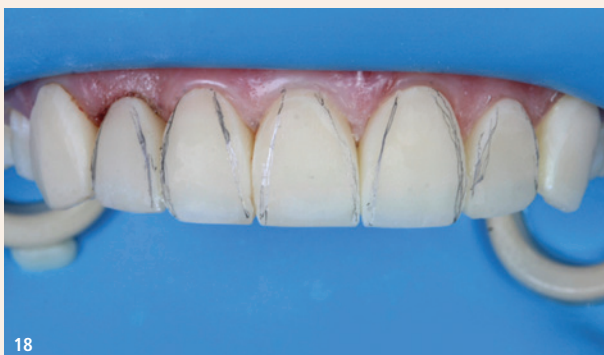**Abb. 9:** Wie bei allen restaurativen Eingriffen an der Schmelzoberfläche wurde die gesamte labiale und inzisale Zahnoberfläche 30 Sekunden lang geätzt. – **Abb. 10:** Ein Universaladhäsiv wurde durch aktives Einreiben auf die Oberfläche aufgetragen und mit dem Curing Pen von Eighteenth 20 Sekunden lang lichtgehärtet. – **Abb. 11:** Für die Restaurationen wurden eine dentinähnliche Farbe für die labiale Oberfläche und eine schmelzähnliche Farbe für das inzisale Drittel verwendet. In Fällen, in denen ein jüngerer Patient etwas mehr Helligkeit benötigt, ist die Si E-Farbe (Schmelz) die perfekte Option, da sie die Farbe des Trägermaterials für ein natürliches Aussehen aufnimmt. Außerdem vermeiden wir auf diese Weise die Probleme, wie den Glaseffekt, die mit einer zu starken Schmelzfarbe verbunden sind.



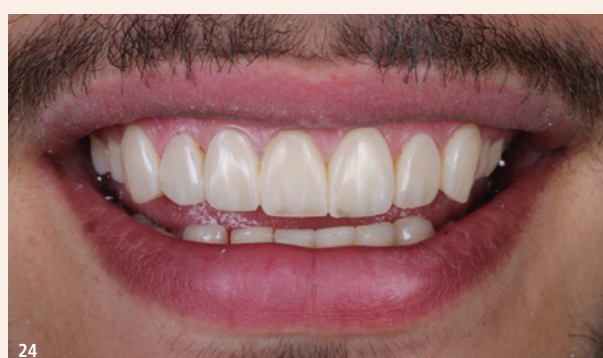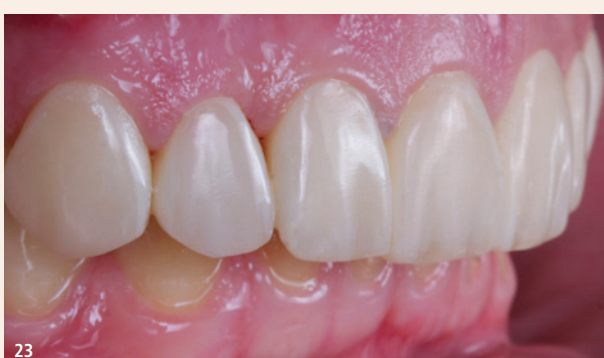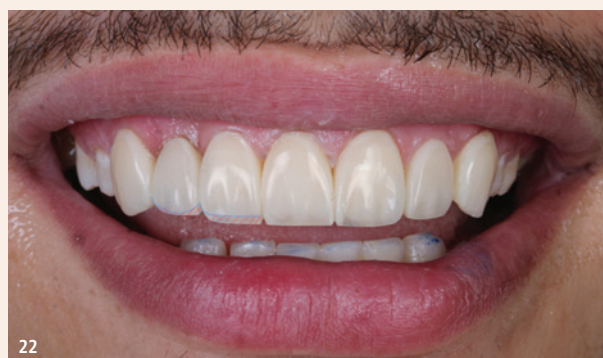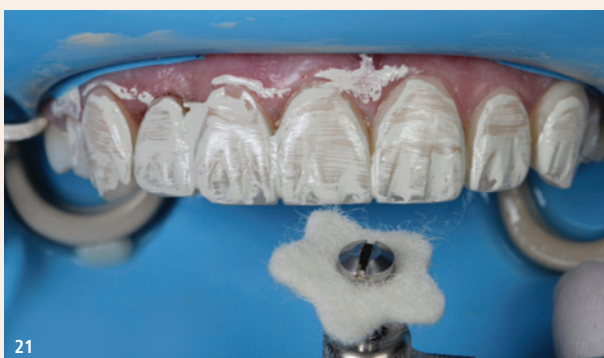**Abb. 12:** In Abwesenheit eines Silikonindex wurde die palatale Oberfläche mit Mylar-Strips aufgebaut. – **Abb. 13:** Ein gutes Matrizensystem trägt dazu bei, die natürliche Form des Zahns mit optimalen ästhetischen Ergebnissen nachzubilden. Hier haben wir die Unica-Matrize für die beiden zentralen Inzisivi verwendet, um eine symmetrische Form und Kontur zu erhalten. Eine gute Umrisslinie dieser beiden Zähne erleichtert das Übertragen der Umrisse auf die Seiten- und Eckzähne. Dies ist sehr wichtig, da der Augenfokus immer auf der Mittellinie liegt. – **Abb. 14:** Nach dem Aufbau der approximalen Wände und der Herstellung eines Unica-Rahmens mit Si3-Dentinfarbe ist die Symmetrie zu beachten, die durch eine gute Auswahl der Matrizen erreicht wurde.



**Abb. 15:** Die Unica Minideep-Matrize ist perfekt für den zweiten Schneidezahn. Beachten Sie die Anpassungsfähigkeit an die gewünschte Form. – **Abb. 16:** Nach der Schichtung von Dentinfarben und der Herstellung von Mamelons wird ein kleiner Raum für die Schmelzschicht und die inzisale Ausarbeitung gelassen. – **Abb. 17:** Korrektur der Zahnneigungen und -konturen unter Berücksichtigung der labialen Krümmung der Zähne und der mesiodistalen Neigungswinkel.



**Abb. 18:** Zunächst zeichneten wir mit einem dünnen Bleistift die Übergangs- und Lichtlinien ein. Wir verwendeten eine Scheibe, die sich dank ihrer Flexibilität an die Approximalfäche anpassen lässt. Wir bewegten uns von der Innenseite des interproximalen Bereichs wiederholt nach außen, bis wir symmetrische Breiten hatten. – **Abb. 19:** Wir verwendeten den Diamant-Perio-Bohrer mit niedriger Geschwindigkeit, um eine sekundäre Anatomie zu schaffen, die inzisal breiter und zervikal schmaler ist. Wir setzten den Körper des Bohrers inzisal und neigten die Spitze leicht nach zervikal, um den schmalen Teil zu gestalten. – **Abb. 20:** Hier verwendeten wir eine Gummischeibe, die sich leicht an alle Oberflächen-details anpassen kann. Eine Neigung von 45° von zervikal nach inzisal mit intermittierenden Berührungen ist ideal, um alle Oberflächenunregelmäßigkeiten und scharfen Stellen zu entfernen (ohne jedoch die Oberflächentextur zu ändern), wodurch die Restaurationen sehr glatt werden. Der aktive Teil des Gummis ist die Endseite, nicht der ganze Körper.



**Abb. 21:** Der Lucida™ Star und die DiaShine Lucida™ Paste (beide Styleitaliano) ermöglichen eine einstufige Politur von Kompositrestaurationen, die innerhalb von Sekunden auf Hochglanz gebracht werden. – **Abb. 22:** Situation unmittelbar nach dem Polieren mit hochglänzender Oberfläche. Das Ergebnis war noch nicht zufriedenstellend, also beschlossen wir, eine kleine Korrektur vorzunehmen: Zahn 11 wurde inzisal um 1 mm gekürzt und der überschüssige Zahn wurde etwas abgerundet, um die inzisale Lücke etwas mehr zu öffnen und somit eine Ähnlichkeit mit dem Eckzahn zu schaffen. – **Abb. 23:** Die Seitenansicht zeigt die neue Ausrichtung, die Formänderung und die natürlichen Inzisalkanten im 1. Quadranten. – **Abb. 24:** Finales Ergebnis.

### Schlussfolgerung


Ein überzähliger seitlicher Schneidezahn ist eine seltene Entwicklungsanomalie, die sich negativ auf die Ästhetik des Frontzahnbereichs auswirken und die Harmonie des Zahnbogens stören kann. Eine frühzeitige Diagnose und Behandlung sind unerlässlich, um kieferorthopädische und ästhetische Komplikationen zu vermeiden. Die Behandlung hängt vom jeweiligen Fall ab und sollte so minimalinvasiv wie möglich sein, um den Bedürfnissen des Patienten gerecht zu werden. **DI**

Mit freundlicher Genehmigung von Styleitaliano und Dr. Osama Shaalan. Klinischer Fall verfügbar auf <https://www.styleitaliano.org/double-right-laterals/>. Entdecken Sie weitere klinische Fälle mit Unica auf <https://www.styleitaliano.org/tag/polydentia/>. Um mehr über die Unica-Frontmatrizen von Polydentia zu erfahren, besuchen Sie <https://products.styleitaliano.org/polydentia/> und die Polydentia-Website <https://polydentia.ch/de/prodotto/unica-anterior-introkit/>.

alle Bilder: © Dr. Shaalan



**Dr. Osama A. I. Shaalan**  
55-Victor Hugo st.  
00972 Gaza  
Palästina  
Tel.: +970 566 333303  
drosama.shaaln@gmail.com  
www.instagram.com/dr1osama



ANZEIGE

calaject™

... schmerzfrei und bequem injizieren!

www.calaject.de