



Case Report

Die Vestibulumplastik als Schnittstelle zwischen Chirurgie und Prothetik

Seite 14

Anwenderbericht

Wiederherstellung der Ästhetik im Frontzahnbereich

Seite 22

IMPLANTOLOGIE JOURNAL 7+8/23

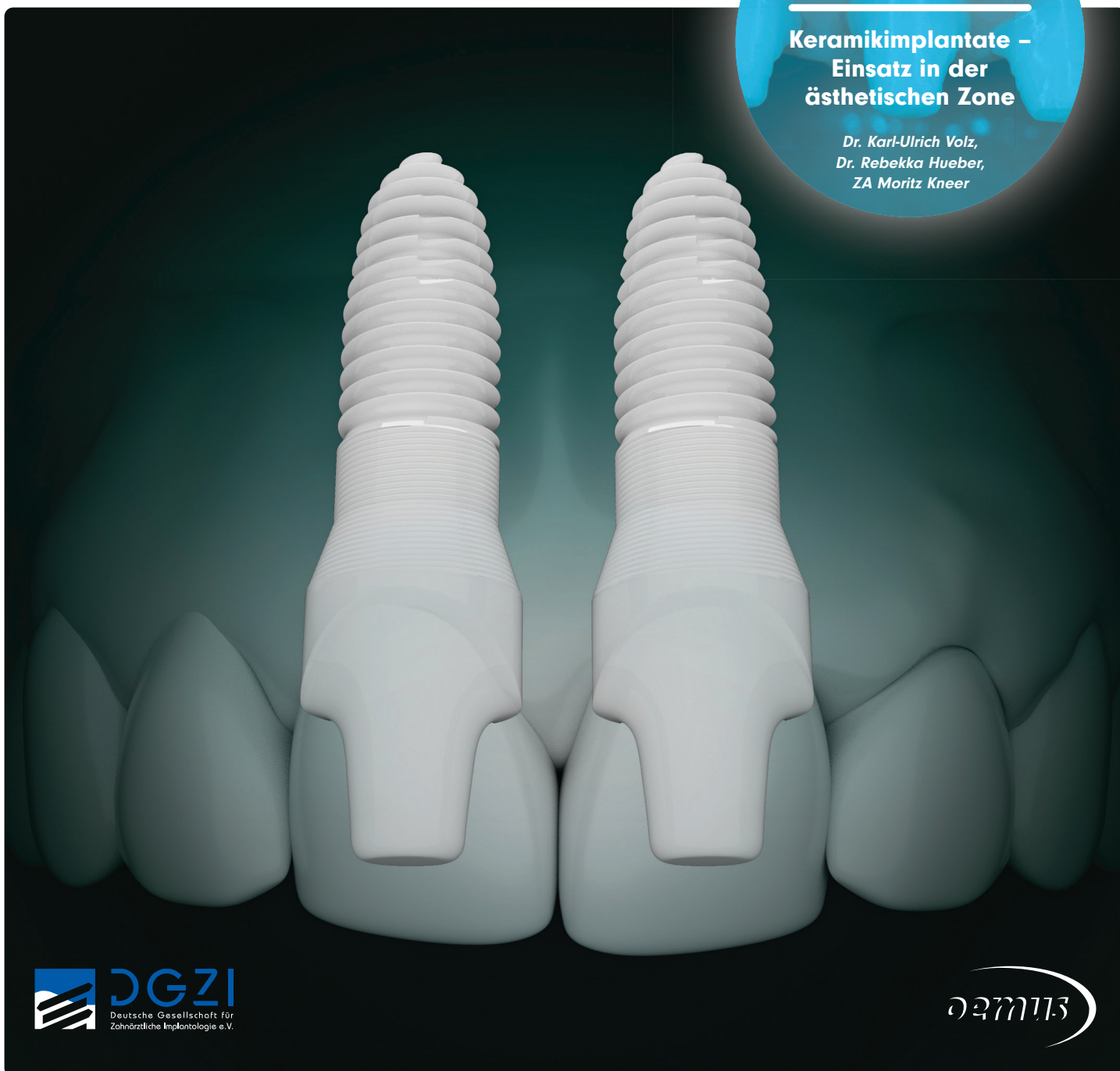Implantologie | Parodontologie | Prothetik

Seite 6

CME-Artikel

**Keramikimplantate –
Einsatz in der
ästhetischen Zone**

*Dr. Karl-Ulrich Volz,
Dr. Rebekka Hueber,
ZA Moritz Kneer*



Möchten Sie *vertikales Knochenwachstum* sicherstellen?

NeoGen® Cape PTFE Membrane

- ✓ Weniger Behandlungsschritte
- ✓ Bei bukkalen Knochendefiziten in der ästhetischen Zone
- ✓ Flexibilität im Behandlungsprotokoll mit zwei Spacer-Größen



NeoGen Cape PTFE Membrane



Dr. Christian Schober
Facharzt für ZMK & MKG
Wien, Österreich

Klinischer Fall



NeoGen® Cape PTFE-Membran, fixiert auf einem gleichzeitig eingesetzten Implantat.
(Den vollständigen Fall sehen Sie im verlinkten Webinar)

Webinar

Scannen Sie den QR-Code, um das verlinkte Webinar anzuschauen.

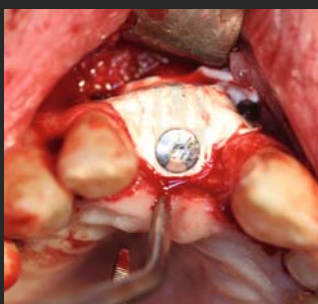


Abbildung 1. NeoGen Cape PTFE-Membran, fixiert auf einem Neoss ProActive® Implantat zur Behandlung eines bukkalen Knochendefekts.

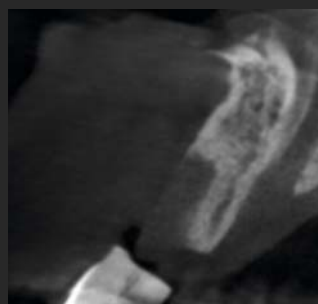

Abbildung 2. CBCT-Aufnahme der Ausgangssituation.

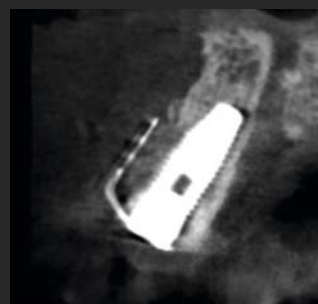

Abbildung 3. Postoperative Situation mit eingesetztem Implantat und eingesetzter NeoGen Cape PTFE-Membran.

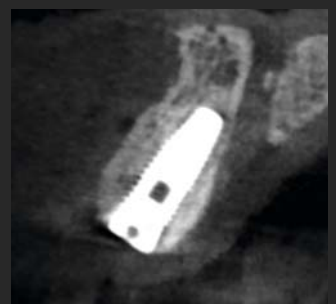

Abbildung 4. Ergebnis nach fünfmonatiger Heilung. Beachten Sie den nachgewachsenen bukkalen Knochen.