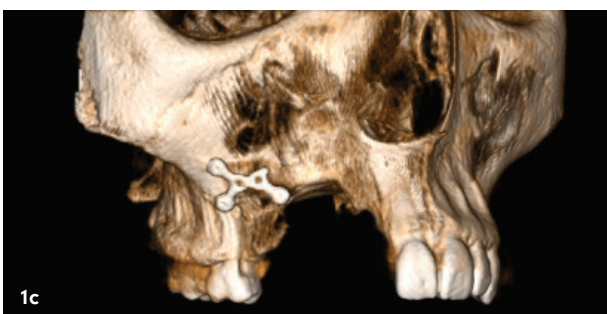
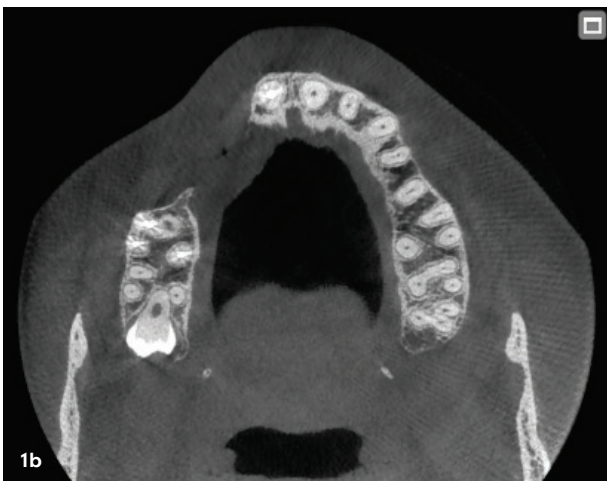
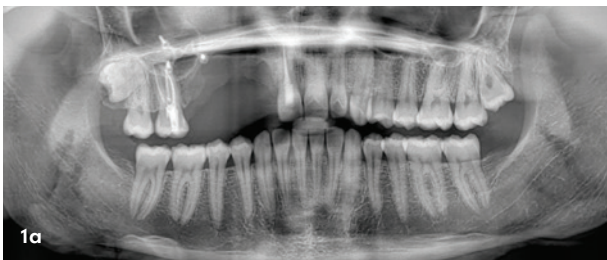Oberkieferknochenrekonstruktion mit β -TCP-basiertem Knochenersatzmaterial

Das ossifizierende Fibrom (OF) wird als gutartiges Knochenneoplasma eingestuft und oft als eine Art fibroossäre Läsion (FOL) betrachtet. Es kann sowohl den Unterkiefer als auch den Oberkiefer befallen. Dieser Knochentumor besteht aus stark zellulärem, faserigem Gewebe, das unterschiedliche Mengen an kalzifiziertem, knochenähnlichem Gewebe, Zement oder beidem enthält.¹ Folgender Fallbericht beschreibt die Anwendung eines neuartigen phasenreinen β -TCP-Knochenersatzmaterials nach Exzision eines OFs im Oberkiefer.

Fernando Duarte, DDS, MSc, MSc, Carina Ramos, DDS



Das ossifizierende Fibrom wächst langsam und ist gut vom angrenzenden Knochen abgegrenzt. Einige Läsionen können so groß werden, dass sie erhebliche ästhetische und funktionelle Einbußen zur Folge haben. Da bei ossifizierenden Fibromen sowohl Knochen als auch zementartiges Gewebe vorhanden ist, werden diese Läsionen mit den Begriffen ossifizierendes Fibrom, zementoossifizierendes Fibrom und zementierendes Fibrom beschrieben.²

Es besteht jedoch Konsens darüber, dass diese drei Begriffe dieselbe zugrunde liegende Art von Läsion beschreiben.^{3,4} Ossifizierende Fibrome treten am häufigsten bei Patienten im zweiten bis vierten Lebensjahrzehnt auf. Auch bei Kindern, Jugendlichen sowie bei älteren Erwachsenen ist ein Auftreten möglich.

Der Unterkiefer (insbesondere die Molarenregion) ist häufiger betroffen als der Oberkiefer, während unter den anderen Schädel- und Gesichtsknochen auch das Periorbital, Stirn, Siebbein-, Keilbein- und Schläfenbein relativ häufig von diesem Tumor betroffen sind.^{4,5}

1968 analysierten Hamner et al. 249 Fälle von fibroossären Kieferläsionen parodontalen Ursprungs und klassifizierten sie.⁶ 1973 berichteten Waldron und Giansanti über 65 Fälle (von denen in 43 Fällen eine adäquate klinische Anamnese und Röntgenbilder vorlagen) und kamen zu dem Schluss, dass diese Gruppe von Läsionen am besten als ein Spektrum von Prozessen betrachtet werden sollte, die von Zellen im parodontalen Ligament ausgehen.⁷ 1985 beschrieben Eversole et al. die röntgenologischen Merkmale zentraler ossifizierender Fibrome und stellten zwei Hauptmuster fest: expansive unilokuläre Radioluzenzen und multilokuläre Konfigurationen.^{1,8}

Abb. 1a–c: OPG und DVT.

Möchten Sie *vertikales Knochenwachstum* sicherstellen?

NeoGen® Cape PTFE Membrane

- Weniger Behandlungsschritte
- Bei bukkalen Knochendefiziten in der ästhetischen Zone
- Flexibilität im Behandlungsprotokoll mit zwei Spacer-Größen



NeoGen Cape
PTFE Membrane



Klinischer Fall



NeoGen® Cape PTFE-Membran, fixiert auf einem gleichzeitig eingesetzten Implantat.
(Den vollständigen Fall sehen Sie im verlinkten Webinar)

Webinar

Scannen Sie den QR-Code, um das verlinkte Webinar anzuschauen.

Dr. Christian Schober
Facharzt für ZMK & MKG
Wien, Österreich

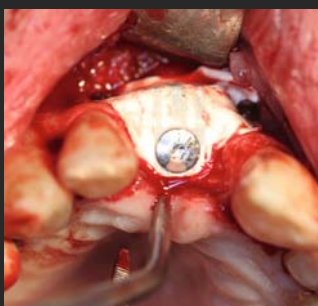


Abbildung 1. NeoGen Cape PTFE-Membran, fixiert auf einem Neoss ProActive® Implantat zur Behandlung eines bukkalen Knochendefekts.

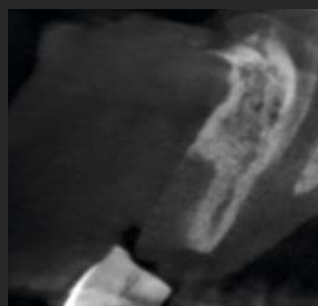

Abbildung 2. CBCT-Aufnahme der Ausgangssituation.

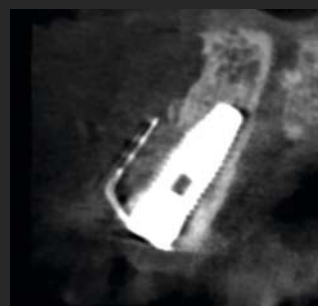

Abbildung 3. Postoperative Situation mit eingesetztem Implantat und eingesetzter NeoGen Cape PTFE-Membran.

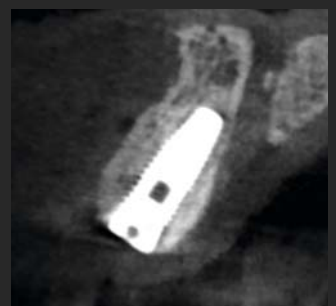

Abbildung 4. Ergebnis nach fünfmonatiger Heilung. Beachten Sie den nachgewachsenen bukkalen Knochen.

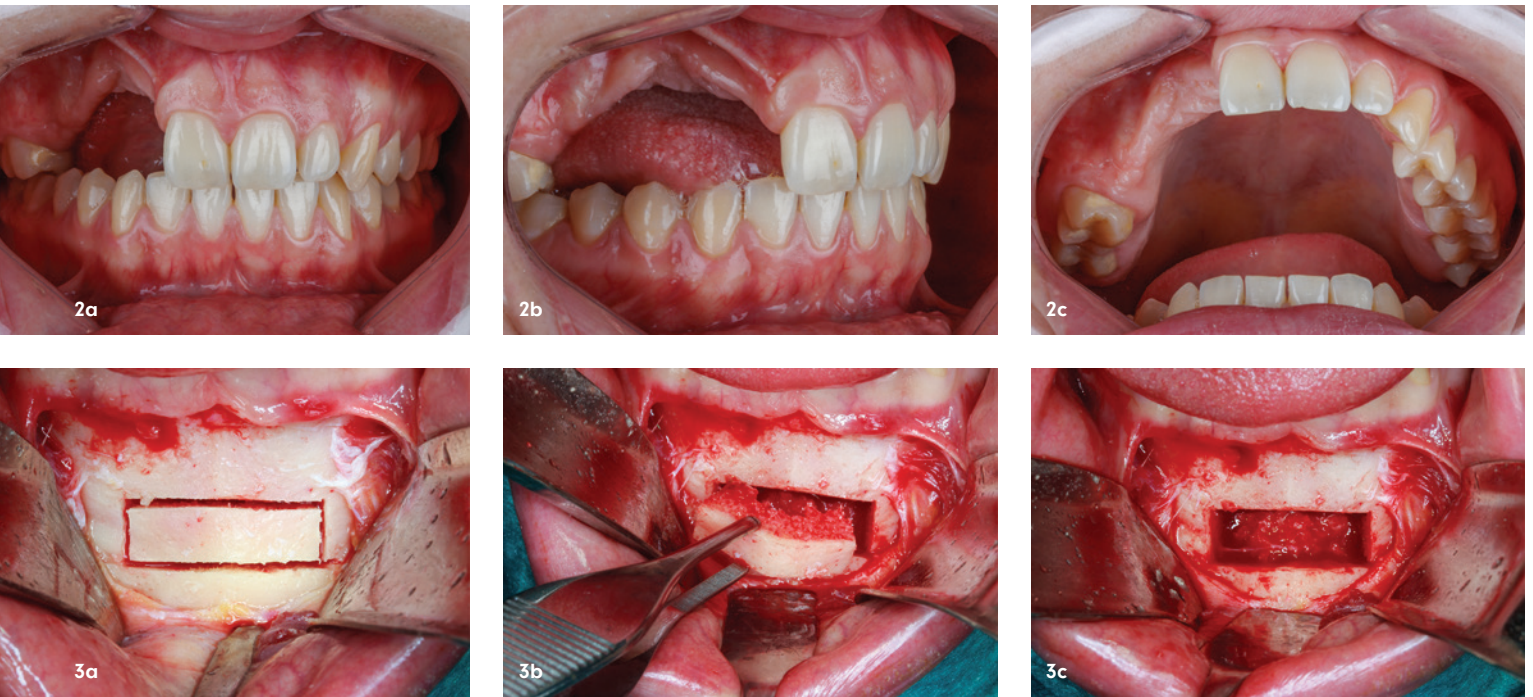


Abb. 2a–c: Klinische Ansicht auf den Hart- und Weichgewebsdefekt im ersten Quadranten. – **Abb. 3a–c:** Rechteckige Osteotomie im Bereich des Kinns. – **Abb. 4a–c:** Sticky Bone und EPI-GUIDE® Membran mit Ti-SYSTEM 5mm Pins befestigt. – **Abb. 5a–c:** Ansicht auf die Membran, Abdeckung mit Fibrinmatrizes und dichte plastische Deckung.

Klassifizierung

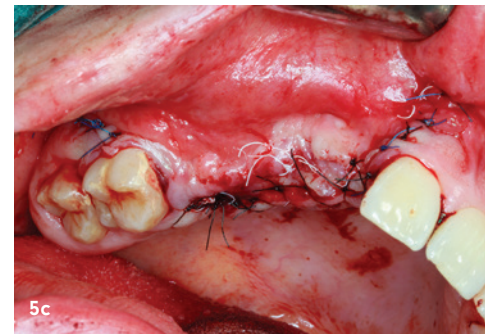
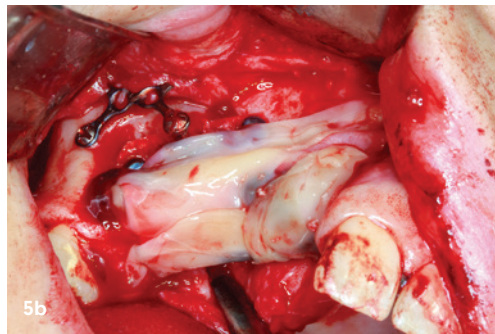
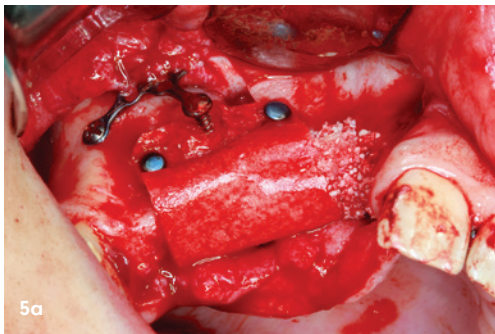
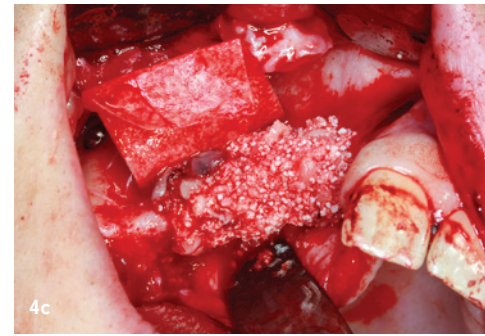
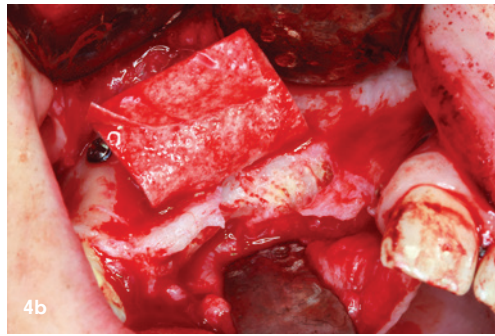
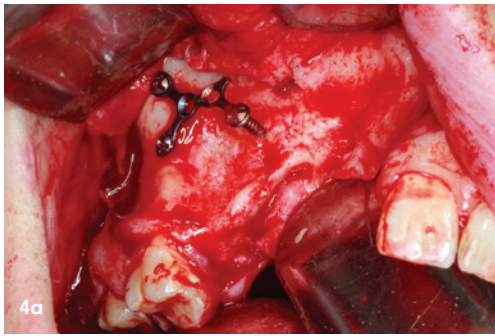
1971 wies die Weltgesundheitsorganisation (WHO) darauf hin, dass zementhaltige Läsionen in vier Typen eingeteilt werden können: fibröse Dysplasie, ossifizierendes Fibrom, zementierendes Fibrom und zementös-knochernes Fibrom.² In einer späteren WHO-Klassifikation wurden gutartige fibrös-knochernen Läsionen des Mund- und Kieferbereichs in osteogene Neoplasmen oder nicht-neoplastische Knochenläsionen eingeteilt, wobei die erstgenannte Kategorie das zementierende ossifizierende Fibrom einschließt.² Im WHO-Klassifikationssystem von 2005 wurde der Begriff „zementierendes ossifizierendes Fibrom“ jedoch auf „ossifizierendes Fibrom“ vereinfacht.⁹ Klinisch gesehen ist das ossifizierende Fibrom in der Regel asymptomatisch und wird oft zufällig bei zahnärztlichen Routineuntersuchungen entdeckt. Die Inzidenz ist beim weiblichen Geschlecht häufiger und kann allgemein bei Menschen jeden Alters auftreten, wobei es im zweiten bis vierten Lebensjahrzehnt am häufigsten vorkommt.⁷ In den meisten Fällen wächst es langsam, ist aber gelegentlich aggressiv, insbesondere bei den juvenilen Subtypen. Außerdem ist das Wachstum in der Regel konzentrisch. Das ossifizierende Fibrom befällt vorwiegend den Gesichtsknochen, am häufigsten im Unterkiefer, wo es apikal der Prämolaren und Molaren und superior des Mandibularkanals entsteht.²

Röntgenologische Merkmale

In einer Studie von Liu et al. wurden bei den röntgenologischen Merkmalen des Tumors zwei Muster unterschieden: zystische Läsionen (entweder unizystisch oder multizystisch) und Läsionen mit gemischter Dichte. Die vorherrschenden radiologischen Merkmale des ossifizierenden Fibroms sind eine runde oder ovale, gut definierte, expansive Masse mit einem kortikalen Rand und einem variablen Grad an interner Radiopazität.² Der innere Aspekt dieser Läsionen kann körnig sein und einer fibrösen Dysplasie ähneln, und sie können eine dünne, strahlendurchlässige Peripherie aufweisen, die eine fibröse Kapsel darstellt. Dies kann zu einer Ausdehnung der äußeren Kortikalisplatte des Knochens führen. Die Dichte dieser Läsionen ist gemischt, und die innere Struktur kann eine Mischung aus röntgendurchlässigem und röntgendichtem Gewebe sein.²

Behandlungsmöglichkeiten

Die Behandlung der Wahl ist die Resektion bei einem ossifizierenden Fibrom und die Beobachtung bei einer fibrösen Dysplasie. Die Differenzialdiagnose hängt vom Grad und Muster der internen Röntgendichte ab. Die Differenzialdiagnose umfasst gutartige, gemischte röntgendurchlässige und röntgendichte Neoplasmen, wobei die Dia-



gnose durch das klinische und röntgenologische Verhalten bestimmt wird.²

Unter fibröser Dysplasie versteht man den Ersatz von normalem Knochen durch fibröses Gewebe, das Herde von unreifem gewebtem Knochen enthält. Obwohl die fibröse Dysplasie eine schlecht definierte Ausdehnung aufweist, bleibt die allgemeine Form des betroffenen Knochens erhalten. Im Gegensatz dazu zeigt das ossifizierende Fibrom eine tumorartige, konzentrische Ausdehnung.²

Allerdings ist die periapikale ossäre Dysplasie häufig multifokal, das ossifizierende Fibrom dagegen nicht. Ein breiter

sklerotischer Rand sowie eine eher wellenförmige Ausdehnung sind eher für die langsam wachsende periapikale Knorpeldysplasie charakteristisch. Das Epizentrum der periapikalen knöchernen Dysplasie befindet sich am Apex des Zahns innerhalb des Alveolarfortsatzes des Kiefers. Gelegentlich wird die Diagnose eines Zementoblastoms in Betracht gezogen. Röntgenologisch zeigt sich das ossifizierende Fibrom meist als gut abgegrenzte gemischte röntgendurchlässige und röntgendichte Läsion. In vielen Fällen sind CBCT-Aufnahmen für die Diagnose dieser Läsionen hilfreich.²

Anzeige



lege artis

Natürliche Prophylaxe: durimplant Implantat-Pflege-Gel

Zur Vorbeugung von Periimplantitis und zum Erhalt der Zahnimplantate, auch für die tägliche häusliche Prophylaxe.

- ✓ Zur Pflege von Zahnfleisch und Mundschleimhaut
- ✓ Schützt vor Entzündungen rund um das Implantat
- ✓ Hydrophobe Haftformel schützt vor chemischen Reizen und unterstützt Geweberegeneration
- ✓ Auch geeignet für immunsupprimierte Menschen

* Pflanzliche Inhaltsstoffe auf veganer Basis



Für die Praxis und zu Hause

Knochenrekonstruktion in Kombination mit PRF

CERASORB® Bioactive (curasan AG) ist ein bioaktives, synthetisches, poröses, biokompatibles Keramikmaterial zum Auffüllen, Überbrücken und Wiederaufbau von Knochendefekten und zur Augmentation des atrophierten Alveolar-kamms. Dieses vollständig resorbierbare Material bietet das Potenzial zur Steigerung der Bioaktivität.¹⁰

Dieses Keramikmaterial mit phasenreiner β -TCP-Technologie ist mit Silikat dotiert, um die mechanische Stabilität zu erhöhen, und bietet gleichzeitig eine hohe offenzellige Porosität von circa 75 Prozent für den sofortigen Beginn der Osseointegration und eine vollständige Resorption nach vier bis sechs Monaten.

Bei Platelet Rich Fibrin (PRF) handelt es sich um therapeutische Blutmatrizen, die durch selektive Zentrifugation gewonnen werden und bei der Gewebereparatur als Adjuvans dienen. Zur Gewinnung der Fibrinmatrizen wurden sechs Proben autologen Blutes in 10ml-Trockenröhrchen aus reinem Glas (Montserrat) und zwei Blutproben in Trockenröhrchen aus Polystyrol (Greiner Bio-One) entnommen, die beide in der Fibrin System-Zentrifuge (Ortoalresa) gemäß dem methodischen Vorschlag von Oliveira et al. mit einer relativen Zentrifugalkraft (RCF) von 200xg für zehn Minuten zentrifugiert wurden, um zwei physikalische Formen von Fibrin, eine polymere oder feste Gelform und die monomere oder vorübergehende Flüssigphasenform, in einem einzigen Zentrifugationsschritt zu erhalten.¹⁰

Klinischer Fall

Eine 26-jährige Patientin kam in die Sprechstunde für Mund-Kiefer-Gesichtschirurgie, um eine Rekonstruktion des Oberkieferknochens im ersten Quadranten durchzuführen, nachdem ein erster Versuch mit einem autogenen Fibulatransplantat fehlgeschlagen war.

Bei der Patientin wurde ein ossifizierendes Fibrom diagnostiziert, das mit einem Sicherheitsknochenrand exzidiert worden war. Gleichzeitig wurde der Knochendefekt mit einem Fibulatransplantat rekonstruiert, das nach einem Monat aufgrund der Knochenperforation versagte. Die zur Transplantatfixierung verwendete Osteosyntheseplatte war noch in situ.

Die Anamnese zeigte keine Auffälligkeiten, es bestehen keine Allergien und keine Medikation. Bei der extraoralen klinischen Untersuchung wurde ein normaler Zustand festgestellt. Bei der intraoralen körperlichen und radiologischen Untersuchung (Orthopantomografie und Computertomografie) wurde ein massiver Knochendefekt in den anatomischen Bereichen 12 bis 15 festgestellt (Abb. 1a-2c). Es wurden zwei vertikale und zwei horizontale Osteotomien an Symphysen und Parasymphysen durchgeführt, um den zu transplantierenden Knochenbereich abzugrenzen. Diese rechteckige Osteotomie wurde entsprechend dem in der

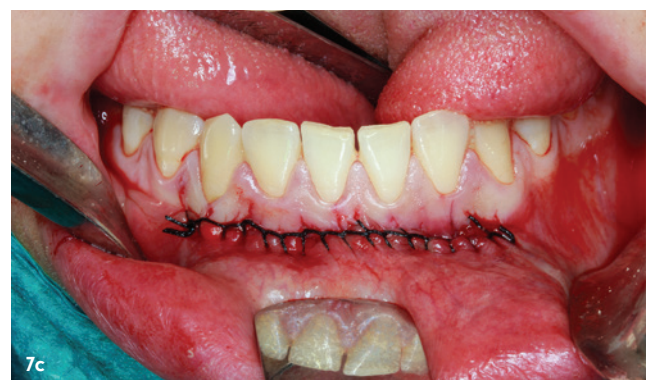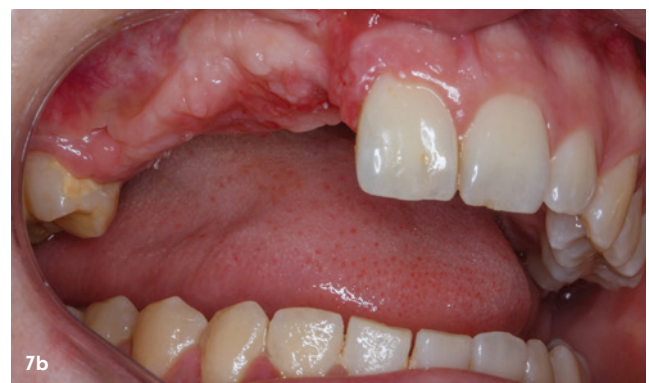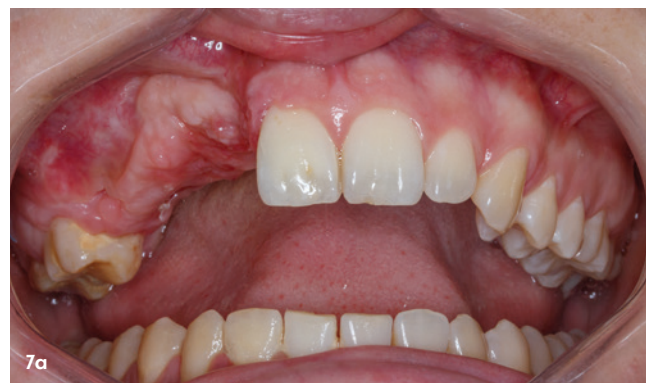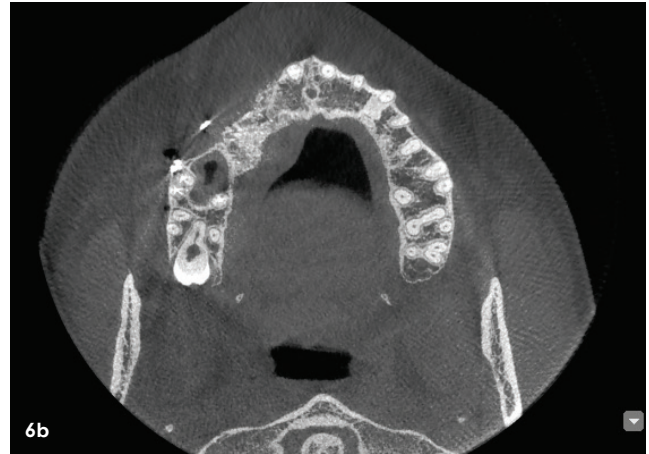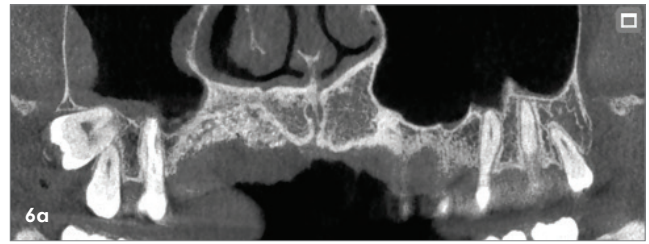


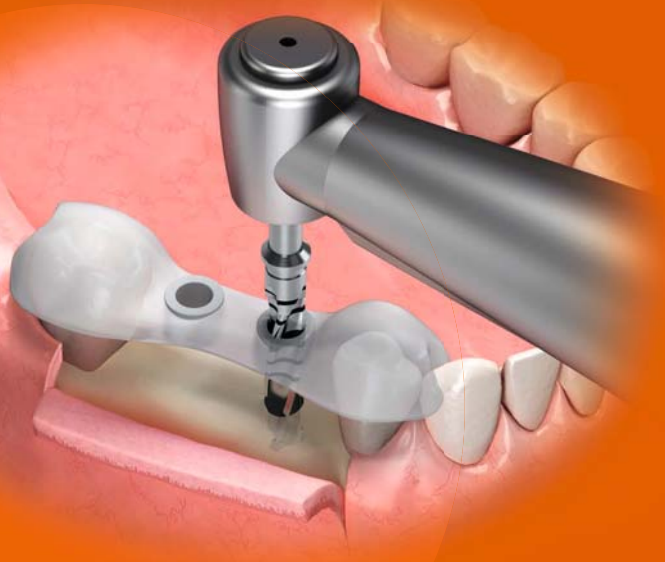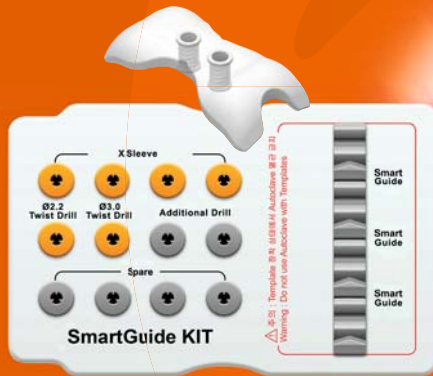Abb. 6a und b: Abschließendes DVT. – **Abb. 7a–c:** Finale klinische Situation der Knochenrekonstruktion des ersten Quadranten.

Chairside Bohrschablonen für präzise Implantation

Smart Guide Kit von Osstem



Anpassbare & leicht zu handhabende Bohrschablonen für eine präzise Implantation und Chairside-Fertigung



Bohrhülsen ermöglichen eine stabile Bohrerführung sowie einen präzisen Bohrfad



Die Schablonen sind systemunabhängig und kompatibel zu einer Vielzahl von verschiedenen Implantatsystemen

Die Bohrschablonen lassen sich mühelos anpassen. Einfach für eine Minute in 70 °C warmes Wasser einlegen. Anschließend kann sie individuell geformt werden, um eine maßgeschneiderte Passform zu erzielen. Die Schablonen sind bereits dreidimensional vorgeformt und können dadurch umso besser an individuelle anatomische Gegebenheit angepasst werden.

Ein besonderes Merkmal der Smart Guide Kits ist die Systemunabhängigkeit. Die Kompatibilität mit verschiedenen Implantatsystemen soll eine größere Flexibilität und Auswahlmöglichkeiten bieten. Mit dem Smart Guide Kit erhalten Sie eine effiziente und zuverlässige Lösung für Ihre implantologischen Eingriffe.

Informieren Sie sich gerne bei unserem Außendienst für mehr Informationen und lassen Sie sich umfassend beraten. Wir freuen uns, Ihnen dabei zu helfen, Ihre Ziele in der Implantologie zu erreichen. Ihr Team von Osstem Implant.

JETZT ONLINE
INFORMIEREN



PHY/AM/gsm/DE/0007U-07/23

✉ bestellung@osstem.de
☎ +49 (0)6196 777 5501
🌐 www.osstem.de

OSSTEM[®]
IMPLANT

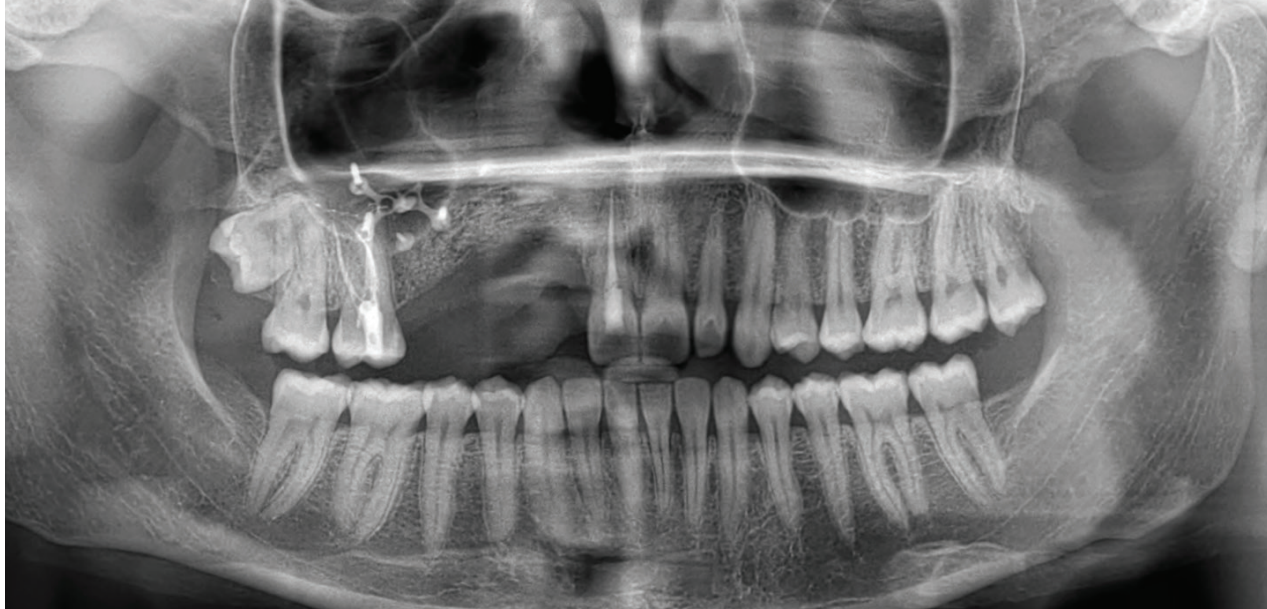

Abb. 8: OPG-Kontrollaufnahme.

Computertomografie dargestellten Knochenangebot durchgeführt (Abb. 3a–c).

Die Knochenrekonstruktion erfolgte durch eine Kombination aus autogenem Knochen und dem hier vorgestellten biokompatiblen Keramikmaterial im Verhältnis 50:50.

Die Verwendung von PRF im Transplantationsprozess ermöglicht es, dessen Eigenschaften zu nutzen, insbesondere bei der Modellierung der Entzündungsreaktion, der Immunantwort und der Gewebereparatur, der Gewebereorganisation und der Angiogenese. Die Assoziation mit mineralischen Biomaterialien erleichtert die Handhabung und Anwendung und ermöglicht eine sofortige Adhäsion an das aufnehmende Knochenlager, was als Sticky Bone bezeichnet wird (Abb. 4a–c).

Zur Abdeckung des Augmentats wurde eine Membran (EPI-GUIDE®, curasan AG) verwendet und mit Titan-Pins fixiert. Bei dieser speziellen Membran handelt es sich um eine nicht biologische, resorbierbare, hydrophile Membran, die eine für die Barrierefunktion wichtige dreidimensionale Struktur aufweist. Durch diese besondere Struktur wird ein Dichtegradient konstruiert, welcher Fibroblasten und Epithelzellen anziehen und stabilisieren sowie gleichzeitig die Durchlässigkeit für Nährstoffe durch die Membran gewährleisten soll.

Die autologen Fibrinmatrizes schaffen ein besonders geschütztes Umfeld für die Knochenregeneration im Defektbereich und unterstützen die Osteoneogenese, indem sie eine Barriere für die Infiltration (Migration) von Weichgewebe darstellen und das Wachstum osteogener Zellen im Knochendefekt fördern. Die Naht wurde mit einfachen Stichen unter Verwendung von ungefärbten monofilamenten, nicht resorbierbaren (PTFE 4/0 und Nylon 5/0) Fäden durchgeführt (Abb. 5a–c).

Die Patientin wurde acht Tage lang systemisch mit Antibiotika, Analgetika und Entzündungshemmern behandelt. Im Rahmen der postoperativen Betreuung wurde die Patientin zu einer strengen Mundhygiene angehalten.

Die Patientin befindet sich in einer postoperativen Periode von sechs Monaten. Die in dieser Einheilungs- und Planungsphase angefertigten Aufnahmen (DVT, OPG) geben Hinweise auf eine Knochenneubildung (Abb. 6a–8).

„Die autologen Fibrinmatrizes schaffen ein besonders geschütztes Umfeld für die Knochenregeneration im Defektbereich und unterstützen die Osteoneogenese.“

Schlussfolgerung

Das hier verwendete Biomaterial wurde für die Resorption und Knochenneubildung entwickelt, um autologen Knochen zu imitieren. Es zeigt eine schnelle Hydratation und kann als Träger für Wachstumsfaktoren und Antibiotika im Rahmen verschiedener chirurgischer Indikationen dienen.

In diesem Fallbericht scheint bioaktives Silikat in Verbindung mit hochporösem β -TCP zu einer verbesserten Knochenbildung zu führen.

Eine längere Nachbeobachtung und Fallserien sind erforderlich, um die vorläufigen Ergebnisse dieses Biomaterials zu belegen.

kontakt.

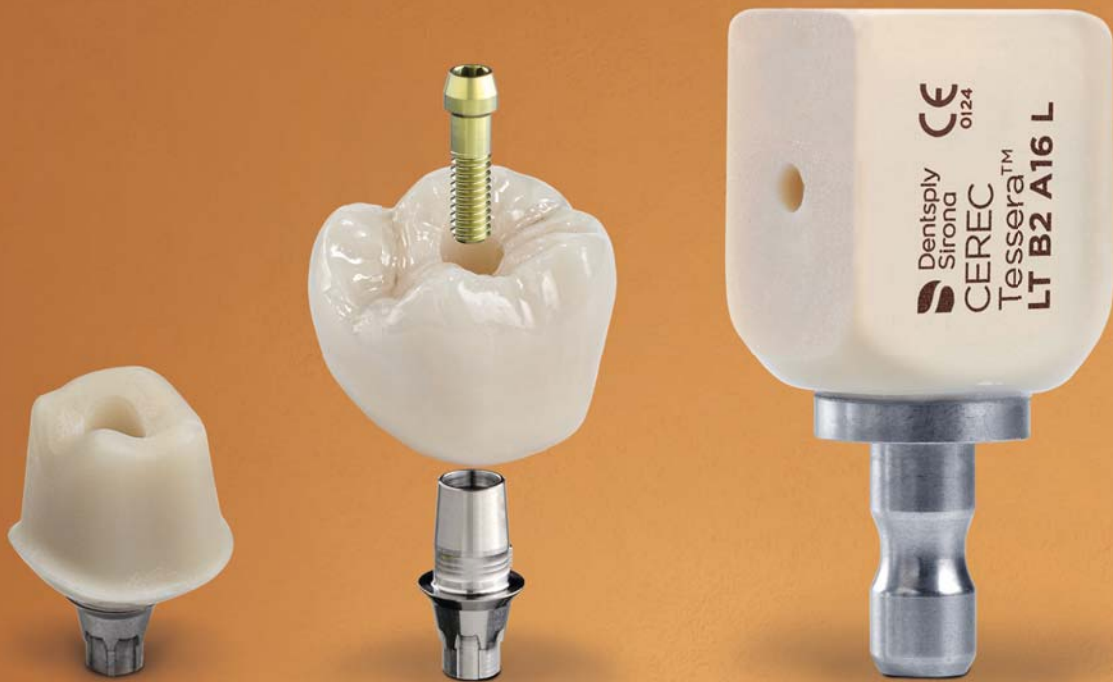


Fernando Duarte

Clitrofa – Centro Médico,
Dentário e Cirúrgico
Avenida de Paradela 626
4785-342 Trofa · Portugal
fduarte@clitrofa.com

Literatur





CEREC Tessera™ Abutment Block

Advanced Lithium Disilicate

Die Lösung für Ihre Chairside-Implantatversorgungen

Der CEREC Tessera Abutment Block ist ein vollkeramisches System, das sich für die Herstellung von implantatgetragenen Hybrid-Abutments sowie Hybrid-Abutment-Kronen eignet, welche auf vorgefertigte TiBase-Strukturen verklebt werden.

dentsplysirona.com/cerectessera