



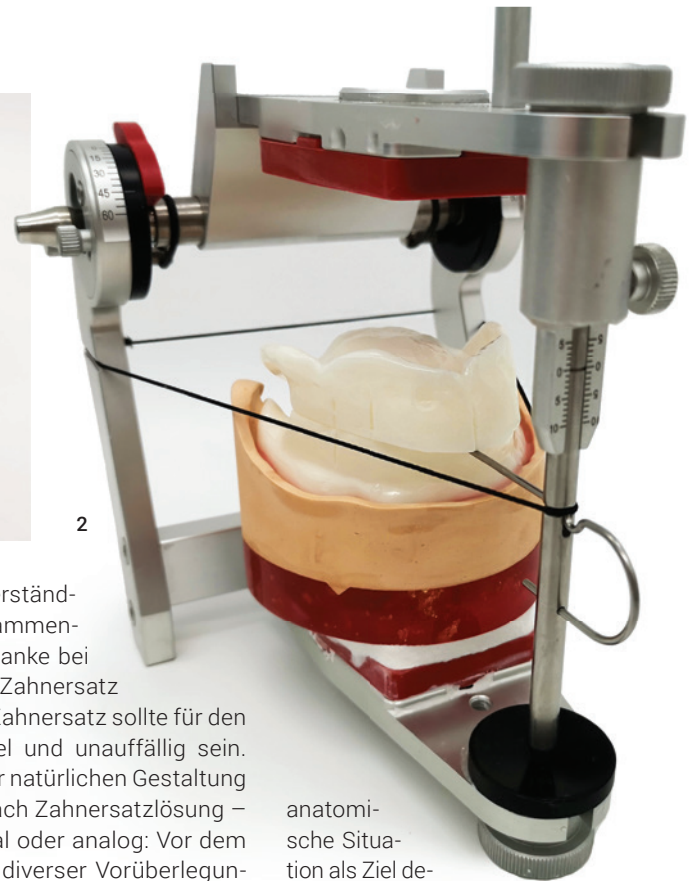
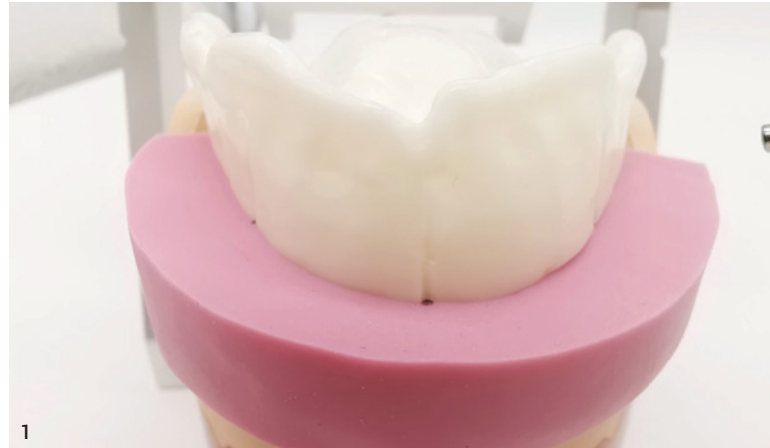Infos zum Autor

Königsdisziplin Totalprothetik: Handwerkliches Können und individuelle Vorgaben

Ein Beitrag von ZTM Sebastian Guttenberger

Der 13. KunstZahnWerk Wettbewerb von Candulor stellte 2023 erneut die soliden Fähigkeiten und das Know-how von Zahntechnikern zur Schau. Auch in diesem Jahr lag der Schwerpunkt auf der Herstellung schleimhautgetragener Ober- und Unterkiefer-Totalprothesen, basierend auf einer detaillierten Modellanalyse. Sebastian Guttenberger (Zahntechnik Hierold, Pirk) gelang ein Doppelsieg, denn sowohl mit seiner Wettbewerbsarbeit als auch mit der dazugehörigen Dokumentation sicherte er sich den ersten Platz. Im Artikel beschreibt er seine Arbeitsphilosophie und geht auf die Wettbewerbsarbeit ein.

Abb. 1: Silikonwall des physiognomischen Bisschlüssels. **Abb. 2:** Übertragen des unteren Modells in den Artikulator mit Gummiband und Inzisalnadel. **Abb. 3:** Anzeichnung der Innen- und Außenkonturlinien zur Evaluation des Aufstellbereichs. **Abb. 4:** Kieferkammverlauf auf der Außenseite des Modells und Hauptkauzentrum im Unterkiefer (blau), Anzeichnung der Stopplinie (roter Strich). **Abb. 5:** Aufstellung der oberen Frontzähne mit Silikonwall. **Abb. 6:** Aufstellung der Seitenzähne im Unterkiefer mit Berücksichtigung der Informationen aus der Modellanalyse. **Abb. 7:** Aufstellung der Seitenzähne im Oberkiefer mit Silikonwall und Kontrolle des Verlaufs der Grundstatiklinie zu den Zentralfissuren. **Abb. 8:** Kontrollieren und Einschleifen der Artikulationsbewegungen mit farbiger Okklusionsfolie. Gerberaufstellung: Hauptführungskontakte auf den Seitenzähnen, Frontzähne nur in Gleitkontakt, Eckzähne führen nicht.

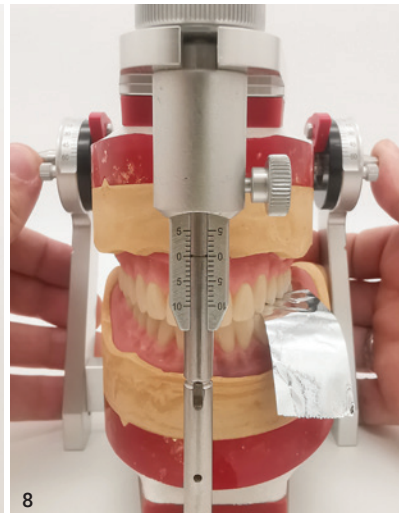
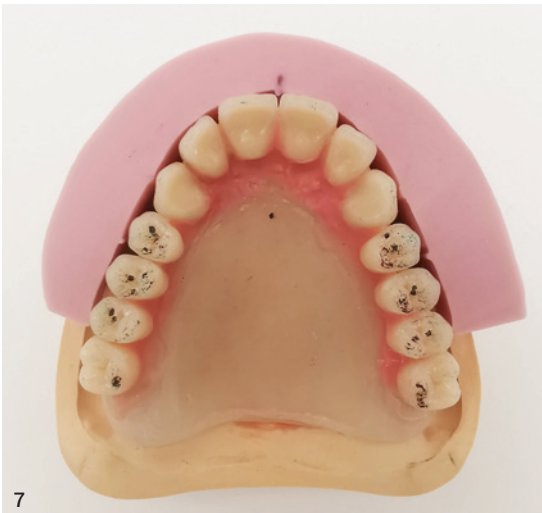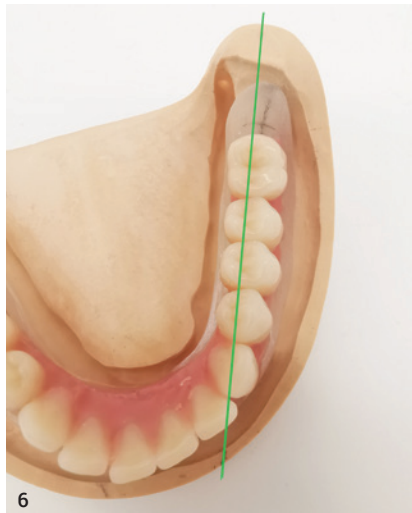
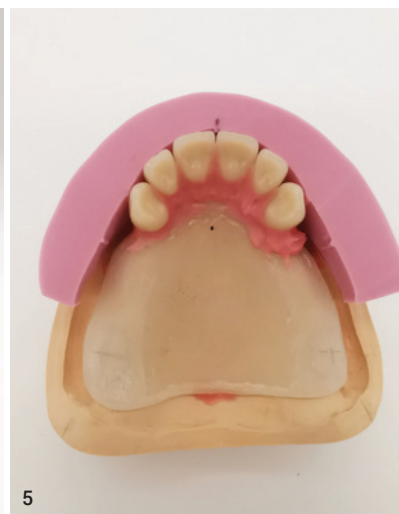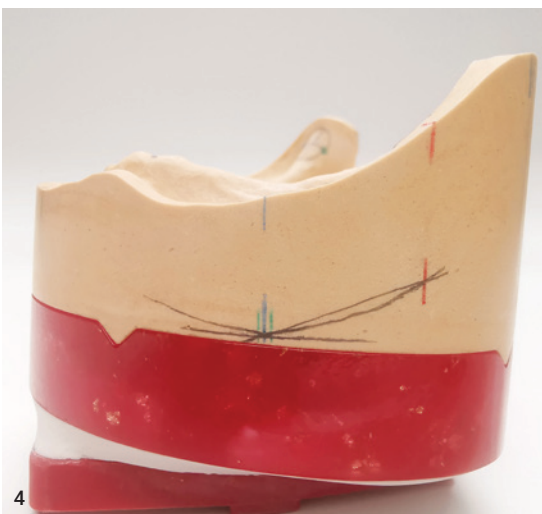



Patientenspezifische Totalprothetik

Wo lässt sich Totalprothetik in Zeiten von künstlicher Intelligenz (KI), Automatisierung und CAD/CAM-Fertigung einordnen? Welche Relevanz haben handwerkliche Fertigkeiten noch? Diese Fragen gehen vielen Kollegen durch den Kopf. Zweifellos bringt die Digitalisierung viele Vorteile. Doch die Totalprothetik stellt nach wie vor eine handwerklich geprägte Arbeit dar. Die Umsetzung ästhetischer, funktioneller und patientenindividueller Aspekte, die eine „gute“ Totalprothese ausmachen, bedarf Fähigkeiten wie Beobachtungsgabe sowie

Kreativität und das Verständnis funktioneller Zusammenhänge. Der Grundgedanke bei der Herstellung von Zahnersatz ist immer gleich: Ein Zahnersatz sollte für den Patienten komfortabel und unauffällig sein. Der Fokus liegt auf der natürlichen Gestaltung der Zähne und – je nach Zahnersatzlösung – der Gingiva. Ob digital oder analog: Vor dem Umsetzen bedarf es diverser Vorüberlegungen, um präventiv Probleme zu vermeiden. Insbesondere bei festsitzenden Zahnersatz-Lösungen ist die Digitalisierung hilfreich. Durch eine digitale Konstruktion können nicht nur die Gerüste erstellt, sondern es kann auch eine voll-

anatomische Situation als Ziel definiert werden. Dies lässt sich beispielsweise mittels 3D-Druck umsetzen. Auch in der Totalprothetik können digitale Technologien helfen. Grundsätzlich jedoch beruht Totalprothetik auf dem fundierten Wissen rund um traditionelle Herstellungsmethoden und darauf, die individuellen Gegebenheiten des Patienten einzubeziehen.



Patientin und Aufgabenstellung

Für eine 69-jährige Patientin sollen eine schleimhautgetragene Ober- und Unterkieferprothese erstellt werden. Im Oberkiefer ist die Patientin seit 15 Jahren mit einem Zahnersatz versorgt. Zunächst über Doppelkronen verankert, mussten die Pfeilerzähne 21, 22 und 23 entfernt werden. Im Unterkiefer trägt sie eine Interimprothese, nachdem aufgrund einer fortgeschrittenen Parodontitis die Zähne 35-44 und 46 extrahiert werden mussten.

- Aufgabenstellung: natürlich wirkender Zahnersatz nach den dynamischen Okklusionskonzepten Zahn-zu-Zahn- oder Zahn-zu-zwei-Zahn-Aufstellung.

Erschwerend hinzu kommen eine ausgeprägte Atrophie im Unterkiefer, ein leichter Schlotterkamm in Regio 32 bis 42 und eine Veränderung der Schleimhaut (Leukoplakie) in Regio 35. Der vorhandene Zahnersatz weist einige Defizite auf. Sowohl im Ober- als auch Unterkiefer sind die Frontzähne kaum sichtbar. Aufgrund der geringen vertikalen Relation wirkt das untere Gesichtsdrittel gedrungen und das Kinn spitz. Die Patientin beklagt den unzureichenden Prothesenhalt. Essen kann sie nur mithilfe einer Haftcreme, die den Zahnersatz im Mund fixiert. Sie wünscht sich einen Zahnersatz mit festem Halt, optisch prägnanteren Frontzähnen und alters-

gerechter Ästhetik sowie einer adäquaten Kauleistung. Zudem ist ihr eine ansprechende faciale Optik wichtig, bei der das Kinn weniger spitz erscheint. Jugendfotos dienen als Orientierung.

Vorbereitende zahntechnische Arbeitsschritte

Die Modelle von Ober- und Unterkiefer werden dubliert und die Meistermodelle mit Rotationsicherungen (Messingkegel, gefräste Rillen, Magnet) für einen Splitcast-Sockel versehen.

Zahntechnische Vorüberlegungen:

- Die Erhöhung der vertikalen Relation muss beim Einartikulieren berücksichtigt werden.

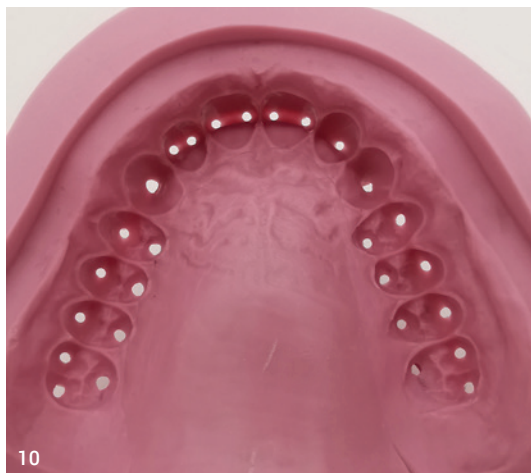
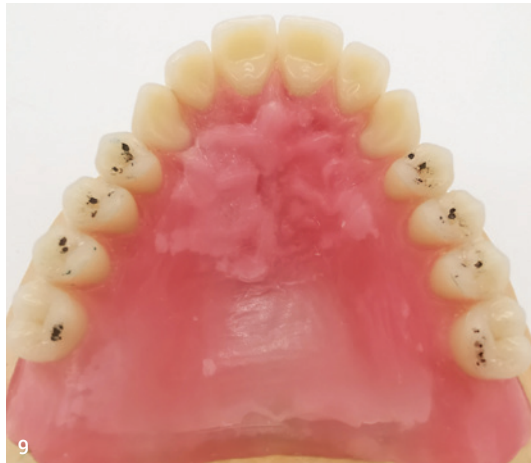
Abb. 9: Muskelgriffige Gestaltung der Prothesenkörper und Anlegen von Gaumenfalten. **Abb. 10:** Silikonwall (Shore-Härte 65–75) mit Perforationen an den Höckerspitzen.

- Da der Schlotterkamm zu einem schlechten Saugeffekt der Prothese führen kann, ist eine adäquate Ausarbeitung des Prothesenkörpers erforderlich (Buccinatorstütze, muskelgriffige Prothesenkörper, Randgestaltung).
- Für eine individuelle Aufstellung der Oberkieferzähne entsprechend physiognomischem Bisschlüssel ist ein Silikonvorwall als Kontrollelement hilfreich.

Zuordnung der Modelle im Artikulator

Es gibt verschiedene Methoden, um die Position des Unterkiefers im Verhältnis zum Schädel in den Artikulator zu übertragen. Gängig ist der Gesichtsbogen zur Lagebestimmung des Oberkiefers. Für die Wettbewerbsarbeit wird das Unterkiefermodell mittelwertig in den Artikulator (CA 3.0, Candulor) überführt. Die Gelenkbahnneigung in Bezug zur Camperschen Ebene (Okklusionsebene) ist rechts mit 45° und links mit 47° vorgegeben. Um die Erhöhung der vertikalen Relation wiederzugeben, wird der Stützstift um 1 mm gesenkt. Ziel ist u. a., die Oberkiefer-Frontzähne sichtbar werden und die Physiognomie der Patientin harmonischer erscheinen zu lassen. Vor der Modellanalyse wird der Stützstift des Artikulators auf die Nullposition zurückgesetzt.

Modellanalyse

Die Modellanalyse bedarf zunächst etwas Zeit, erhöht jedoch die Ergebnisqualität deutlich. Mithilfe der Modellanalyse können beispielsweise Kieferrelationen, Lage der Kauebene und Mittellinie des Oberkiefers bestimmt werden. Die Ergebnisse der Modellanalyse ermöglichen eine präzise Aufstellung der Zähne nach statischen Gesichtspunkten unter Berücksichtigung des muskulären Gleichgewichts. Das Vorgehen nach P. Lerch ist bewährt und wird auch in diesem Fall angewendet.

Statiklinien

Nach dem Markieren der Papilla incisiva und der Modellmitte als Orientierungshilfe werden die Positionen der ersten Prämolaren im Ober- und Unterkiefer angezeichnet. Im Oberkiefer befindet sich der Eckzahn auf Höhe der ersten großen Gaumenfalte, eine Prämolarenbreite nach dorsal der erste Prämolare. Im Unterkiefer werden die Positionen in Verlängerung der Wangenbändchenansätze markiert. Die retromolaren Dreiecke im Unterkiefer bzw. der Tuber im Oberkiefer werden umrandet und sagittal sowie transversal mit einer Linie halbiert. Die Schnittpunkte werden mit den markierten Positionen der ersten Prämolaren verbunden. Die entstandenen Linien bilden die Grundstatiklinien und werden rot markiert.

Innen- und Außenkonturen

Die Innen- und Außenkonturen geben den Toleranzbereich der Grundstatik an und erzeugen den Aufstellbereich für die Zähne. Im Unterkiefer werden die Schnittpunkte der transversalen Halbierungslinie bei der Umrandung der retromolaren Dreiecke mit der Position der 1. Prämolaren verbunden. Die Linie durch den lingualen Punkt bildet die Innenkorrektur (grün), während die Linie durch den vestibulären Punkt die Außenkorrektur darstellt (blau). Im Oberkiefer verläuft die Außenkorrektur entlang der Umschlagfalte und die Innenkorrektur als Verbindungslinie der Rachenbläserfalte und der Position der ersten Prämolaren. Die Anzeichnungen werden im rechten Winkel zur Okklusionsebene nach dorsal verlängert. Der sich übereinander lagernde Bereich (Schnittbereich) bildet den Aufstellbereich.

Kieferkammverlauf und Hauptkauzentrum

Die Bestimmung des Kieferkammverlaufs erfolgt mithilfe eines Profilzirkels. Dieser wird im rechten Winkel zur Modellseite von mesial nach distal geführt, um den Kieferkammverlauf des Unterkiefers auf die Seite des Modells zu übertragen. Das Hauptkauzentrum definiert sich durch eine Tangente parallel zur Okklusionsebene durch den tiefsten Punkt des Kieferkammverlaufs. Der Berührungspunkt der Tangente markiert das Hauptkauzentrum und lässt sich durch einen vertikalen Strich auf der Modellseite kennzeichnen. Zudem wird in einem Abstand von etwa 1 mm beidseitig ein Toleranzbereich durch vertikale Striche auf der Modellseite markiert. In der Regel befindet sich der erste Molar des Unterkiefers innerhalb dieses Toleranzbereichs.

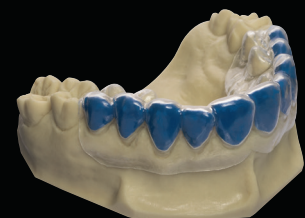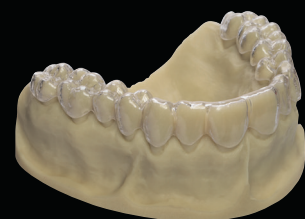Stopplinie

In einem Winkel von 22,5° wird durch den Hauptkauzentrum-Punkt eine Linie gezogen, die nach dorsal ansteigt. Der zweite Schnittpunkt dieser Linie mit der Kieferkammlinie lässt sich mit einem vertikalen Strich markieren und senkrecht zur Okklusionsebene auf den Modellrand übertragen. Diese Anzeichnung bildet die Stopplinie und damit den distalsten Punkt, an dem ein Zahn in Okklusion stehen darf. Das Aufstellen eines Zahns hinter dieser Linie kann dazu führen, dass die Unterkieferprothese nach ventral abgleitet (Proglissement).

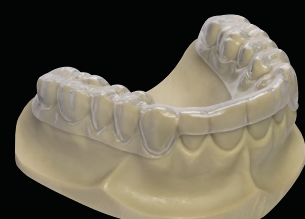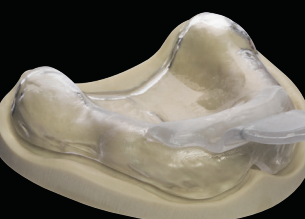
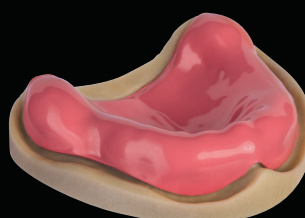
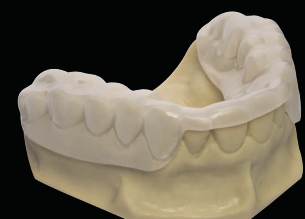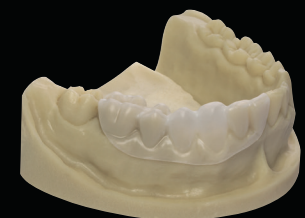Aufstellung der Zähne

Oberkiefer-Frontzähne (PhysioSelect TCR, Candulor)

Die Informationen aus der Analyse werden bei der Aufstellung der Zähne wie bei einem Puzzle zusam-

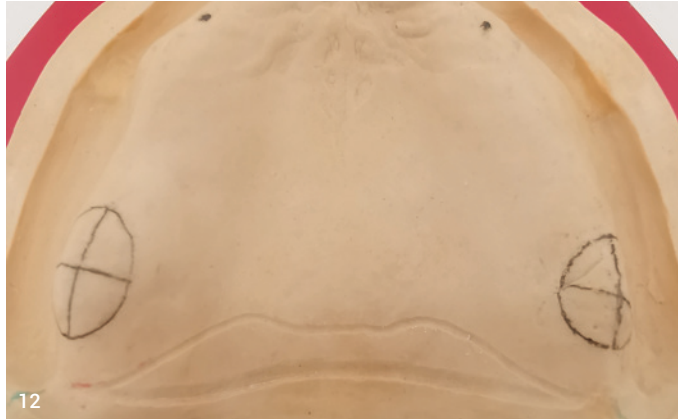

Erstklassig vielseitig Unser Foliensortiment





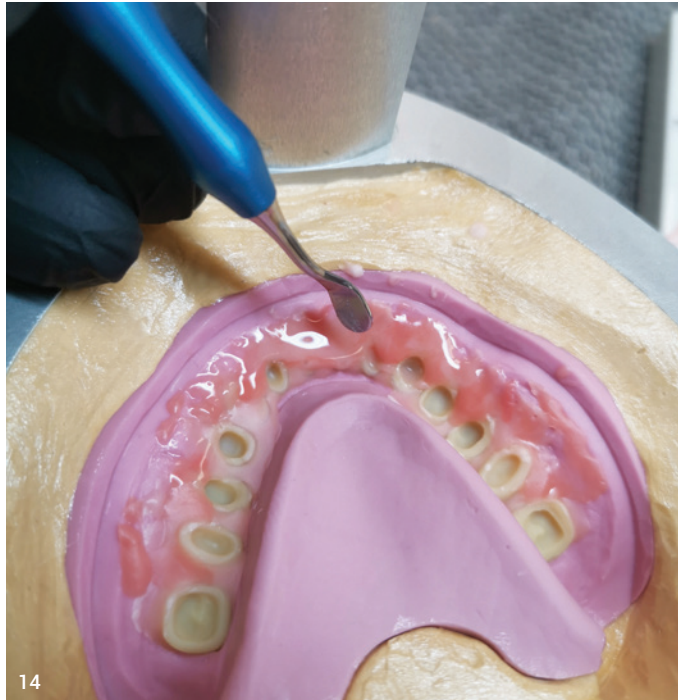11



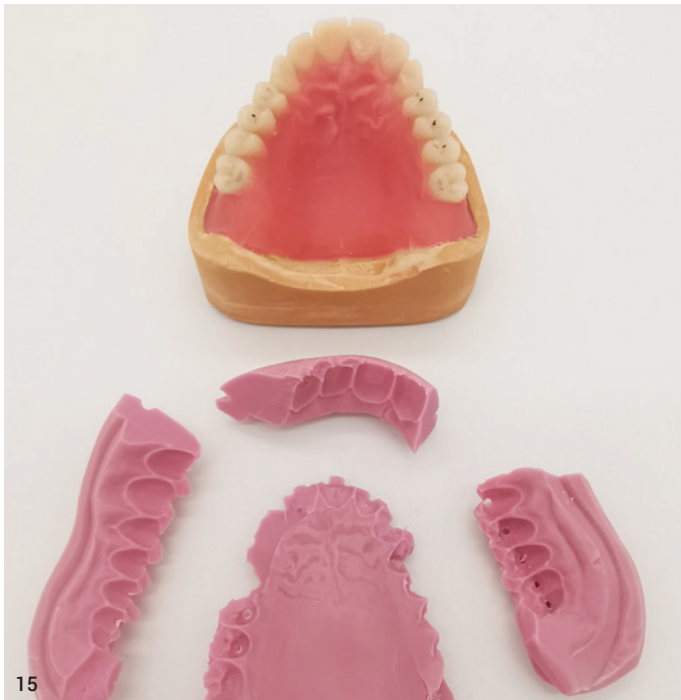
12



13



14



15



16

Abb. 11: In den Polymaster (Kaltpressen) eingesetzte Modelle. **Abb. 12:** AH-Linienradierung am Oberkiefermodell für einen starken Saugeffekt. **Abb. 13:** Individualisierung der roten Ästhetik durch verschiedene Kunststoffe aus dem Candulor-Sortiment. Mischen der Polymere 53, 55 und Intensivfarbpulver (Verhältnis 1:1) mit dem Basismaterial 34. **Abb. 14:** Auftragen der Individualisierungsmassen, gefolgt vom Befüllen mit dem „angelegten“ Basismaterial. **Abb. 15:** Ausgebettete Prothese vor der Entnahme vom Modell (Kontrolle der Artikulationsbewegungen). **Abb. 16:** Individualisierung der Zähne mit Farb- und Charakterisierungsmassen.

mengesetzt und die ideale Zahnpositionierung wird evaluiert. Der Bissschlüssel gibt eine grobe Orientierung für die Positionierung der Zähne. Es ist darauf zu achten, dass die Labialflächen der Zähne den Silikonvorwall (Bissschlüssel) berühren. Gemäß Gerber-Theorie werden die mittleren Schneidezähne und Eckzähne in gleicher Länge – circa 0,5 bis 1 mm über der Okklusionsebene – aufgestellt. Die seitlichen Schneidezähne stehen etwas kürzer. Die Zahnachsen weisen eine leichte mesiale Neigung auf.

Unterkiefer-Frontzähne (PhysioSelect TCR, Candulor)

Die Zähne 32 auf 42 werden orientierend an der Okklusionsebene aufgestellt, wobei eine geringe Toleranz durch ein leicht verschachteltes Aufstellen möglich ist. Die Eckzähne können minimal über der Okklusionsebene positioniert werden (circa 0,5 mm). Bei der Stellung der Zähne nach labial ist die sagittale Stufe zu be-

rücksichtigen (Overbites). Da die unteren Frontzähne keine tragende Rolle bei funktionellen Belastungen spielen und nur in der Protrusion leichte Gleitkontakte aufweisen sollen, ist eine individuelle Aufstellung möglich.

Seitenzähne im Unterkiefer (BonSelect TCR)

Im Seitenzahnbereich stehen zunächst die unteren Zähne im Fokus, da deren Zahnstellung bedeutend für die Artikulationskontakte ist. Die ersten Prämolaren übernehmen die Hauptführung und werden mit einer Neigung von etwa 10° nach distal und 1 mm über der Okklusionsebene aufgestellt. Die zweiten Prämolaren stehen auf Höhe der Okklusionsebene und sind um etwa 5° nach distal geneigt. Da nach dorsal kein Platz für zwei Molaren vorhanden ist, wird der erste Molar durch einen dritten Prämolaren ersetzt. Für einen harmonischen Spee-Kurvenverlauf wird der Molar leicht nach mesial geneigt. Der mesiobukale Höcker des Molaren steht auf Höhe der Okklusionsebene, während

der distobukale Höcker 0,5 mm über der Ebene steht.

Seitenzähne im Oberkiefer (BonSelect TCR)

Die oberen Seitenzähne berühren mit den Bukkalflächen den Silikonvorwall. Erneut ist die Stellung der ersten Prämolaren wichtig, denn diese Zähne übernehmen zusammen mit den unteren ersten Prämolaren die Hauptführung. Sie werden auf Höhe der Okklusionsebene aufgestellt und etwa 10° nach mesial geneigt. Die palatinalen Höcker liegen in der Fossa der unteren ersten Prämolaren. Die zweiten – in diesem Fall – dritten Prämolaren werden ebenso behandelt. Die Molaren im Oberkiefer werden leicht nach distal geneigt und tangieren die Okklusionsebene nur mit ihren mesiobukalen Höckern, wobei die distobukalen leicht darüber liegen. Die Hauptkontakte befinden sich auf dem mesiopalatinalen Höcker der Molaren. Die bukkalen Höcker stehen außer Okklusion und mit etwas Abstand zu den unteren bukkalen Höckern, um die Artikulationsbewegungen nicht einzuschränken.

Okklusion und Artikulationsbewegungen einschleifen

Das Einschleifen der Okklusion beginnt mit dem Prüfen der Kontaktpunkte und dem vorsichtigen Einschleifen von Störkontakten (Kontrolle am Stützstift). Die Hauptkontakte befinden sich im Oberkiefer auf den palatinalen bzw. mesiopalatinalen Höckern und im Unterkiefer in der zentralen Fossa. Es werden je Zahn zwei bis drei Punkte angestrebt, die gleichmäßig auf die linke und rechte Zahnreihe verteilt sind.

Ausmodellation des Prothesenkörpers

Wichtig ist eine sorgfältige Gestaltung des Prothesenkörpers im Unterkiefer, um den fehlenden Saugeffekt (Schlotterkamm) durch muskelgriffige Gestaltung zu kompensieren. Buccinatorstützen werden modelliert, um dem Musculus buccinator ein Gegenlager zu bieten, während das Lippenschild labial ein Lager für den Musculus orbicularis oris bildet. Die untere Prothese wird lingual so modelliert, dass sich der Musculus mylohyoideus und die Zunge in Ruhelage am Prothesenkörper anschmiegen. Zudem werden an der Oberkieferprothese Gaumenfalten gestaltet, um Orientierungspunkte beim Sprechen und Hilfestellung bei der Nahrungszerkleinerung zu bieten.

Fertigstellung der Prothesen

Das Überführen der Wachsprothesen in Kunststoff erfolgt im Kaltpress-Verfahren (Polymaster, Candulor). Vorteil ist, dass das Modell ausgeblockt werden kann, ohne dass das Wachs schmilzt. Durch das Einpressen des Kunststoffs in den Polymaster wird eine hohe Passgenauigkeit der Prothesen erreicht. Zusätzlich kann der Prothesenkörper vor dem Einlegen des Basismaterials (Candulor 34) mit helleren und dunkleren Kunststoffen sowie Intensivfarben individualisiert werden. Vor dem Einsetzen der Modelle in den Polymaster werden Silikonvorwälle gefertigt und an den Höckerspitzen sowie Inzisalkanten perforiert, um die Zähne punktuell zu stützen. Das untere Kuvettenteil wird mit Superhartgips gefüllt und das Modell in den Gips gedrückt. Nach 20 bis 30 Minuten kann der Deckel des Polymasters abgenommen werden. Die Zähne werden basal mit Retentionskerben versehen, mit dem Sandstrahler angestrahlt und mit Sekundenkleber in die Vorwälle eingeklebt. Eine AH-Linienradierung sorgt für einen dichten Abschluss der Prothesenbasis mit dem Gaumen und maximiert den Saugeffekt und das Prothesenlager.

Nachdem die Modelle gewässert sowie isoliert und die Zähne im Vorwall befestigt sind, werden die Kunststoffpolymere vorbereitet. Für eine natürliche Ästhetik sollen neben dem Basismaterial (Candolor 34) auch Individualisierungs- und Intensivfarbmassen verwendet werden. Die Zähne werden mit Monomer benetzt und die Individualisierungsmassen gefolgt vom Basismaterial appliziert. Nach dem Verschrauben der Küvette erfolgt für 20 bis 25 Minuten die Polymerisation bei 40°C Wassertemperatur im Drucktopf.

- ✓ Candolor 34: Basismaterial
- ✓ Candolor 53: Dünne Gingivaanteile oder erhabene Stellen (Alveolenhügel, Gaumenfalten)
- ✓ Candolor 55: Stärker durchblutete Gingivaanteile (Papillen, tiefere Schleimhautbereiche)
- ✓ Rote und blaue Intensivfarben: Andeutung feiner Äderchen

- ✓ Weiße Intensivfarbe: Imitation der Leukoplakie Regio 35

Nach dem Ausbetten der Prothesen werden Okklusion und Artikulation geprüft; der Stützstift steht auf null. Es folgt das Lösen der Prothesen von den Modellen. Zahnhälse und Approximalräume werden nachgearbeitet und die Randbereiche sowie die Areale für Muskelgriffigkeit optimiert. Der dorsale Prothesenrand der oberen Prothese wird bis zur AH-Linie gekürzt und beide Prothesen werden vorsichtig poliert. Dabei wird besonders auf die Okklusalfächen geachtet, um die Okklusionspunkte und Schliffacetten nicht zu verlieren.

Individualisierung der Prothesen

Um den Prothesen mehr Natürlichkeit und Lebendigkeit zu verleihen, sollen die Zähne individualisiert werden. Die Prothesenkörper werden mit Wachs überzogen. Dies dient zum Schutz der bereits polierten Gingivaanteile. Danach können die Labial- und Bukkalflächen der Zähne konditioniert und mit Charakterisierungsmassen (OPTIGLAZE color Sets, GC) gestaltet werden, z. B. Schliffacetten, Schmelzrisse, Imitation der Leukoplakie. Als i-Tüpfelchen der Individualisierung erhält die untere Prothese ein Gold-Inlay in Höhe des Molaren. Nach der finalen Politur und dem Reinigen der Modelle sowie Prothesen ist die Arbeit zur Übergabe bereit.

„Der Wettbewerb hat mich dazu motiviert, meine Fertigkeiten weiter zu verbessern und mich immer wieder neu herauszufordern.“

Insbesondere hat mich der KunstZahnWerk einmal mehr für die Relevanz des handwerklichen Könnens in der Zahntechnik sensibilisiert.“

ZTM Sebastian Guttenberger

Fazit

Obwohl Zahntechnik immer weiter digitalisiert wird, bleibt Totalprothetik aktuell eine handwerklich geprägte Arbeit. Ästhetische, funktionelle und individuelle Aspekte erfordern das handwerkliche Know-how und die Kreativität des Zahntechnikers. Die Herausforderung besteht darin, diese Fertigkeiten im digitalen Zeitalter aufrechtzuerhalten. Trotz zunehmender Digitalisierung bilden das Wissen zu bewährten Kriterien und das Können analoger Prozesse die Basis für eine solide Totalprothetik. Die Zusammenarbeit im zahnärztlich-zahntechnischen Arbeitsteam sowie das Verständnis für die individuellen Bedürfnisse des Patienten bleiben unverzichtbar für ein erfolgreiches Ergebnis und eine langfristige Patientenzufriedenheit.

ZTM Sebastian Guttenberger
Zahntechnik Hierold
www.zahntechnik-hierold.de

Das First Class Tiefziehgerät Für sämtliche Anwendungen

Mit der Einführung der Tiefziehtechnik haben wir die Dentalwelt ein Stück weit revolutioniert. Nach wie vor überzeugt von diesem Verfahren, arbeiten wir weiter daran, die Tiefziehtechnik stetig zu verbessern.

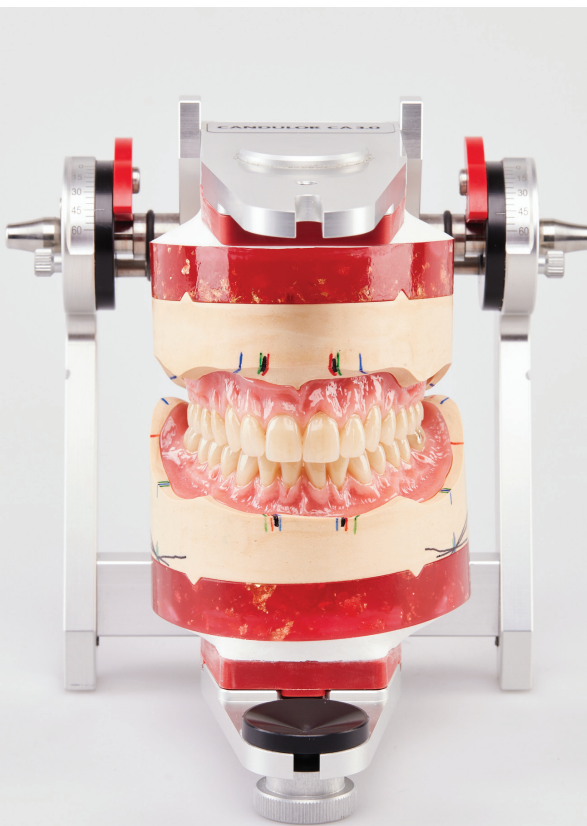


Der Drufomat scan



Erstklassig vielseitig:
Unser Foliensortiment
Jetzt scannen!

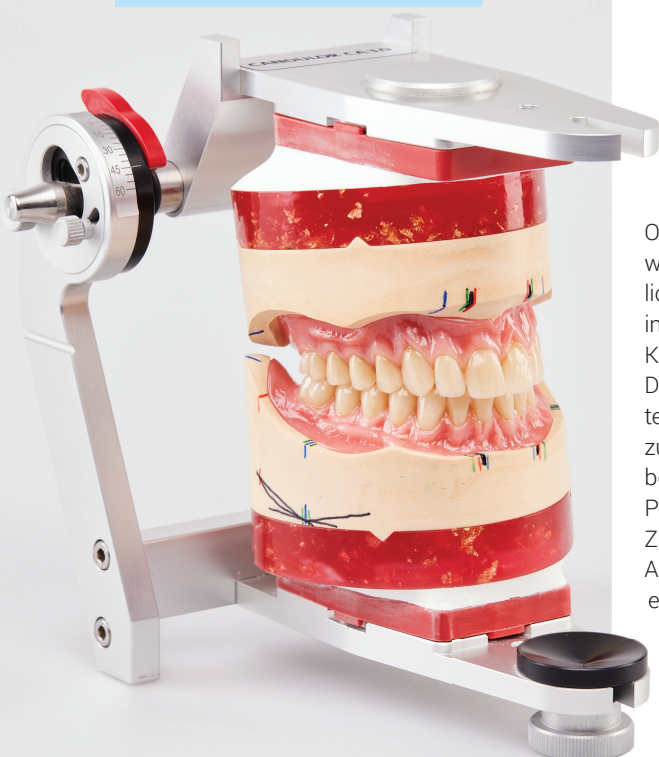
Überzeugen Sie sich von den vielfältigen Einsatzmöglichkeiten des Drufomat scan – von der Aligner-Therapie bis zum individuellen Sportmundschutz.



17a



Hier gibt's mehr
Bilder.



17b

Abb. 17a und b: Die fertigen Prothesen im Artikulator (Wettbewerbseinreichung).