

# Cupral®

Einzelne ausgezeichnet,  
zusammen unschlagbar!

Herbst-  
angebot\*

- bewährt in Paro und Endo
- Keimreduktion

- schnelle Ausheilung ohne Antibiotika
- Depotwirkung



**HUMANCHEMIE**  
Kompetenz in Forschung und Praxis

Humanchemie GmbH · Hinter dem Krüge 5 · DE-31061 Alfeld (Leine)  
Telefon +49 (0) 5181 - 24633 · Telefax +49 (0) 5181 - 81226  
E-Mail info@humanchemie.de · www.humanchemie.de



## Effektive Spülung in Kanal und Tasche

ADVERTORIAL

### Wirksame Behandlung ohne Antibiotika und CHX.

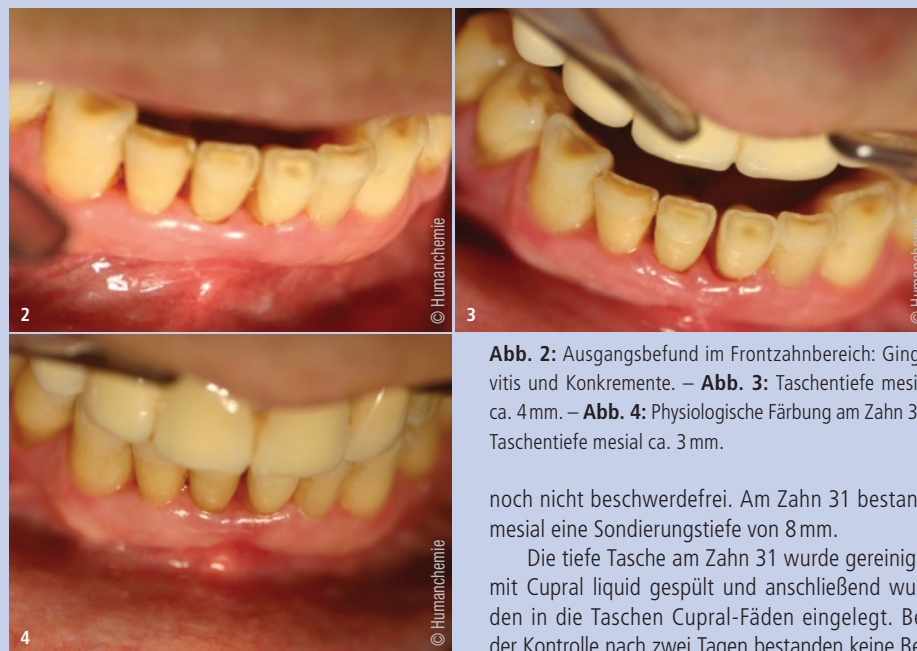Parodontalerkrankungen stellen einen Risikofaktor für eine Vielzahl von Erkrankungen dar. Der Hinweis auf Wechselwirkungen zwischen parodontalpathogenen Bakterien und atherosklerotischen Gefäßerkrankungen, die das Risiko für einen Herzinfarkt oder Schlaganfall deutlich erhöhen können, wird gerade aktuell neu diskutiert und zeigt einmal mehr, dass der Therapie einer Parodontitis besondere Aufmerksamkeit geschenkt werden muss.

### Breitbandtherapeutikum ohne Resistenzbildung

Cupral ist als Breitbandtherapeutikum ohne Resistenzbildung in der Parodontologie langjährig bewährt. Die Cupral Paste bietet sicheren Schutz vor parodontalpathogenen Bakterien ohne Anti-

biotika oder CHX. Aufgrund verschiedener Reaktionswege ist Cupral polyvalent wirksam gegen Aerobier, Anaerobier, Pilze und deren Sporen. Resistenzen treten, aufgrund der polyvalenten Wirkung, hierbei nicht auf. Neben dem für die Wirksamkeit notwendigen hohen pH-Wert von >12 enthält Cupral einen Wirkstoffkomplex aus hochdispersem Calciumhydroxid und nichtmetallischen Kupferverbindungen. Diese unterliegen einem speziellen Regenerationsprozess, der in einer permanent keimreduzierenden Wirkung resultiert. Oft kann eine diagnostizierte Parodontitiserkrankung so auch ohne operativen Eingriff behandelt werden.

Eine spezielle Form ist das einfach anzuwendende Cupral liquid. Dabei handelt es sich um eine gebrauchsfertige Spüllösung für Wurzelkanäle und



**Abb. 2:** Ausgangsbefund im Frontzahnbereich: Gingivitis und Konkremente. – **Abb. 3:** Taschentiefe mesial ca. 4 mm. – **Abb. 4:** Physiologische Färbung am Zahn 31, Taschentiefe mesial ca. 3 mm.

noch nicht beschwerdefrei. Am Zahn 31 bestand mesial eine Sondierungstiefe von 8 mm.

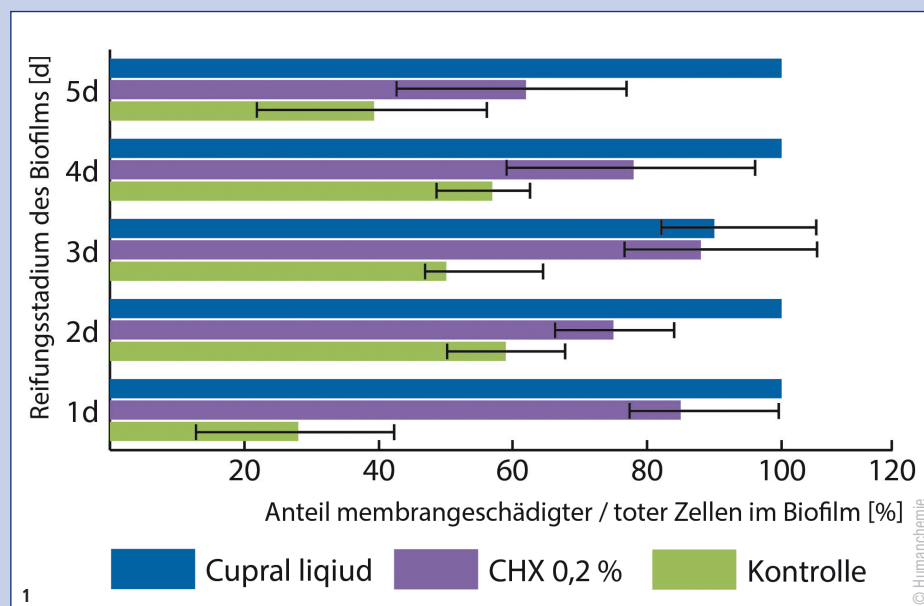
Die tiefe Tasche am Zahn 31 wurde gereinigt, mit Cupral liquid gespült und anschließend wurden in die Taschen Cupral-Fäden eingelegt. Bei der Kontrolle nach zwei Tagen bestanden keine Beschwerden mehr. Die Taschentiefe am Zahn 31 betrug mesial 4 mm (Abb. 3). Es erfolgte eine nochmalige Spülung mit Cupral liquid und in die Taschen wurden Cupral-Fäden eingelegt. Eine Woche später betrug die Taschentiefe am Zahn 31 mesial 3 mm und die Gingiva zeigte eine physiologische Färbung (Abb. 4).

Taschen. Die bekannten Vorteile des Cuprals finden auch im Cupral liquid, ebenfalls ohne Antibiotika oder CHX Anwendung (Abb. 1).

### Einfache Anwendung in der Praxis

Der 78-jährige Patient stellte sich mit Schmerzen beim Drücken gegen die Oberkiefer- und Unterkieferfront vor. Es lag eine Gingivitis vor (Abb. 2), nach der Sondierungstiefe von 8 mm.

An den Unterkieferfrontzähnen hafteten Konkremente und die Gingiva löste sich beim Pusten in den Sulcus von den Zähnen. Die einleitende Therapie bestand in der Beseitigung der harten und weichen Beläge mit dem Desmoclean, dem Spülen mit Cupral liquid und dem anschließenden Einlegen von Cupral-Baumwollfäden in die Zahnfleischtaschen. Bei der Kontrolle nach knapp einer Woche waren die Beschwerden an den Oberkieferfrontzähnen verschwunden. Die Unterkieferfront war



**Abb. 1:** Prozentualer Anteil membrangeschädigter (toter) Zellen am Gesamtvolumen des Biofilms in einer Verdünnung von Cupral liquid im Vergleich mit CHX. Kontrollgruppe ohne Behandlung.

Infos zum Autor



**Zahnarzt Ralph Lehmann**  
Humboldtstraße 15  
06618 Naumburg  
Deutschland  
Tel.: +49 3445 702890  
rlehmann@im-mund-gesund.de  
www.im-mund-gesund.de