

Möchten Sie *vertikales Knochenwachstum* sicherstellen?

NeoGen® Cape PTFE Membrane

- Weniger Behandlungsschritte
- Bei bukkalen Knochendefiziten in der ästhetischen Zone
- Flexibilität im Behandlungsprotokoll mit zwei Spacer-Größen



NeoGen Cape PTFE Membrane



Dr. Christian Schober
Facharzt für ZMK & MKG
Wien, Österreich

Klinischer Fall



NeoGen® Cape PTFE-Membran, fixiert auf einem gleichzeitig eingesetzten Implantat.
(Den vollständigen Fall sehen Sie im verlinkten Webinar)

Webinar

Scannen Sie den QR-Code, um das verlinkte Webinar anzuschauen.

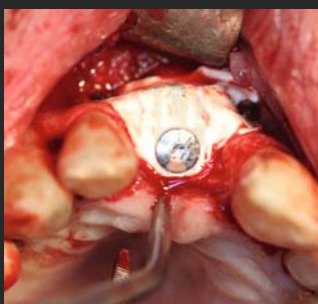


Abbildung 1. NeoGen Cape PTFE-Membran, fixiert auf einem Neoss ProActive® Implantat zur Behandlung eines bukkalen Knochendefekts.

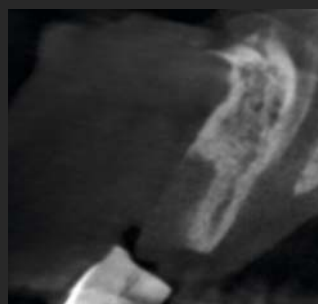

Abbildung 2. CBCT-Aufnahme der Ausgangssituation.

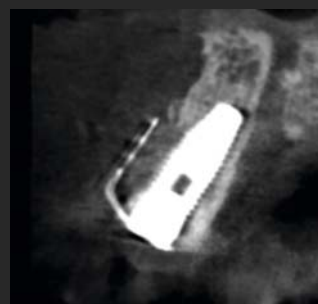

Abbildung 3. Postoperative Situation mit eingesetztem Implantat und eingesetzter NeoGen Cape PTFE-Membran.

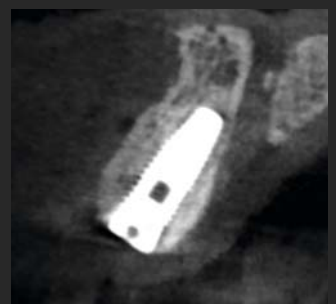

Abbildung 4. Ergebnis nach fünfmonatiger Heilung. Beachten Sie den nachgewachsenen bukkalen Knochen.