

Weichgewebsausformung bei Implantaten

Einsatz von chairside hergestellten individuellen Gingivaformern. Ein Fallbericht von Dr. Inga Boehncke, M.Sc., Bremen.

Dem periimplantären Weichgewebe und dessen Stabilität im Hinblick auf Breite und vertikale Höhe um Implantate kommt eine immer größer werdende Bedeutung zu, da neuere Studien zeigen, dass eine geringe befestigte Breite sowie eine geringe suprakrestale Gewebeshöhe (< 2 mm) das Hart- und Weichgewebe anfälliger für entzündliche Prozesse und in der Folge für den daraus resultierenden Weich- und Hartgewebsabbau machen.¹⁻⁵ Dieser Fallbericht stellt die Ausformung des Weichgewebes mithilfe von individuellen Gingivaformern dar, die chairside hergestellt wurden.

Erst ein harmonischer girlandenförmiger Abschluss des periimplantären Weichgewebes mit der Suprakonstruktion sowie die approximale Papillenbildung stellen ein naturgetreues Ergebnis dar. Ein suffizienter Weichgewebssaum bildet eine Barriere für Plaque und orale Mikroorganismen. Die Osteology-Konsensus-Konferenz stellte beispielsweise fest, dass durch das Vorhandensein einer ausreichenden Weichgewebstiefe eine Reduktion des Gingiva- und Plaque-Indexes erreicht werden konnte. Darüber hinaus konnte auch ein geringerer marginaler Knochenverlust an Implantaten mit einer gewissen Weichgewebstiefe verzeichnet werden.⁶

Im folgenden Patientenfall stellte sich ein 52-jähriger Patient mit dem Wunsch nach Implantatversorgung Regio 46 vor (Abb. 1).

Erst ein harmonischer girlandenförmiger Abschluss des periimplantären Weichgewebes mit der Suprakonstruktion sowie die approximale Papillenbildung stellen ein naturgetreues Ergebnis dar.

Klinisches Vorgehen

Es erfolgte eine Panoramaschichtaufnahme mit einem Röntgenreferenzkörper sowie ein digitaler Scan von Ober- und Unterkiefer sowie der Bissituation (Primescan, Dentsply Sirona). Dann wurde ein Implantat 4,3 x 11 mm (CAMLOG SCREW-LINE, BioHorizons Camlog) Regio 46 inseriert (Abb. 2). Die Implantatposition wurde mithilfe eines Scanbodies (3Shape) übertragen (Primescan, Dentsply Sirona; Abb. 3). Vor der Implantation wurde die Lückensituation vermessen, um so das mesiale, distale und okklusale Platzangebot sicher zu bewerten sowie das optimale Design für ein Chairside-Healing Abutment zu definieren (Cervico Guide/Cervico Mold-System, Dental Balance; Abb. 4).

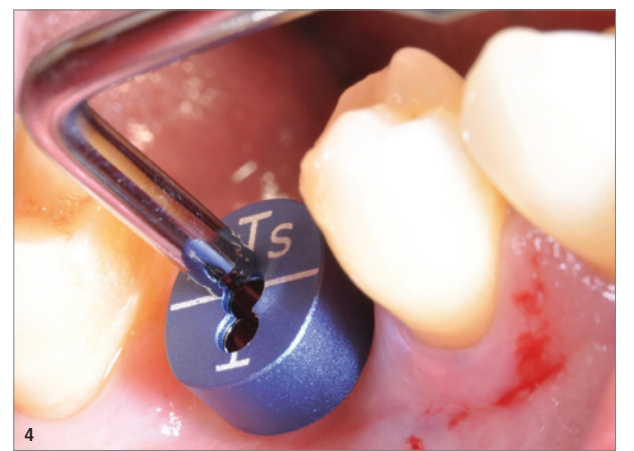
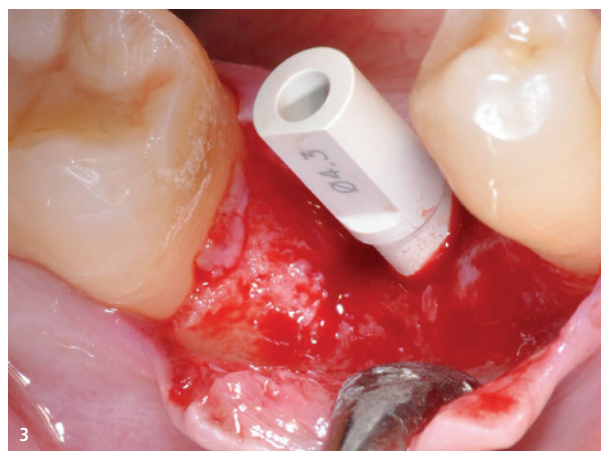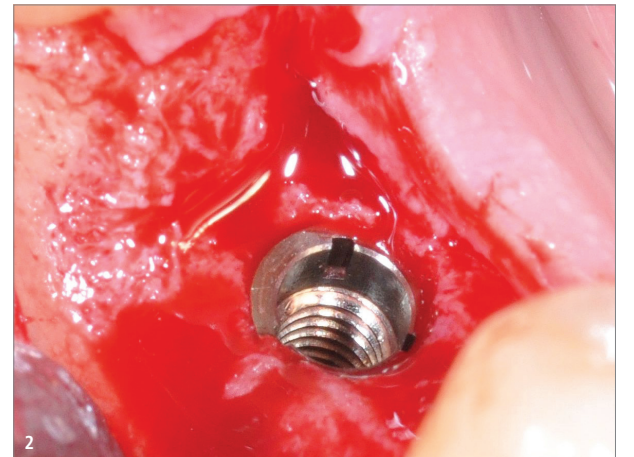

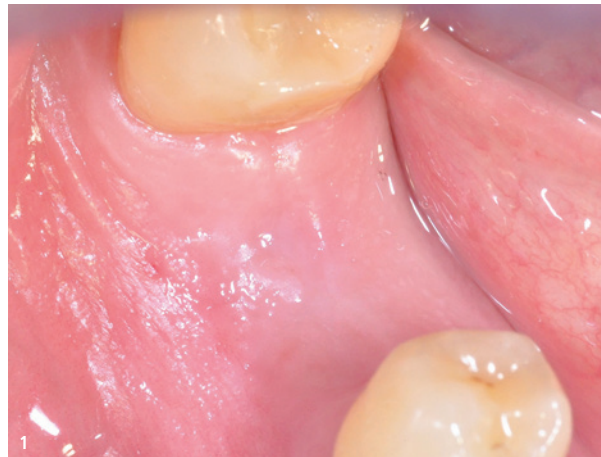
Abb. 1: Ausgangssituation. – Abb. 2: Implantatinserterion. – Abb. 3: Montierter Scanbody. – Abb. 4: Anprobe des Formkörpers Cervico Guide.

In den kongruierenden Silikoneinsatz wurde ein provisorisches PEEK-Abutment (BioHorizons Camlog) inseriert, das mit lichterhärtendem flowable Komposit entsprechend der äußeren Form des späteren Healing Abutments eingebettet wurde (Abb. 5–7). Nach intraoperativer Anprobe wurde das Healing Abutment entsprechend ausgearbeitet und inseriert (Abb. 8–11). Das Gewebe wurde um das Healing Abutment adaptiert und vernäht. Abschließend wurde vor der Insertion mit 70-prozentigem Alkohol gereinigt.

Präoperativ fand zusätzlich eine Keimreduktion der Mundhöhle mit einer 0,2-prozentigen Chlorhexidinspülung alkoholfrei für dreimal 30 Sekunden statt. Der Wundverschluss erfolgte mit Nahtmaterial der Stärke 5/0 (ETHICON, Johnson & Johnson Medical) für eine offene Einheilung. Abschließend wurde eine postoperative Röntgen-

kontrollaufnahme angefertigt (Abb. 12). Die Nahtentfernung erfolgte 16 Tage postoperativ.

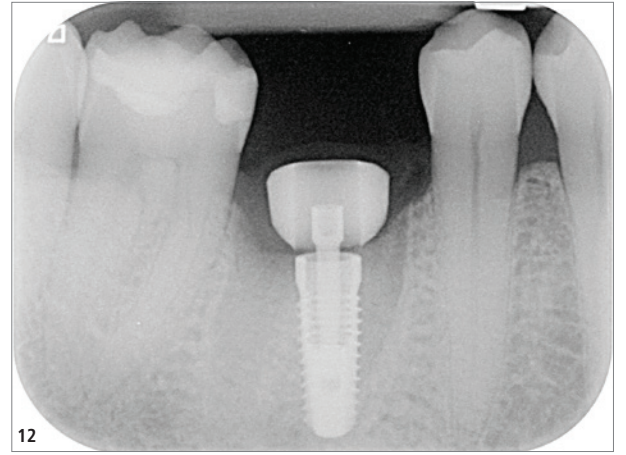
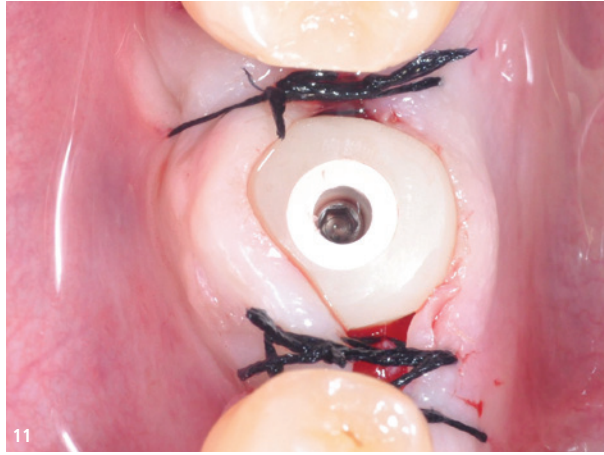
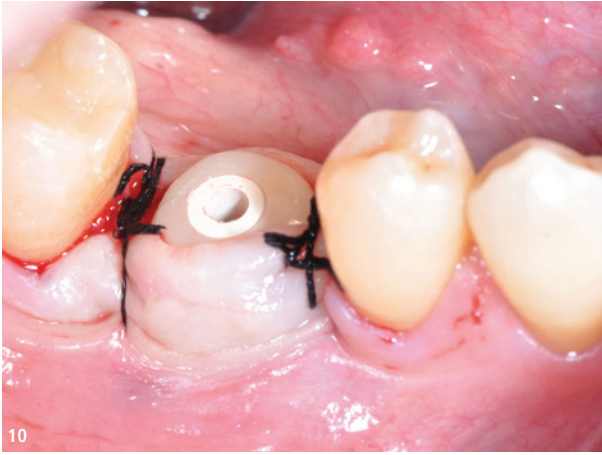
Nach einer achtwöchigen Einheilzeit wurde das Healing Abutment entfernt und das ausgeformte Emergenzprofil erneut gescannt (Primescan, Dentsply Sirona; Abb. 13 und 14). Das individuelle Abutment konnte digital entsprechend des erreichten Emergenzprofils (Abb. 15–17) erstellt werden.

Definitive Versorgung

Es wurde ein individuelles Abutment (DEDICAM, Camlog) eingesetzt, das dem Profil des individuellen Gingivaformers entsprach (Abb. 18). Ein ca. 3,5 bis 4 mm hoher Weichgewebesaum ist über der Implantatshulter zu erkennen. Die Zirkonoxidkrone wurde semi-

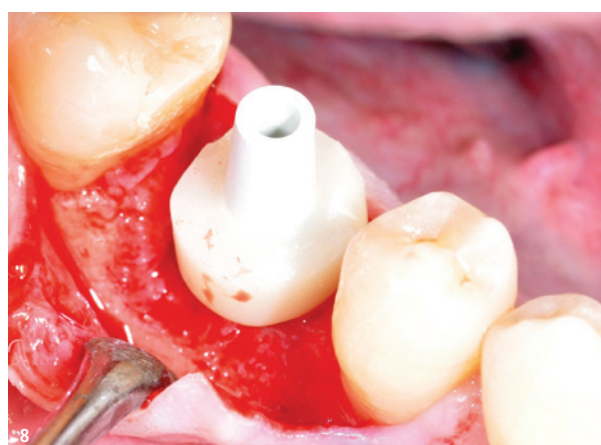

Abb. 5: Das Cervico Guide. – Abb. 6: PEEK-Abutment inseriert in Cervico Guide. – Abb. 7: PEEK-Abutment eingebettet in flowable Komposit. – Abb. 8: Einprobe des Rohkörpers Cervico Guide. – Abb. 9: Das ausgearbeitete Healing Abutment.



permanent zementiert (Harvard Implant Cem, Havard Dental International; Abb. 19 und 20).

Fazit und Diskussion

Die Bedeutung des periimplantären Weichgewebes und dessen Ausformung hat in den letzten Jahren immer mehr an Bedeutung gewonnen. Im Fokus einer Implantattherapie steht vermehrt die Herstellung stabiler Verhältnisse im Hinblick auf das periimplantäre Weichgewebe, um entzündliche Prozesse zu minimieren und somit dem unerwünschten Abbau des periimplantären Weich- und Hartgewebes vorzubeugen.

Bei Patienten mit dicken Bindegewebsmorphotypen konnte beispielsweise gezeigt werden, dass weniger Rezessionen am Implantat auftraten. Weiterhin fand auch eine zuverlässigere interdentale Papillenbildung statt.⁷ Dies verdeutlicht den positiven Einfluss einer gewissen Bindegewebsdicke. Die Weichgewebstdicke, deren Befestigung und der Anteil an keratinisierter Gingiva stellen hier entscheidende Faktoren dar.

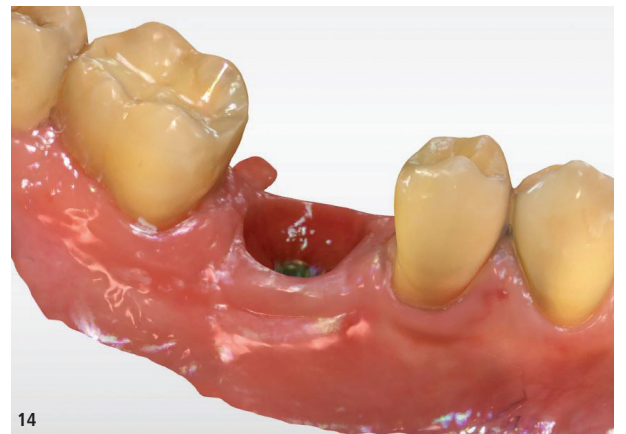
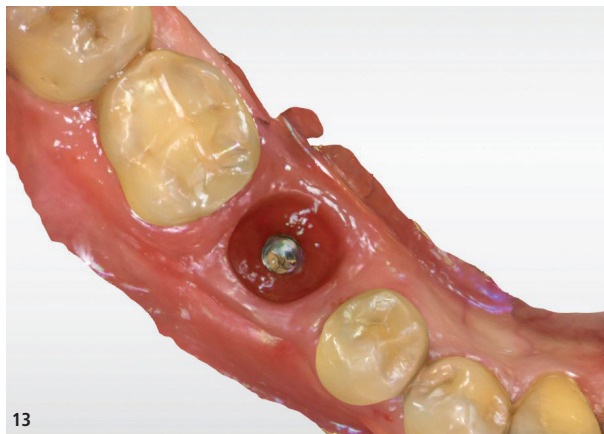
Abb. 10 und 11: Integriertes Healing Abutment mit adaptiertem Lappen. – Abb. 12: Röntgenkontrollaufnahme. – Abb. 13 und 14: Der Weichgewebsscans.

Vor der Implantation wurde die Lückensituation vermessen, um so das mesiale, distale und okklusale Platzangebot sicher zu bewerten sowie das optimale Design für ein Chairside-Healing Abutment zu definieren.

Obwohl teils widersprüchliche Aussagen über die Bedeutung des periimplantären Weichgewebes in der internationalen Literatur vorliegen, zeigt insbesondere die Literatur der jüngsten Vergangenheit, dass sich ein suffizientes Weichgewebsmanagement positiv auf die

langfristige Stabilität des periimplantären Weichgewebes auswirkt und somit der Entstehung von periimplantären entzündlichen Prozessen entgegengewirkt werden kann. Beispielsweise zeigte ehemals dünnes Gewebe, das verdickt wurde, signifikant weniger periimplantären Knochenabbau.^{8,9}

Neben industriell gefertigten individuellen Gingivaformern, meistens nach einem digitalen Scan, sollte mit dem hier dargestellten Fallbeispiel die Möglichkeit einer chairside hergestellten patientenindividuellen Variante von Healing Abutments gezeigt werden. Die Ausformung des Emergenzprofils (Cervico Mold-System) gelingt einfach, schnell und flexibel. Das System besteht aus verschiedenen Komponenten, die ein zielgerichtetes und reproduzierbares Ausformen der periimplantären Weichgewebe erlauben. Es kann unabhängig vom jeweiligen Implantatsystem mit entsprechenden Einsätzen verwendet werden. Kombiniert mit der intraoralen digitalen Übertragung, sowohl der Implantatposition als auch der erreichten Weichgewebssituation, gelingt ein optimales Design des individuellen Abutments und der Kronenversorgung. Die intraoralen Scans können gemacht und die Situationen virtuell dargestellt sowie jederzeit reproduziert werden. [DT](#)

Alle Bilder: © Dr. Inga Boehncke



Dr. Inga Boehncke, M.Sc.
 Bürgermeister-Spitta-Allee 7 e
 28329 Bremen
 Deutschland
 Tel.: +49 421 232722
 info@zahnarzt-boehncke.de
 www.zahnarzt-boehncke.de



Noch tiefer einsteigen?
 Hier gibt's mehr Bilder.

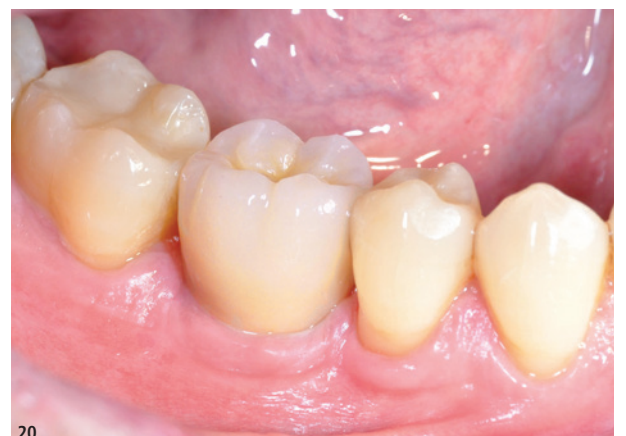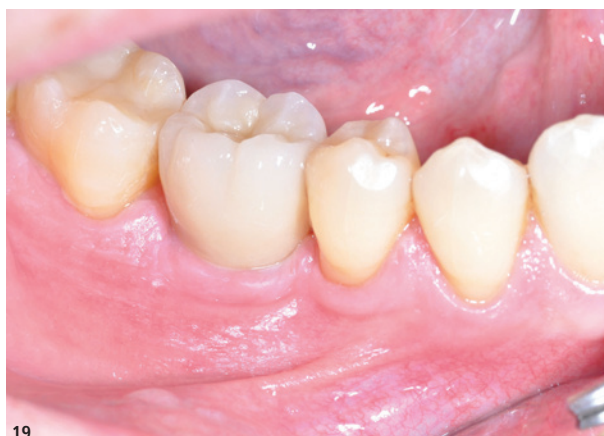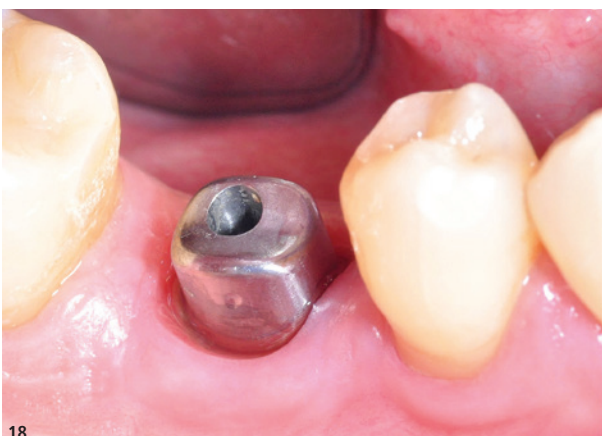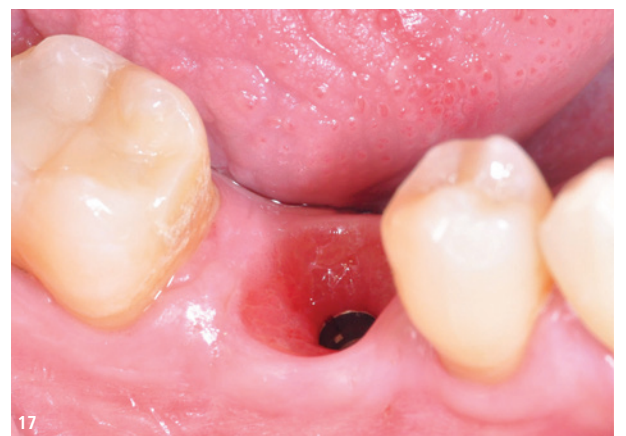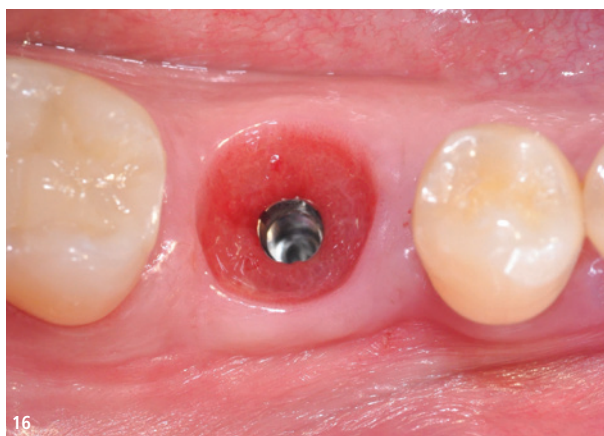


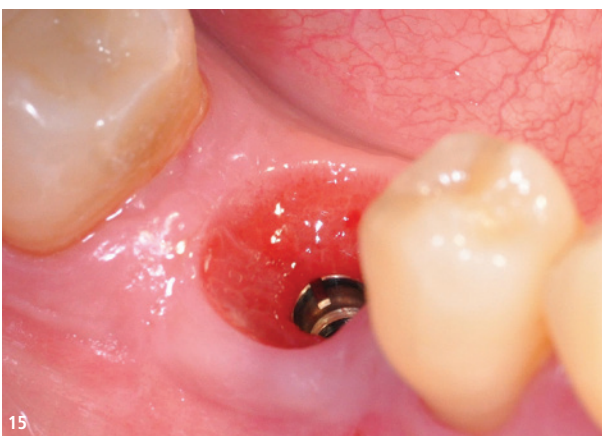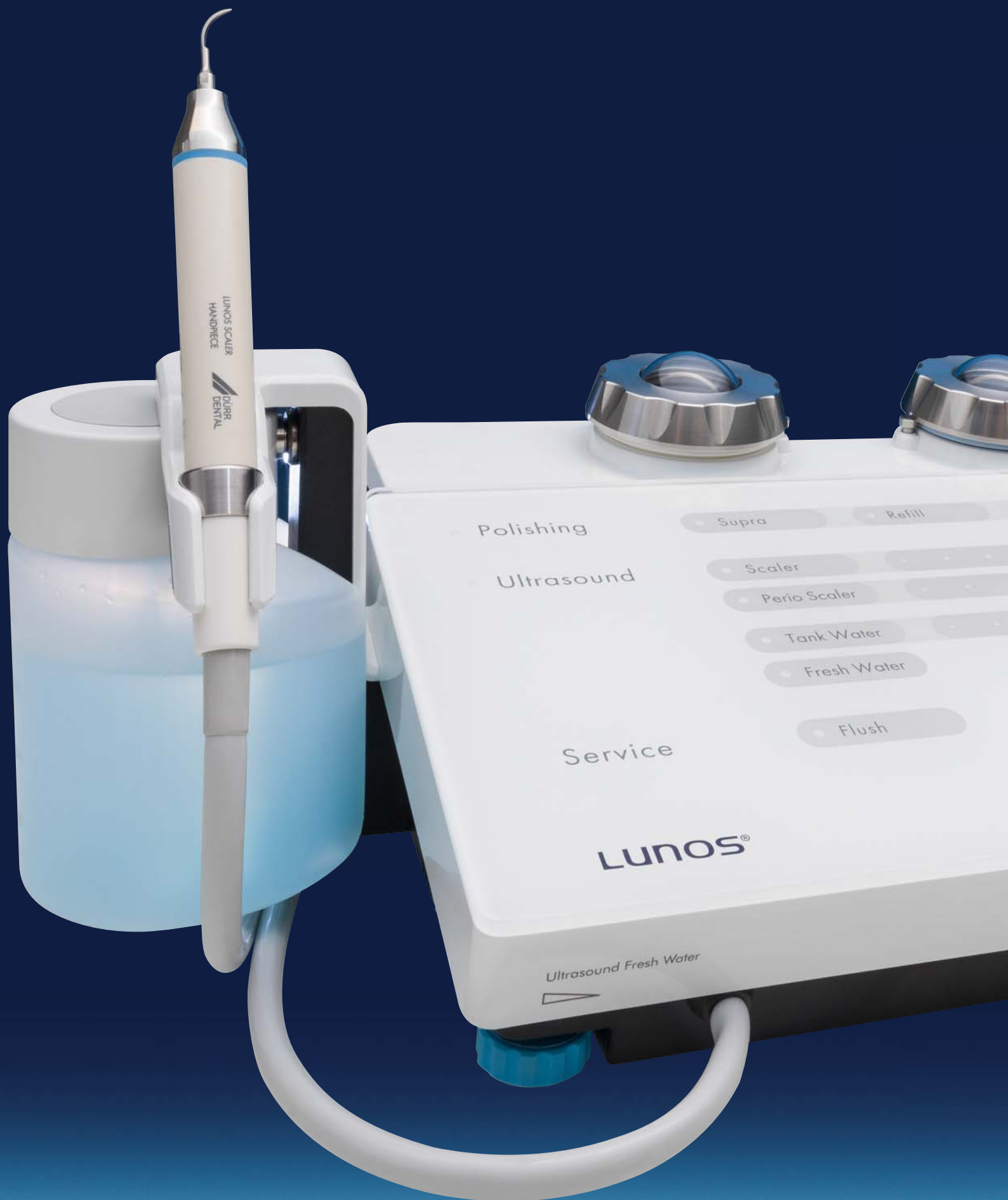Abb. 15–17: Weichgewebsschlinge im Mund. – Abb. 18: Insetiertes Abutment. – Abb. 19 und 20: Die Kronenversorgung in situ.

MULTITALENT

NEU!



Das neue MyLunos Duo® Kombigerät

- Supra- und subgingivale Prophylaxebehandlung mit Ultraschall und Pulverstrahl
- Permanenter Luftstrom zum Schutz vor Verblockung
- Schneller Pulverwechsel durch zwei Kammern
- Düsen kompatibel mit dem MyLunos® Pulver-Wasserstrahl-Handstück

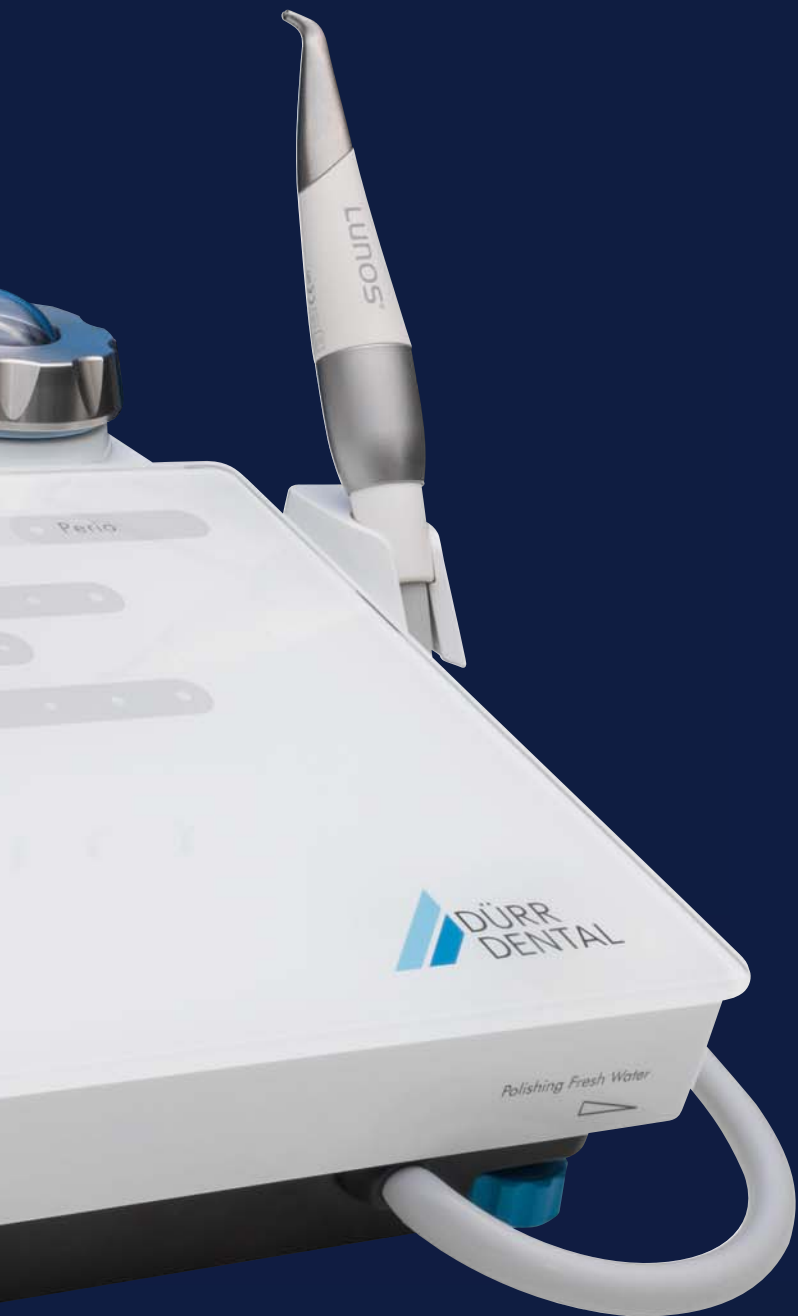Mehr unter www.lunos-dental.com



Video
MyLunos Duo®

LUNOS®
VOR FREUDE STRAHLEN

Jetzt Einführungs-
angebote sichern!
duerrdental.com/mylunosduo



Flexibilität
während der
Behandlung

Zuver-
lässiger
Service

Düsen kom-
patibel mit
MyLunos®

 **DÜRR
DENTAL**
DAS BESTE HAT SYSTEM