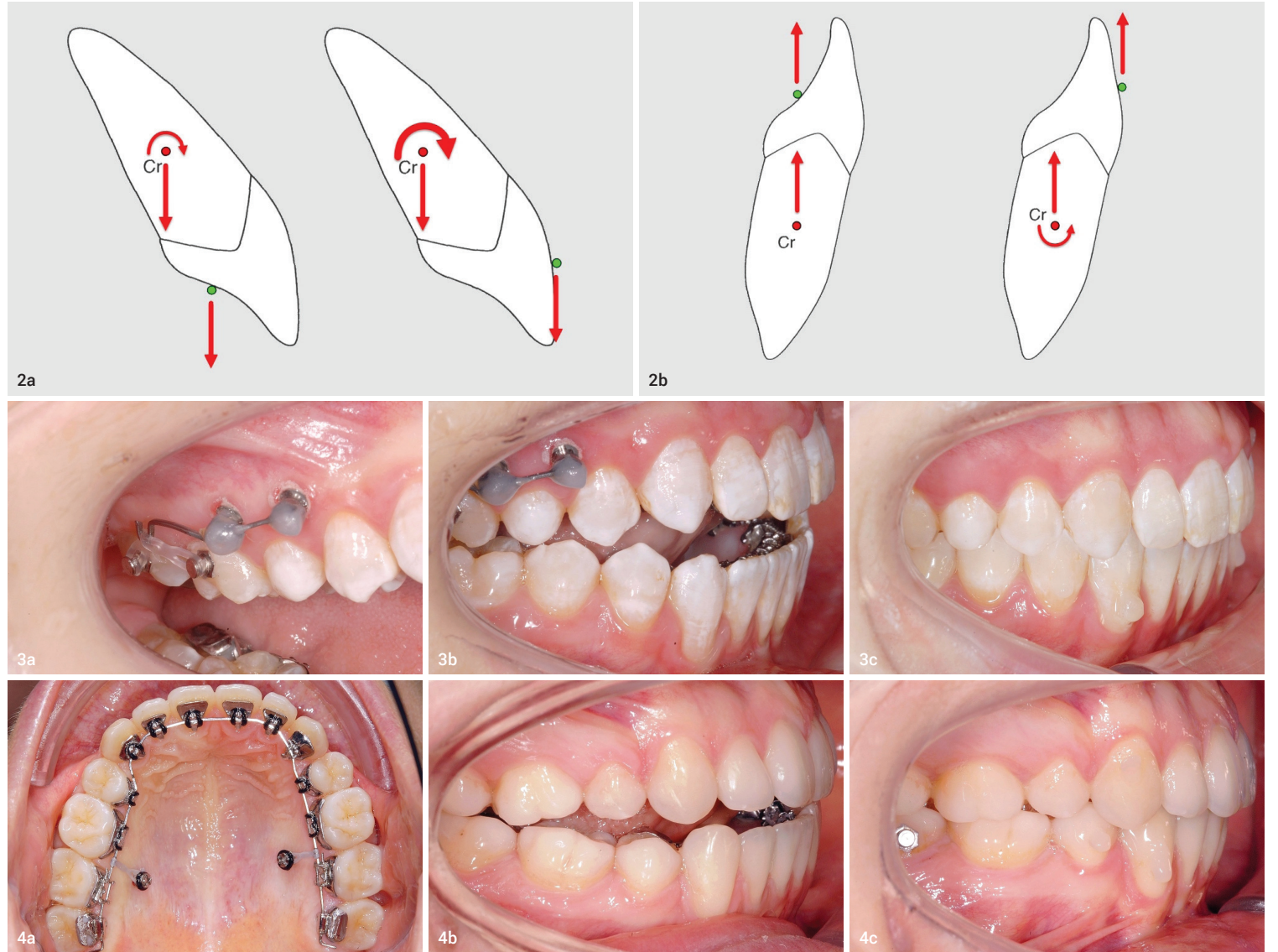


Behandlung des offenen Bisses mit Lingualtechnik

Abb. 2a und b: Bei der Extrusion mit lingualen Apparaturen entsteht ein erheblich kleineres Drehmoment sowohl im Oberkiefer (a) als auch im Unterkiefer (b).
Abb. 3a–c: Intrusionsmechanik mit zwei vestibulären Minischrauben, die anterior der zu intrudierenden Zähne interradikulär inseriert sind (a). Situation zu Beginn der Intrusion (b) und nach Ende der aktiven Behandlung in Retention (c). Die vestibulären Knöpfchen werden für sechs Monate belassen, damit der Patient intermaxilläre Elastiks tragen kann.
Abb. 4a–c: Simple Intrusionsmechanik mit palatinal inserierten interradikulären Minischrauben (a). Um eine Zahnbogenformveränderung im Sinne einer Kompression zu vermeiden, sollte der eingesetzte Stahlbogen eine Expansion von 2 cm im Bereich der ersten Molaren aufweisen. Situation zu Beginn der Intrusion (b) und gegen Ende der aktiven Behandlung mit den vestibulären Knöpfchen für intermaxilläre Gummizüge (c).



← Seite 1

Abb. 5a–p: Erwachsene Patientin mit offenem Biss und leichtem Gummy Smile. Es erfolgte eine posteriore Intrusion mit palatinal inserierten, interradikulären Minischrauben. Durch die Intrusion der Oberkiefermolaren konnte der offene Biss geschlossen werden (5a–k, vergleiche Abb. 4a–c). Das Video 1 zeigt die counter-clockwise-Rotation des Unterkiefers als Folge der Intrusion.

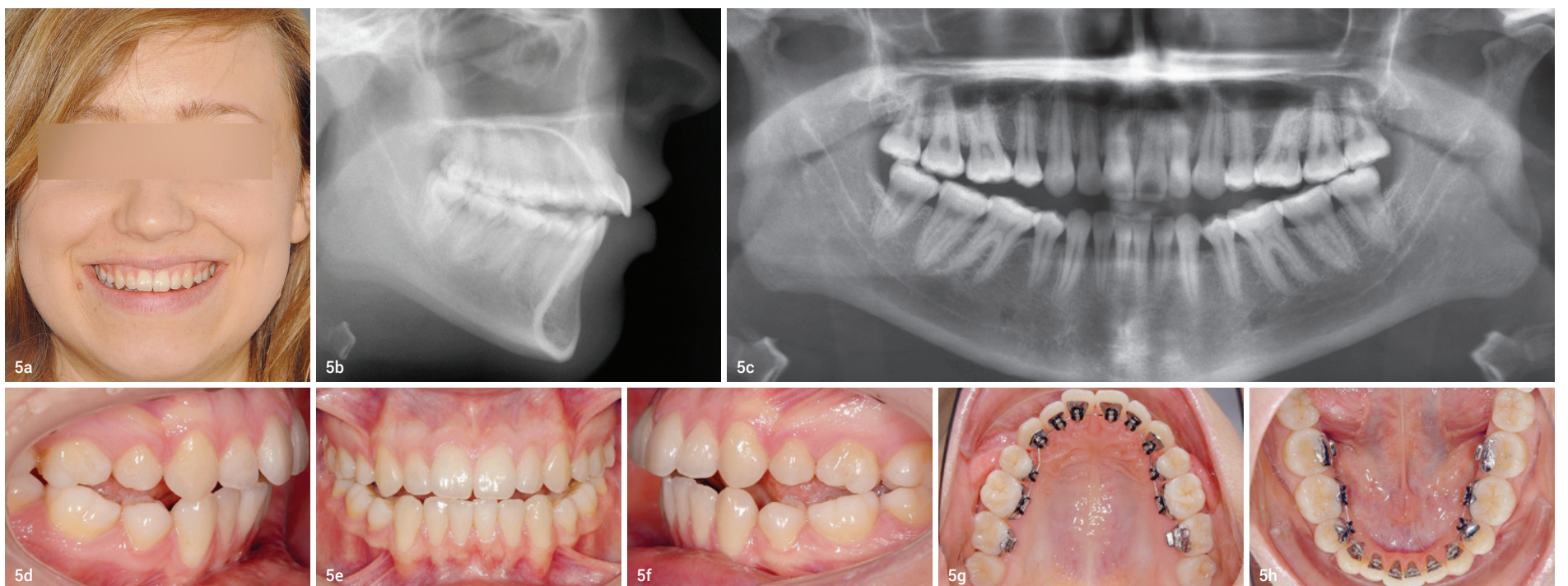Graf et al. in einer von der Deutschen Gesellschaft für Kieferorthopädie (DGKFO) initiierten Multi-center-Studie zur kieferorthopädischen Behandlungsqualität in Deutschland neben einer hohen Behandlungsqualität insgesamt auch die Leistungsfähigkeit von VILAs herausgearbeitet. Dabei lag am Behandlungsende bei 96 Prozent der mit lingualen Apparaturen behandelten Patienten ein „High Quality Result“ mit einem PAR-Score von < 5 vor. Derartig hochwertige Ergebnisse sollten insbesondere bei der Behandlung von Patienten mit offenem Biss das vorrangige Ziel sein.¹¹

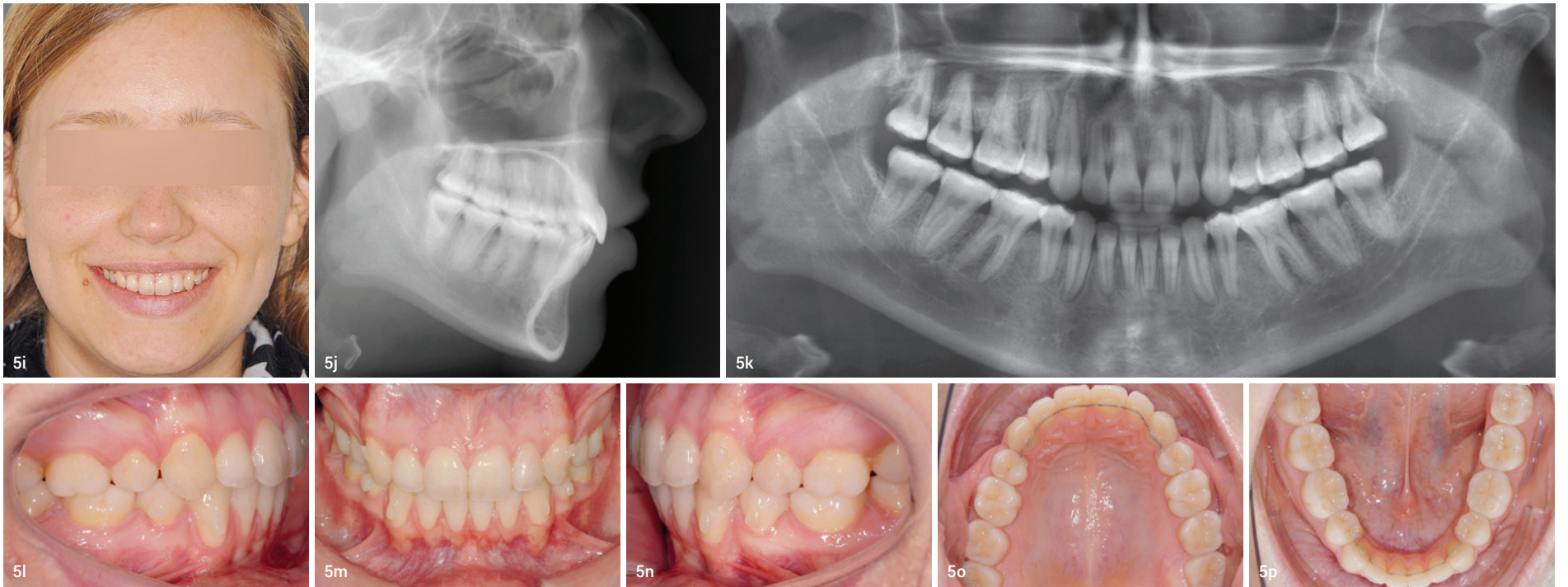Vorteile bei der Behandlung des offenen Bisses mit vollständig individuellen lingualen Apparaturen

Individuelle Bracketplatzierung und indirektes Klebeprotokoll

VILAs werden in einem relativ aufwendigen Laborprozess patientenspezifisch hergestellt. Ein wesentlicher Punkt dabei ist die Erstellung eines individuellen Set-ups. Hierauf werden anschließend die individuellen Lingualbrackets aus vorkonfektionierten Einzelteilen zusammengesetzt (individuelle Bracketbasis, individueller Bracket-

körper, individueller Bracketflügel). In Kombination mit den präzisen individuellen Bögen kann die geplante Zahnstellungskorrektur von gut ausgebildeten Kieferorthopäden im Munde des Patienten problemlos umgesetzt werden.⁶ Dabei ist eine exakte Bracketpositionierung in Kombination mit einem indirekten Klebeprotokoll extrem wichtig. Vestibuläre Apparaturen hingegen werden im Regelfall direkt geklebt. Wie die Abbildungen 1a und b zeigen, kann bereits eine um wenige Grad fehlerhafte Bracketpositionierung, beispielsweise an den ersten unteren Molaren, eine perfekte Interdigitation unmöglich machen.





„Eine Molarenintrusion bietet sich primär bei vertikalem Schädelaufbau und bei offenen Bissen mit weit posterioren Zahnkontakten an (Abb. 5a–p).“

Biomechanische Vorteile lingualer Apparaturen bei der Intrusion und Extrusion im Frontzahnbereich

Ebenso wie bei der Behandlung von Tiefbissfällen haben linguale Apparaturen bei einer geplanten Extrusion im Frontzahnbereich systemimmanente biomechanische Vorteile. Wie die Abbildungen 2a und b zeigen, ergibt sich bei einer geplanten

Extrusion aufgrund des in der Horizontale geringeren Abstands zwischen Bracketslot und Resistenzzentrum eines Frontzahns ein deutlich geringeres Drehmoment. Eine Extrusion im anterioren Bereich ist deshalb genau wie bei der Intrusion per se mit lingualen Apparaturen günstiger, da es, wenn überhaupt, nur zu geringen Kippungen der Zähne in labio-lingualer Richtung kommt.

Die Ausrichtung der rechteckigen Behandlungsbögen ist ribbonwise

Im Gegensatz zu vestibulären Apparaturen, bei denen der Bracketslot edgewise ausgerichtet ist, haben VILAs im Frontzahnbereich einen ribbonwise orientierten Slot. Aufgrund des in der Vertikale größeren Bogenquerschnitts ist die Leistungsfähigkeit von ribbonwise ausgerichteten

Abb. 5l–p: Es konnte eine gute Interdigitation erzielt werden, die es der Zunge unmöglich macht, sich beim Schlucken zwischen die Zahnreihen zu schieben (5l–n). Zur Retention wurden in beiden Kiefern festsitzende Retainer von 4-4 eingesetzt (5o und p). Nachts trägt die Patientin einen Enveloppe Linguale Nocturne (ELN) in Kombination mit triangulären vertikalen Elastiks im Bereich der Eckzähne.

ANZEIGE

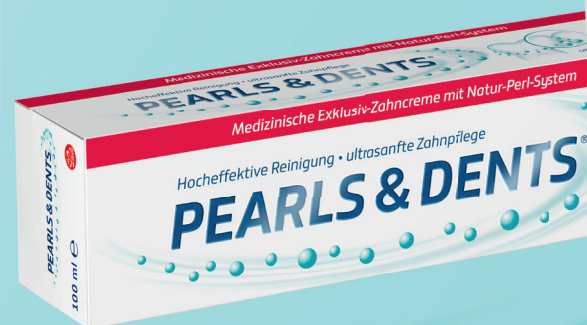Medizinische Exklusiv-Zahncreme mit Natur-Perl-System

NEU
OHNE
TITANDIOXID

Hocheffektiv und ultrasanft – die neue Pearls & Dents

Jetzt weiter optimiert:

- ohne Titandioxid: Natürlichkeit, die man sehen kann
- hocheffektive Reinigung: 86,6 % weniger Plaque¹
- ultrasanfte Zahnpflege: RDA 28²
- optimaler Kariesschutz mit Doppel-Fluorid-System 1.450 ppmF
- 100 % biologisch abbaubares Natur-Perl-System



Besonders geeignet

- für Spangenträger und bei erhöhter Belagsbildung (Kaffee, Tee, Nikotin, Rotwein)



Dr. Liebe Nachf. GmbH & Co. KG
D-70746 Leinfelden-Echterdingen
www.pearls-dents.de/zahnaerzt

Kostenlose Proben anfordern unter: bestellung@pearls-dents.de, Betreff: „KN“

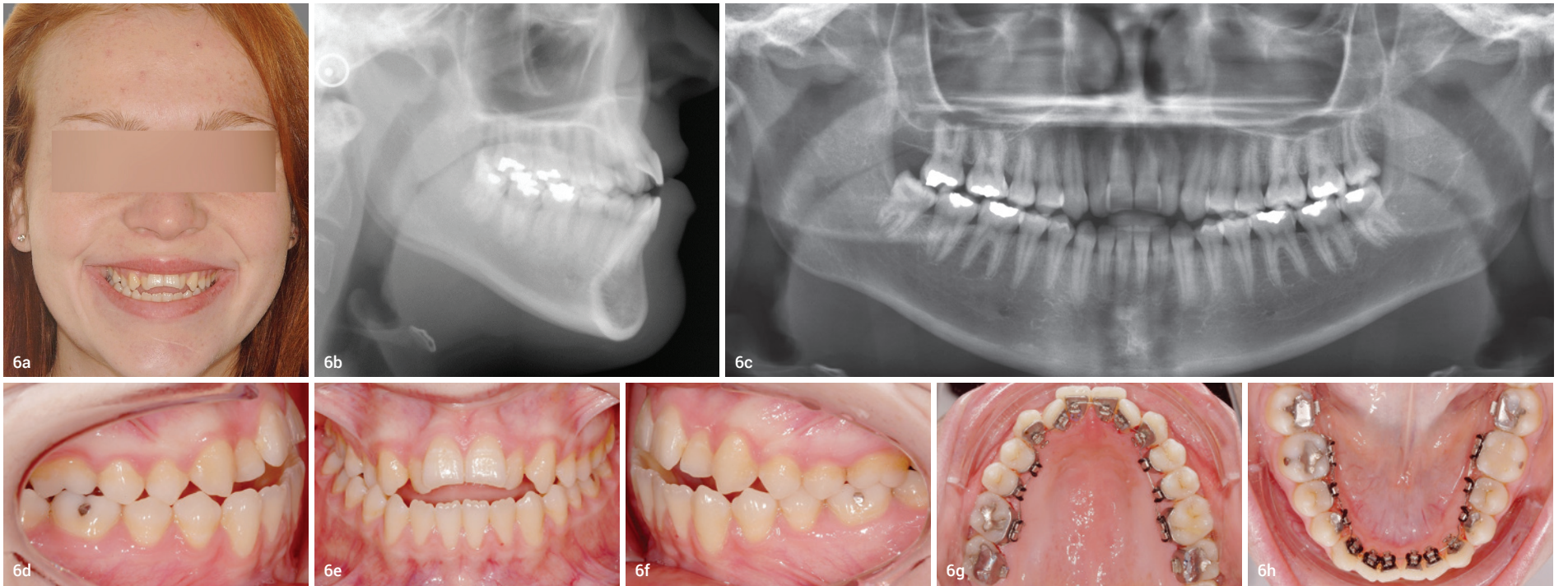
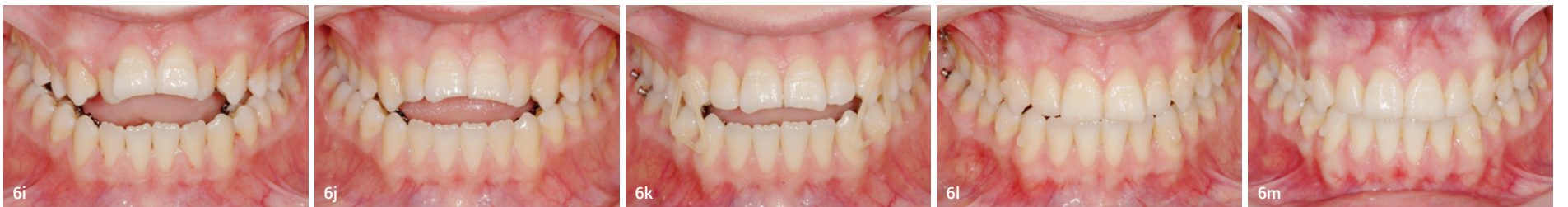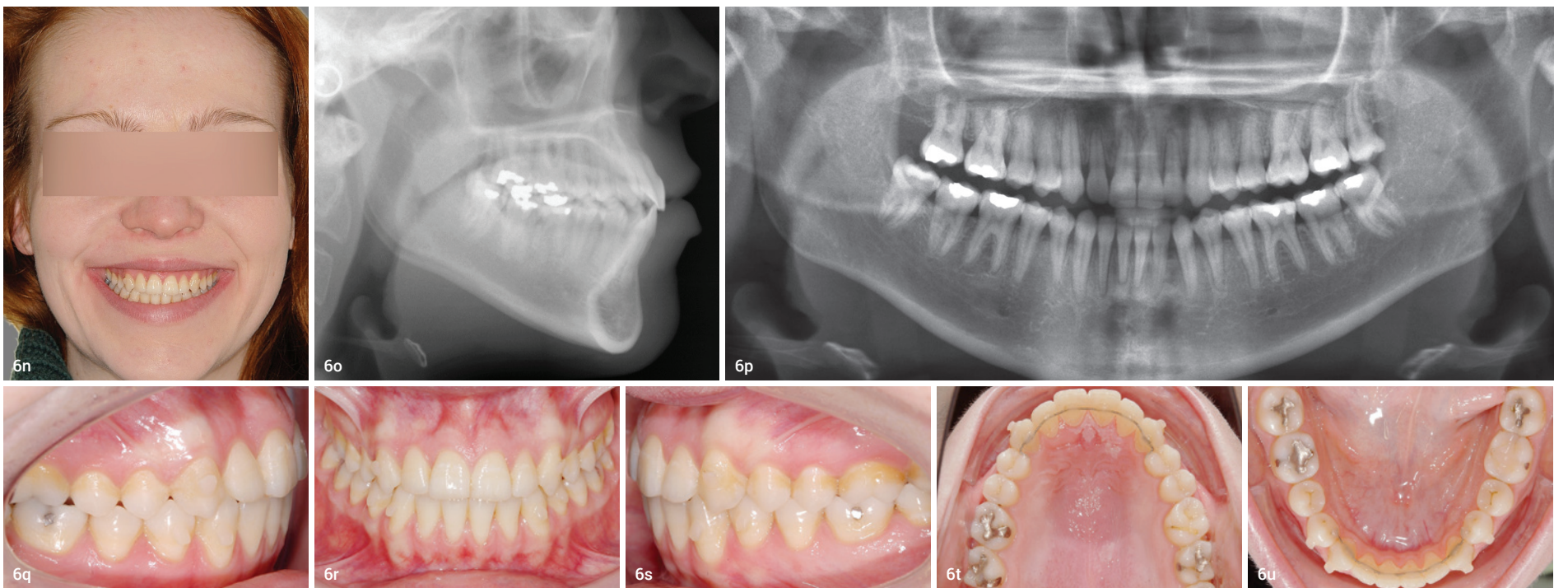


Abb. 6a–u: Patientin mit frontal offenem Biss durch Lutschkörperinlagerung. Die Verformung des oberen Zahnbogens wird in der Seitenansicht deutlich, zudem besteht eine transversale Problematik. Das vorrangige Behandlungsziel ist eine Extrusion der Oberkiefer-Frontzähne nach anterior und kaudal (a–h).



Um eine stärkere Bissöffnung nach dem indirekten Kleben durch die halben okklusalen Pads auf den zweiten Molaren zu vermeiden, sollten diese eingeschliffen werden (i). Im Zuge der transversalen Korrektur schließt sich der frontal offene Biss bereits (j und k). Mit dem Einsetzen des ribbonwise ausgerichteten Stahlbogens wird die individuelle Programmierung der VILA zunehmend in den Mund übertragen. Am Ende sollten die Bracketbasen der Oberkiefer-Frontzähne eingeschliffen werden, um einen harmonischen Zahn-zu-Zahn-Kontakt zu gewährleisten (l und m).



Am Behandlungsende konnte der frontal offene Biss komplett geschlossen werden (n–u). Auch die transversale Koordination im Seitenzahnbereich führte zu einer guten Verzahnung. Zur Retention wurden in beiden Kiefern festsitzende Retainer von 4-4 eingesetzt (t und u). Nachts trägt die Patientin einen Enveloppe Linguale Nocturne (ELN) in Kombination mit triangulären vertikalen Elastiks im Bereich der Eckzähne.

feststehenden Apparaturen bei Intrusions- und Extrusionsbewegungen den edgewise ausgeprägten Bracket-Systemen überlegen.

Fraglicher Spikes-Effekt linguale Apparaturen

Der häufig genannte Vorteil des Spikes-Effekts linguale Apparaturen ist schlichtweg Unsinn! Seit jeher sind linguale Apparaturen, die bei Patienten und Behandlern beliebt waren, immer maximal abgerundet gewesen. Ein möglicher Spikes-Effekt sollte ja gerade immer vermieden werden. So hatten sich bei adäquater klinischer Vorgehensweise seitens der Behandler selbst beim Einsatz herkömmlicher, weitaus dickerer Lingualsysteme die Patienten doch nach kurzer Zeit an die Apparatur gewöhnt. Ein möglicher

Spikes-Effekt bestand dann sicher nicht mehr. VILAs sind im Vergleich zu herkömmlichen linguale Apparaturen deutlich flacher im Profil und deshalb noch angenehmer während der kurzen Eingewöhnungsphase.¹²

Behandlungsplanung beim offenen Biss

Liegt ein offener Biss in Kombination mit größeren skelettalen Abweichungen in der Vertikale oder Sagittale vor, sollte primär über eine Behandlung in einem kieferorthopädisch-kieferchirurgischen Gesamtkonzept nachgedacht werden. Besteht die Möglichkeit zur sinnvollen dentoalveolären Kompensation, stellt sich sogleich die Frage nach der

individuellen Behandlungsstrategie. Hierzu bedarf es einer umfassenden Diagnostik, die aufgrund der Gesamtkomplexität dieses Fehlbildungsmusters von einem Fachzahnarzt für Kieferorthopädie durchgeführt werden sollte. Therapeutisch sind im Wesentlichen zwei mögliche Strategien beim frontal offenen Biss zielführend: Zum einen die Extrusion von Frontzähnen und zum anderen die Intrusion von Seitenzähnen mit gleichzeitiger counter-clockwise Rotation des Unterkiefers.

Konzepte bei neutraler Bisslage

Intrusion von Oberkiefermolaren mit interradikulären Minischrauben

In dem hier vorgestellten Konzept wird die Intrusion primär im Oberkiefer mithilfe einer skeletta-

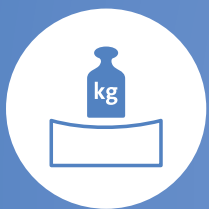Zendura[®]

Clear Aligner & Retainer Material

Jetzt bei Straumann!




Starke **Rissbeständigkeit** durch spezielle Materialrezeptur mit hoher Widerstandsfähigkeit




Hoher **Belastungswiderstand**, um Verformungen in jeder Behandlungsphase zu widerstehen

Zendura FLX: das fortschrittliche Multilayer-Material



Geringere Initialkraft für mehr Trage- und Patientenkomfort



Stärkere und konstante kieferorthopädische **Kraftübertragung**



Zendura[®]

- 125mm x .76mm Circle (SKU# 9156) for Ministar/Biostar/Drufomat
 - 120mm x .76mm Circle (SKU# 9163) for Erkoform/Drufomat
 - 125mm x .76mm Square (SKU# 9164) for Drufomat & other vacuum thermoformers
- * Sheet dimension SKU# is embossed on sealed edge of each sheet's foil bag.
- 20 sheets single packaged in moisture barrier foil pouch
 - Keep in dry / cool place
 - **Important:** Begin use within 15 minutes

Jetzt bestellen auf
straumanngroup.de/zendura

straumanngroup

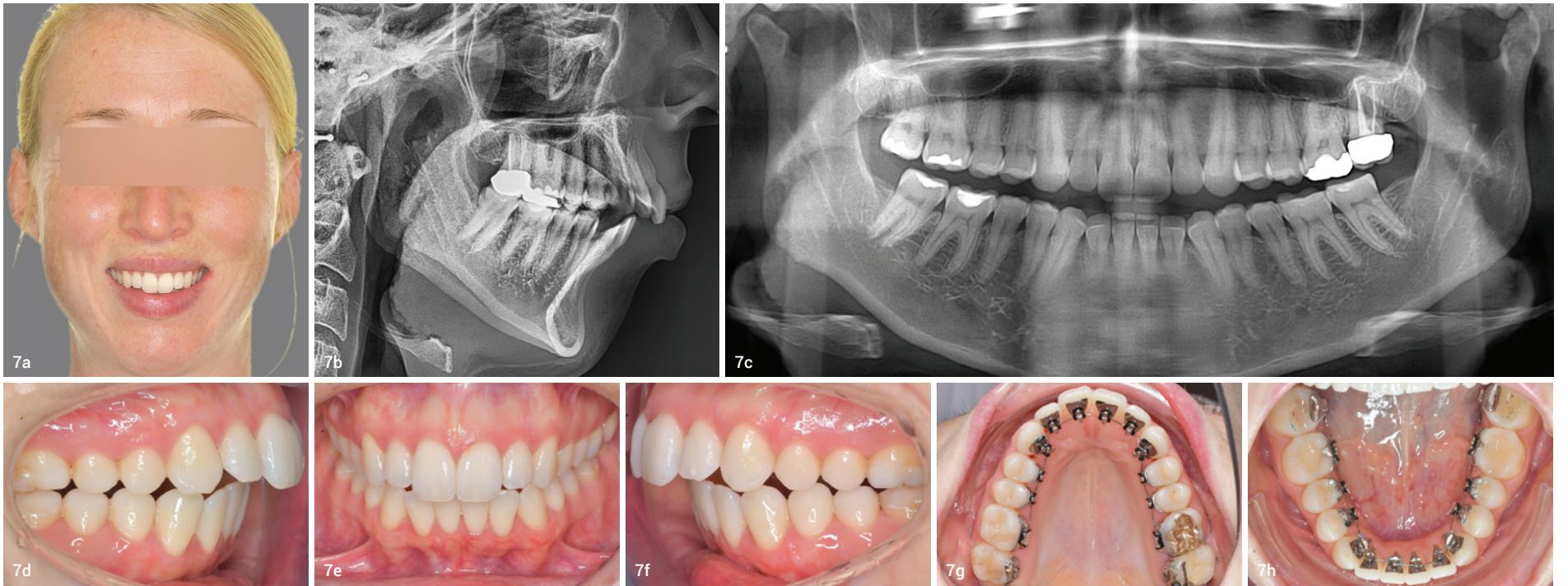
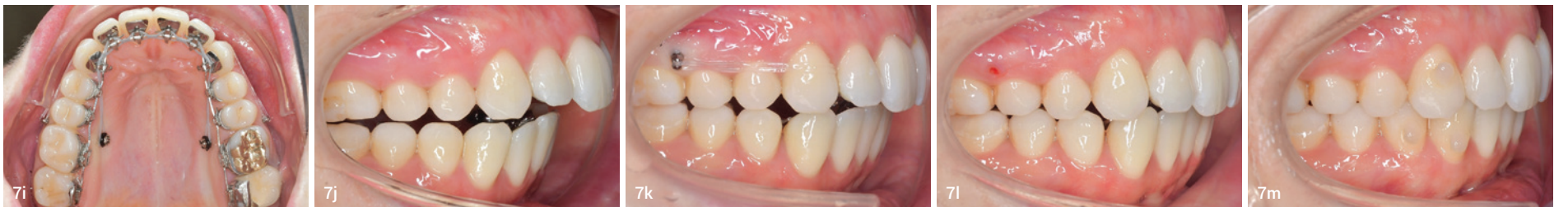
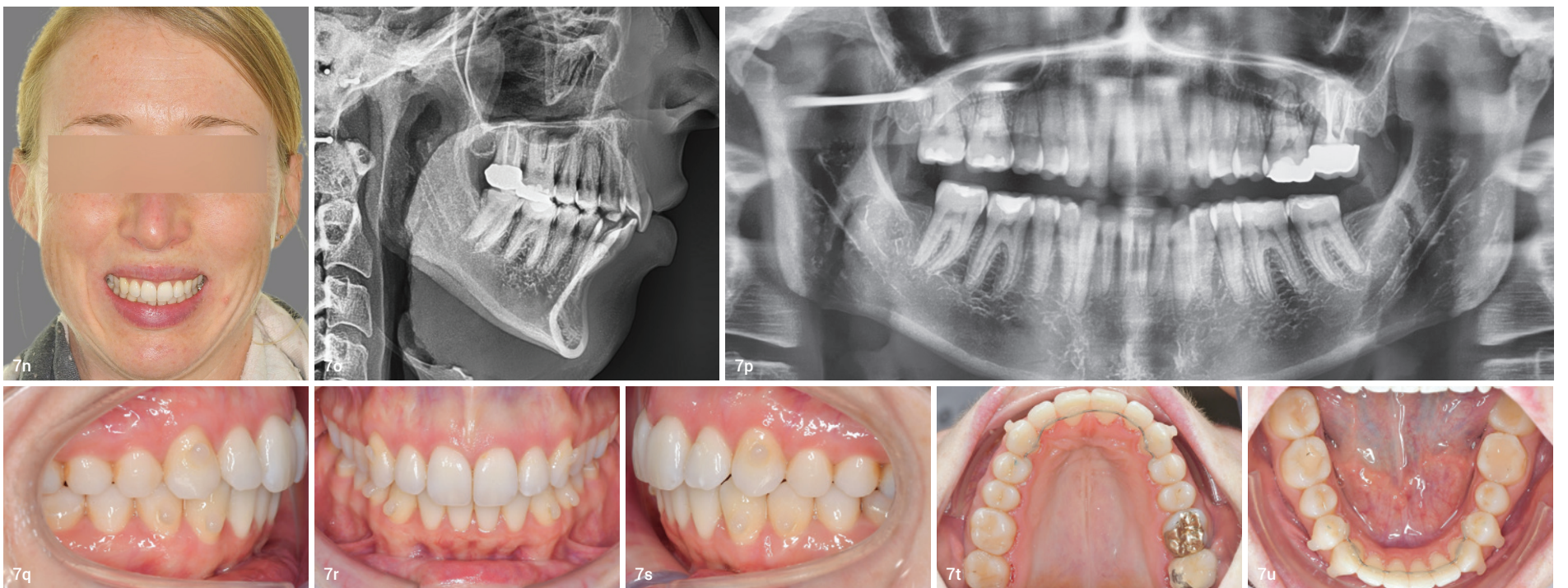
Abb. 7a–u: Erwachsene Patientin mit ausgeprägter Distalbilslage und frontal offenem Biss bei unterliegendem vertikalem Schädelaufbau. Eine wünschenswerte chirurgische Lagekorrektur kam für die Patientin nicht infrage. Nach dem indirekten Kleben wurden die okklusalen Pads in beiden Kiefern eingeschliffen, um eine weitere Bissöffnung zu vermeiden (a–h).



Bei der En-masse-Distalisation im Oberkiefer mit interradikulären Minischrauben kommt es immer auch zu einer Intrusion im Molarenbereich (i). Mit zunehmender Distalisation schließt sich somit auch der frontal offene Biss, unterstützt durch die counter-clockwise Rotation des Unterkiefers (j–m, Video 3). Im Video 4 ist die ausgeprägte körperliche Distalisation bei gleichzeitiger Intrusion im Bereich der Oberkiefermolaren zu erkennen.



Die Abbildungen 7n–u zeigen das Behandlungsergebnis. Die Vorgaben aus der individuellen Behandlungsplanung konnten allesamt umgesetzt werden. Zur Retention wurden in beiden Kiefern festsitzende Retainer von 4-4 eingesetzt (t und u). Nachts trägt die Patientin einen Nachtaktivator in Kombination mit triangulären vertikalen Elastiks im Bereich der Eckzähne.

len Verankerung durchgeführt. Die Abbildungen 3a–c und 4a–c zeigen mögliche vestibuläre und palatinale Intrusionsmechaniken. Da in jedem Fall die Intrusionskraft nicht senkrecht durch das Resistenzentrum der Seitenzähne geht, kommt es immer auch zu leichten Zahnkippen. Bei beidseits palatinaler Mechanik verschmälert sich dabei der Zahnbogen, bei vestibulären Mechaniken wird der Zahnbogen durch die leichten Kippungen nach vestibulär breiter. Je nach Ausgangsbefund kann somit durch die Wahl der Lage der Intrusionsmechanik (palatinal oder vestibulär) eine Zahnfehlstellungskorrektur in der Transversale begünstigt werden. Die einfacher einzusetzende Mechanik ist sicherlich die interradikuläre Schraubenverankerung am Gaumen

„Die En-masse-Distalisation im Oberkiefer mit interradikulären Minischrauben ist eine effiziente Methode zur dento-alveolären Klasse II-Korrektur.“

(Abb. 4a). Aufgrund der zu erwartenden Kompression des Zahnbogens sollten hier im Regelfall Expansionsbögen (0.016" x 0.024" SS) mit einer Aktivierung von 2 cm im Bereich der ersten Molaren eingesetzt werden. Bei der Intrusion mit vestibulär eingesetzten Minischrauben sollten diese möglichst ortsfrem der zu intrudieren-

den Zähne eingesetzt werden, da erfahrungsgemäß der interradikulär zur Verfügung stehende Platz für eine Intrusion an der Minischraube vorbei nicht ausreicht. Eine effiziente Mechanik mit einem direkt an den beiden Schrauben befestigten Schwenkarm ist in Abbildung 3a zu sehen. Der Schwenkarm liegt passiv kranial der Molaren und wird über kurze Gummiketten aktiviert. Die resultierende Kraft entspricht einer Intrusion mit einer leichten Kippung nach bukkal, was insbesondere bei einem zu schmalen Oberkiefer günstig sein kann. Eine Molarenintrusion bietet sich primär bei vertikalem Schädelaufbau und bei offenen Bissen mit weit posterioren Zahnkontakten an (Abb. 5a–p). In jedem Fall muss auch die Position der Zähne in Relation zu den Lippen,

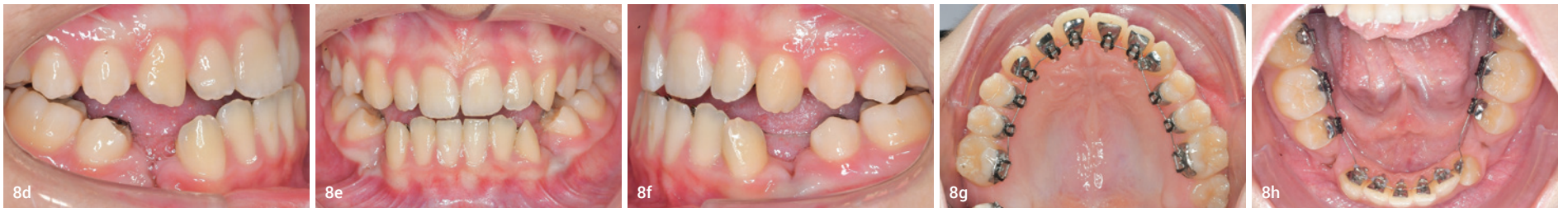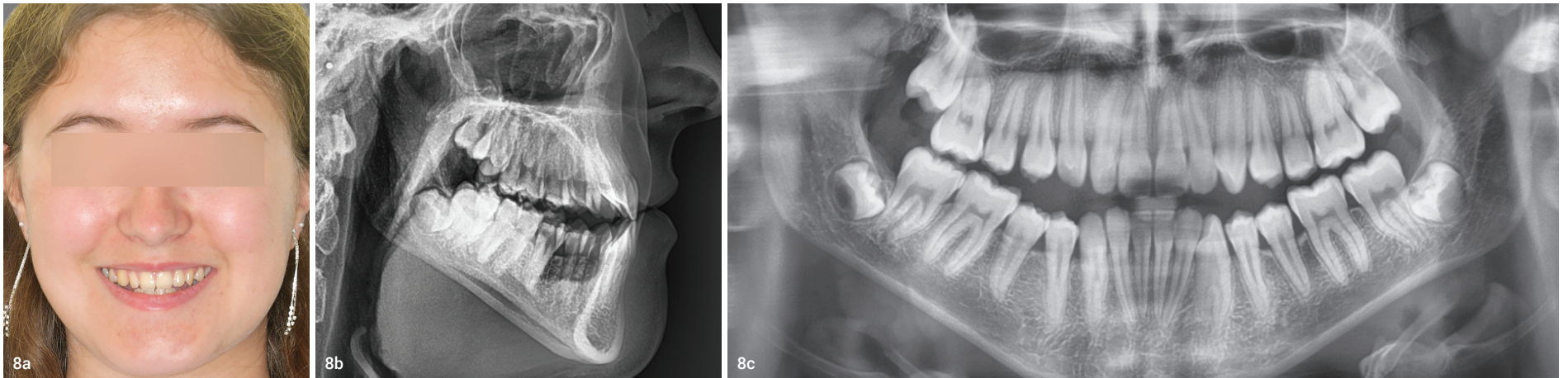
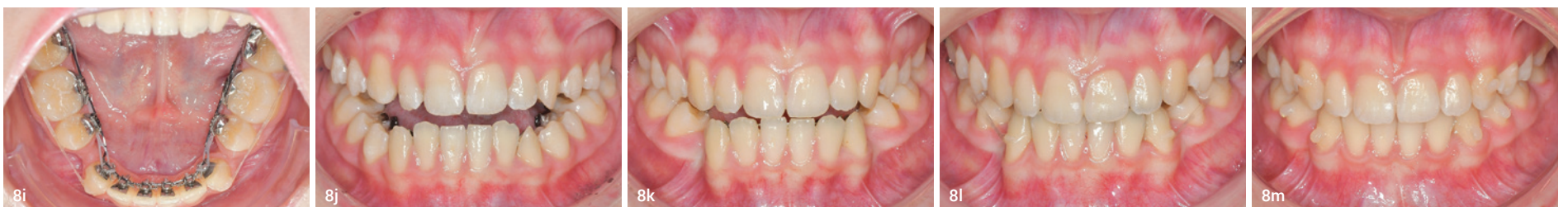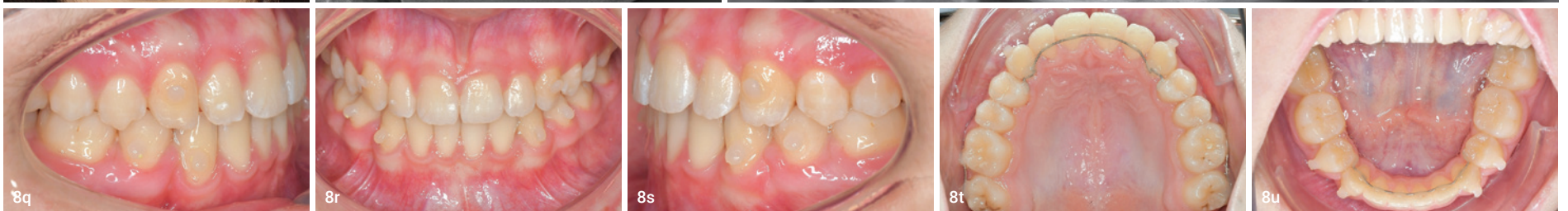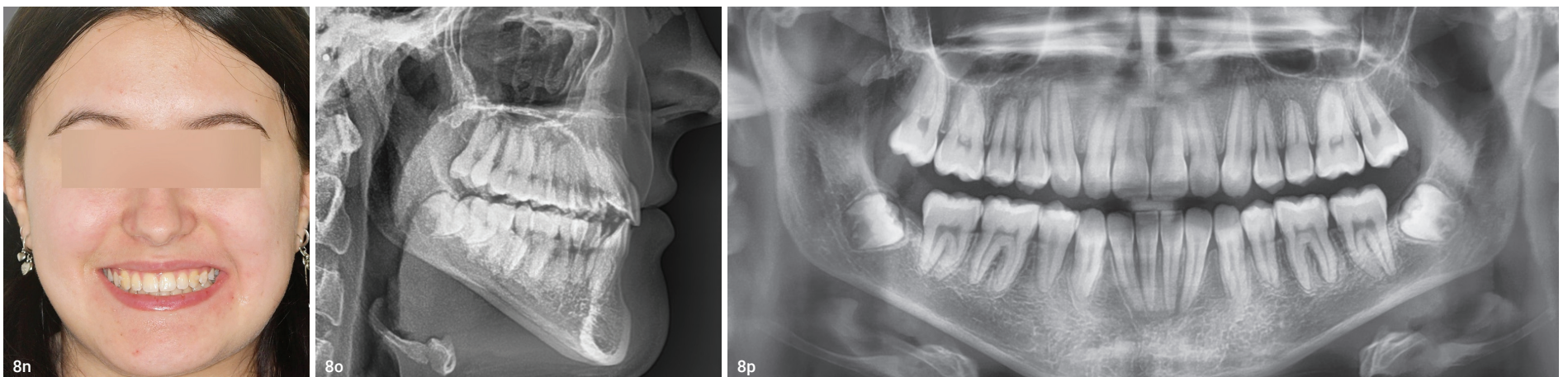


Abb. 8a–u: Erwachsene Patientin mit offenem Biss, mesialer Bisslage von einer halben Prämolarenbreite beidseits und seitlichem Kopfbiss. Um die individuell geplante Bracketposition zuverlässig in den Mund zu übertragen, werden VILAs immer mit einem indirekten Klebprotokoll eingesetzt. Ist eine Zahnextraktion geplant, wird diese nach der indirekten Klebung durchgeführt (d–h).



Zum Lückenschluss im Unterkiefer wird vornehmlich eine Doppelkabelmechanik eingesetzt (i). Diese kann, wenn nötig, mit intermaxillären Gummizügen kombiniert werden. Bei der vorliegenden Bisslage von ½ PB mesial kommen dabei im Regelfall Klasse II-Gummis zum Einsatz, was sich nicht nur positiv auf den Bisschluss, sondern wie im vorliegenden Fall auch auf das Display auswirkt. Die transversale, die sagittale und die vertikale Koordinierung erfolgten zeitgleich mit dem Lückenschluss am 0.016" x 0.024" Stahlbogen mit Extratorque (j–m). Das Video 5 verdeutlicht die Torquekontrolle im Bereich der Unterkieferfront.



Am Behandlungsende konnte die individuelle Planung vollständig umgesetzt werden. Das Display beim Lachen hat sich eher verbessert, und der initial zu große Interinzisalwinkel konnte durch die exzellente Torquekontrolle im Bereich der Unterkieferfront normwertig eingestellt werden (n–s und Video 5). Zur Retention wurden in beiden Kiefern festsitzende Retainer eingesetzt (t und u). Nachts trägt die Patientin einen Enveloppe Linguale Nocturne (ELN) in Kombination mit triangulären vertikalen Elastiks im Bereich der Eckzähne.

das sogenannte Display beachtet werden. Zeigt der Patient mit einem offenen Biss beim Lachen schon relativ viel Zahnfleisch im Bereich der Oberkieferfront, macht eine posteriore Intrusion sicherlich mehr Sinn als eine anteriore Extrusion. Das Video 1 zeigt die deutliche Intrusion im Bereich der Oberkiefermolaren, die durch den Einsatz der beschriebenen, doch eher simplen Mechanik erzielt werden konnte.



Video 1

Schließen des offenen Bisses durch Nivellierung der Zahnbögen

Liegt eine deutliche Verkürzung eines dentoalveolären Segments vor, ist die Nivellierung des Zahnbogens die Methode der Wahl. Ribbonwise ausgerichtete Stahlbögen sind in diesen Fällen besonders wirkungsvoll. Dabei wird die Umsetzung der individuellen Set-up-Planung durch vertikale Elastiks unterstützt. VILAs haben zur Verbesserung der Verbundfestigkeit im Bereich der Oberkieferfront relativ ausgedehnte Bracketbasen. Diese müssen besonders bei initial offenen Bissen in der zweiten Behandlungshälfte konsequent eingeschliffen werden, um einen uneingeschränkten Zahn-zu-Zahn-Kontakt zu erzielen (Abb. 6a–u). Das Video 2 zeigt die Extrusion im Bereich der Oberkieferfront, was zu einer

deutlichen Harmonisierung des Profils führte. Als Folge der richtigen Therapieentscheidung ist auch das Lachen der Patientin attraktiver geworden.

Video 2



Konzepte bei distaler Bisslage

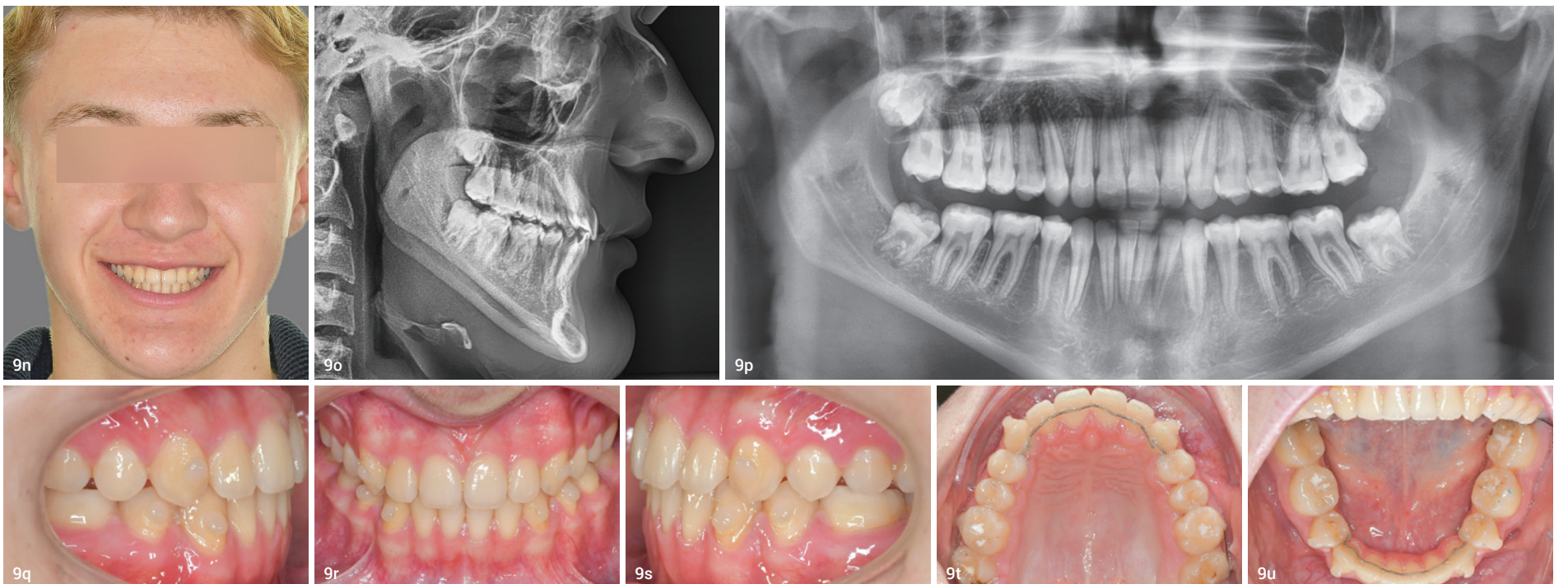
Schließen des frontal offenen Bisses mithilfe eines Nebeneffekts bei der En-masse-Distalisation im OK
Die En-masse-Distalisation im Oberkiefer mit interradikulären Minischrauben ist eine effi-

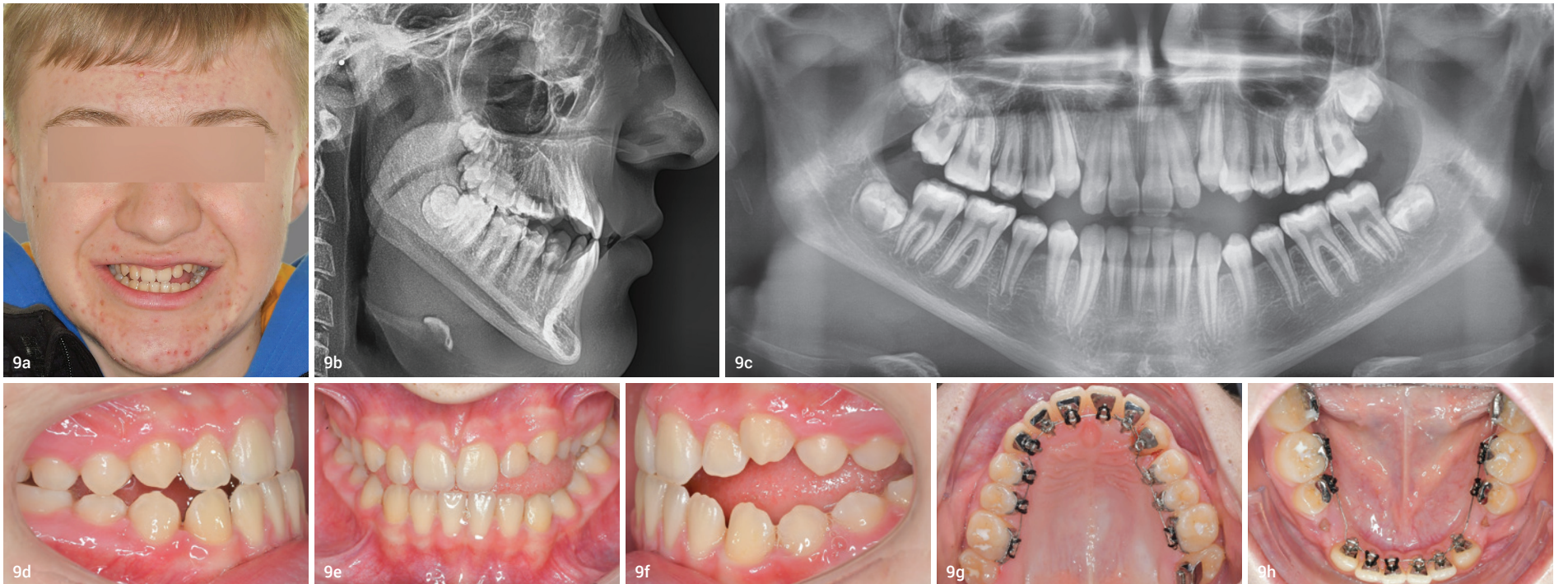
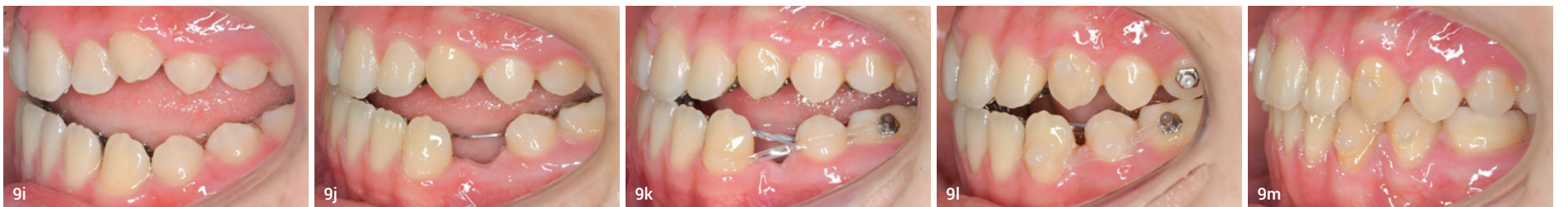
Abb. 9a–u: Jugendlicher Patient mit offenem Biss und unterliegender vertikaler, transversaler und sagittaler Problematik (a–f). Nach dem Einkleben der lingualen Apparatur ergab sich eine ausgeprägte zusätzliche Bissöffnung aufgrund eines Vorkontaktes an 17. Nach dem Entfernen dieses Brackets und dem Einschleifen der okklusalen Pads konnte eine weitere Bissöffnung weitestgehend verhindert werden (vergleiche f und i).



In den Abbildungen f–m wird die ausgezeichnete Torquekontrolle im Bereich der Unterkieferfront bei der Retraktion deutlich. Eine derartige Angulationskontrolle der Eckzähne gelingt im vertikalen Slot nur mit einer perfekt adaptierten und stramm angezogenen Drahtligatur.



Am Behandlungsende konnte die individuelle Planung vollständig umgesetzt werden. Das Display beim Lachen hat sich verbessert und der initial zu große Interinzisalwinkel konnte durch eine exzellente Torquekontrolle im Bereich der Unterkieferfront normwertig eingestellt werden (n–s). Es haben ausgeprägte Umbauvorgänge im Bereich der Symphyse stattgefunden (vergleiche Abb. b und o sowie Video 6). Zur Retention wurden in beiden Kiefern festsitzende Retainer eingesetzt (t und u). Nachts trägt der Patient einen Enveloppe Linguale Nocturne (ELN) in Kombination mit triangulären vertikalen Elastiks im Bereich der Eckzähne.

ziente Methode zur dentoalveolären Klasse II-Korrektur. Hierbei kommt es immer zu einer Intrusion im posterioren Oberkiefer als Nebeneffekt der Torquekontrolle der Frontzähne während der Retraktion. Der Einsatz von Bögen mit Extratorque ist in diesen Fällen besonders wichtig. In Kombination mit einem frontal offenen Biss führt dies dann zu einer günstigen counterclockwise Rotation des Unterkiefers und wie im vorliegenden Fall auch zu einer Harmonisierung

des Profils (Abb. 7a–u). In den Videos 3 und 4 wird dieser Effekt besonders deutlich.



Konzepte bei mesialer Bisslage

Schließen des frontal offenen Bisses durch Prämolarenextraktionen im UK

Bei Vorliegen einer moderaten Klasse III-Verzahnung in Kombination mit einem offenen Biss kann auch eine unimaxilläre Extraktion von Prämolaren im Unterkiefer ein zielführendes Konzept sein. Ein derartiges Vorgehen gilt im Allgemeinen heutzutage in der kieferorthopädischen Mechanotherapie als nicht so „chic“, da es beim Einsatz vestibulärer festsitzender Apparaturen aufgrund des enormen Torquespiels häufig zu ausgeprägten Lingualkippen im Bereich der Unterkieferfrontzähne kommt. Mit VILAs ist das Torquespiel beim Einsatz nominell slotfüllender Bögen gleich null, was eine hervorragende

„Die Extraktionen nur im Unterkiefer wirken sich auch positiv auf die fast immer auch gleichzeitig vorliegende transversale Problematik mit einem zu breiten Unterkiefer aus.“

Kontrolle der Inklination im Frontzahnbereich erlaubt. Zusätzlich besteht auch hier die Möglichkeit, beim Einsatz leicht untermaßiger Behandlungsbögen (z. B. 0.016" x 0.024" SS) das Torquespiel durch einen präzisen Extratorque zu neutralisieren (Videos 5 und 6).

Video 5



Video 6



Die Extraktionen nur im Unterkiefer wirken sich auch positiv auf die fast immer auch gleichzeitig vorliegende transversale Problematik mit einem zu breiten Unterkiefer aus.

Patienten mit leicht mesialer Bisslage und offenem Biss zeigen fast ausnahmslos beim Lachen sehr wenig von den Oberkiefer-Frontzähnen. Je nach Ausprägung der Klasse III besteht hier die Möglichkeit, durch eine Extraktionsentscheidung nur im Unterkiefer das eingangs beschriebene Display der Frontzähne beim Lachen zu verbessern. Dieser Effekt ergibt sich in der Phase des Lückenschlusses im Unterkiefer mithilfe von Klasse II-Gummizügen. Diese sorgen nicht nur für einen Restlückenschluss von der richtigen Seite, sondern extrudieren gleichzeitig die Oberkiefer-Frontzähne, was sowohl für das Schließen des frontal offenen Bisses als auch für die Verbesserung des Displays vorteilhaft ist (Abb. 7 und 8).

Adaptiertes Retentionsprotokoll

Das vorrangige Ziel in der Retentionsphase ist es, die Zunge aus der nun möglichst perfekten Okklusion herauszuhalten. Dies gelingt besser mit einer unterstützenden myofunktionellen Therapie. Zudem hat sich in der frühen Retentionsphase eine Kombination aus drei unterschiedlichen Ansätzen als günstig erwiesen:

- Maximale Stabilisierung des erreichten Ergebnisses mittels festsitzender Retention in beiden Kiefern bis zum ersten Prämolaren
- Aktives Neutralisieren eines möglichen vertikalen Rezidivs mit vertikalen Elastiks im Eckzahnbereich nachts und über einen Zeitraum von sechs Monaten
- Abschirmung der Zunge in der Nacht mittels Enveloppe Linguale Nocturne (ELN)¹³

Bei guter Mitarbeit kann das erreichte Ergebnis in jedem Fall stabil gehalten werden. Die Zunge hat nun Gelegenheit, sich an die neue Situation zu gewöhnen, und stellt sich im günstigsten Fall funktionell um. Nach einer Umgewöhnungszeit von sechs Monaten kann man bei ansonsten stabilen Verhältnissen über ein Absetzen der intermaxillären vertikalen Elastiks nachdenken. Der ELN sollte in jedem Fall langfristig nachts weitergetragen werden.

Zusammenfassung

Mit vollständig individuellen lingualen Apparaturen ist die Korrektur verschiedener Formen des offenen Bisses zuverlässig möglich. Insbesondere die überlegene Torquekontrolle in Kombination mit Extratorque-, Expansions- und Kompressionsbögen eröffnet weitergehende Möglichkeiten, für eine dentoalveoläre Kompensation. Eine nachhaltige Umstellung der gestörten Zungenfunktion beim offenen Biss kann durch ein adaptiertes Retentionsprotokoll positiv beeinflusst werden.



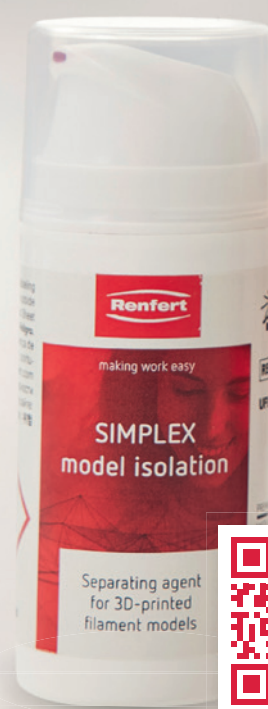Prof. Dr. Dr. h.c. Dirk Wiechmann
info@kfo-badessen.de
www.kfo-badessen.de



KFO-Modelle drucken – einfach und effizient

SIMPLEX, das erste 3D-Filament-Druckersystem:


Perfekt aufeinander abgestimmte
Komponenten für die Modellherstellung.



NEU!

Das Trennmittel
für 3D-gedruckte
Modelle

Scannen für
mehr Infos



3D Druck mit

SIMPLEX

plug
and
print

