

Konservative Therapie bei fortgeschrittener Parodontitis mit ungünstiger Ausgangsprognose wichtiger Zähne

# Klinische Entwicklung über 25 Jahre

Ein Beitrag von Eduardo Anitua, D.D.S., M.D., Ph.D.

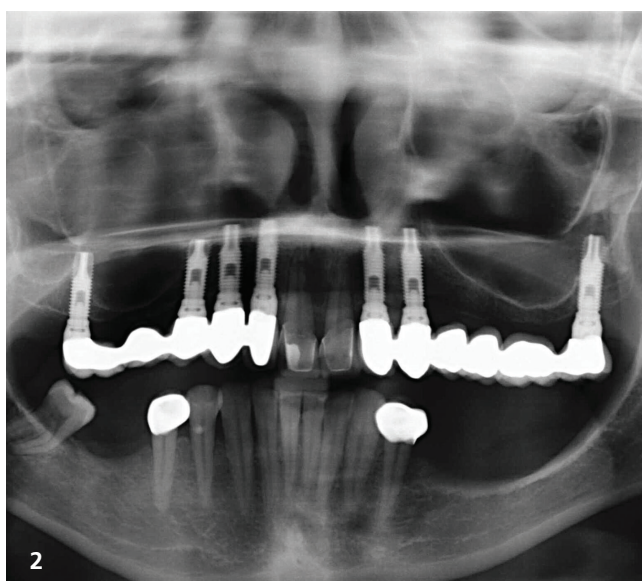
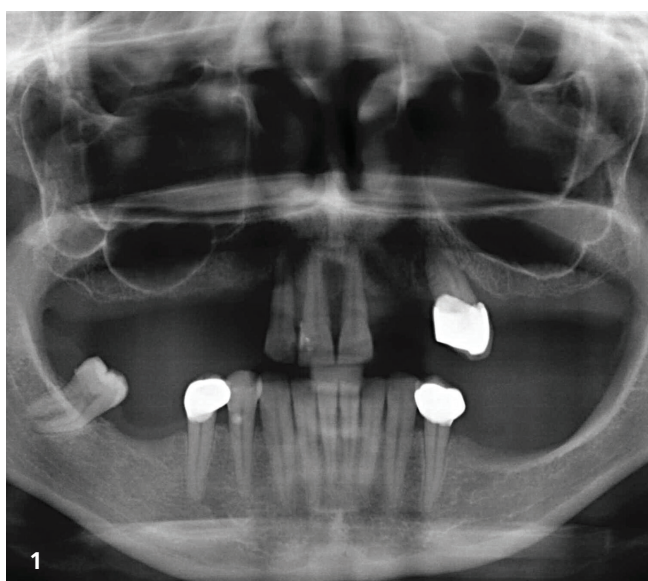
## Einleitung

Die implantologische Rehabilitation von Patienten mit Parodontopathien ist ein Thema, seit es Implantate gibt.<sup>1,2</sup> Patienten mit parodontal vorgeschädigtem Gebiss sind diejenigen, bei denen bei Weitem am häufigsten fehlende Zähne ersetzt werden müssen. Die Versorgung dieser Patienten mit Implantaten wurde zunächst gescheut, da befürchtet wurde, dass die bestehende Infektionspathologie den Implantaterfolg beeinträchtigen könnte.<sup>1-5</sup> Daher wurden diese Patienten lange Zeit nur mit herausnehmbarem Zahnersatz oder mit festsitzendem Zahnersatz auf natürlichen Zähnen versorgt.<sup>6,7</sup>

Studien zur Entwicklung der periimplantären und parodontalen Pathologie haben jedoch gezeigt, dass sowohl bei der Parodontitis als auch bei der Periimplantitis die jeweilige biologische Nische eine wichtige Rolle spielt, jedoch Unterschiede in der Zusammensetzung der Bakterienflora bestehen. Die gesunde peri-

implantäre Mikroflora besteht hauptsächlich aus grampositiven Kokken und nicht motilen Bazillen, mit nur wenigen gramnegativen anaeroben Spezies – genau wie die Mikroflora um gesunde Zähne. Bei einer periimplantären Mukositis finden sich vermehrt Kokken, motile Bazillen und Spirochäten, ähnlich wie bei einer Gingivitis. Bei einer Periimplantitis finden sich vermehrt gramnegative, motile und anaerobe Spezies (*Porphyromonas gingivalis*, *Tannerella forsythia* und *Treponema denticola*), ähnlich wie bei einer Parodontitis.

Im Umfeld einer Periimplantitis wurden jedoch auch Mikroorganismen identifiziert, die normalerweise nicht bei einer Parodontitis vorkommen, wie *Staphylococcus aureus*, *Staphylococcus epidermidis* und *Candida spp.*<sup>7,8</sup> Es besteht also eine Diskrepanz zwischen den beiden Pathologien in Bezug auf die verursachenden Mikroorganismen. Darüber hinaus wurde festgestellt, dass die Entzündungsreaktion bei beiden Erkrankungen unterschiedlich ist: Fortgeschrittene Periimplantitisläsionen weisen ein ent-

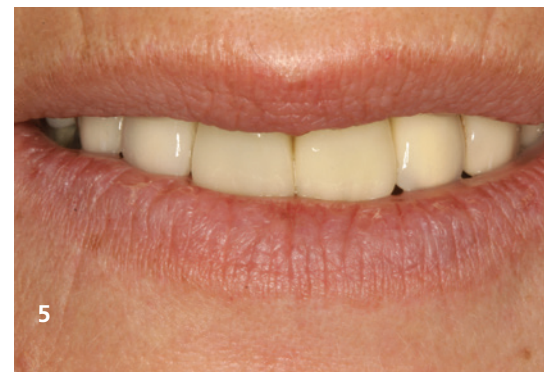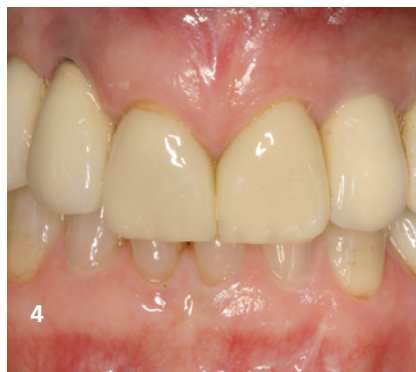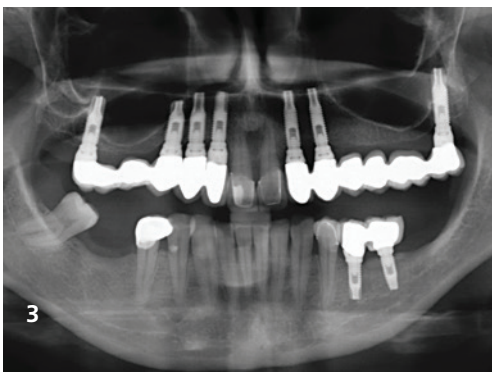


**Abb. 1:** Das Ausgangsröntgenbild aus dem Jahr 1998 zeigt die mit Implantaten zu versorgenden zahnlosen Bereiche und den Knochenverlust an den Zähnen im Oberkiefer sowie die seitliche Fokussierung des Prämolaren 24. – **Abb. 2:** Das Röntgenbild ein Jahr nach der Behandlung zeigt die implantatgetragene Rehabilitation und den behandlungsbedingt guten parodontalen Zustand von Zahn 11 und 21. Zu diesem Zeitpunkt wollte die Patientin noch auf eine Versorgung des Unterkiefers verzichten.

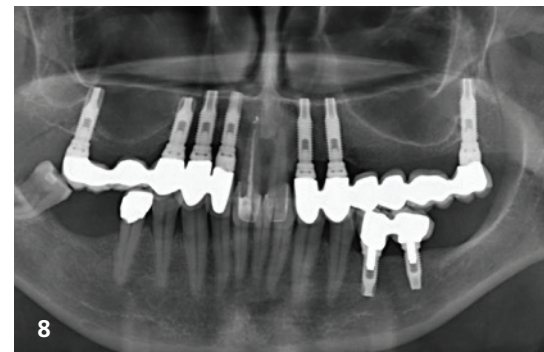
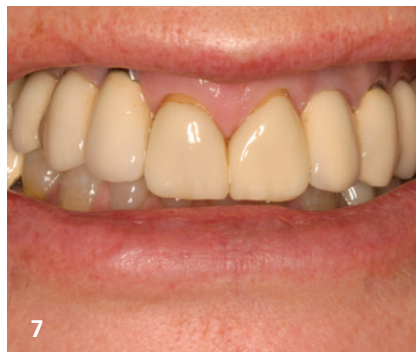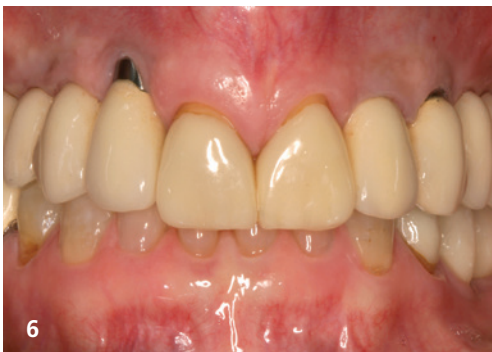zündliches Infiltrat auf, das reich an T- und B-Zellen sowie Neutrophilen und Makrophagen ist, und die Gesamtzahl dieser Zellen ist höher als bei fortgeschrittenen parodontalen Läsionen. Dies deutet darauf hin, dass die Entzündungsreaktion bei Periimplantitis aggressiver ist.<sup>7-12</sup>

Neue Erkenntnisse über parodontale und periimplantäre Pathogene begünstigen die Versorgung von Patienten mit Parodontopathien mit Implantaten. Immer mehr Patienten – auch mit aggressiver Parodontitis – profitieren von Implantaten. Heute gibt es für beide Erkrankungen klare implantologische Behandlungsprotokolle und die für einen Langzeiterfolg notwendigen

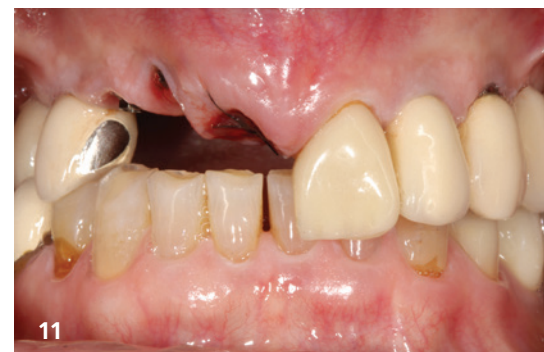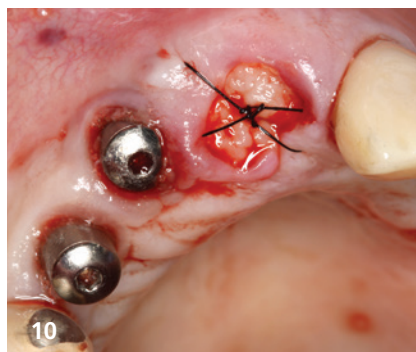
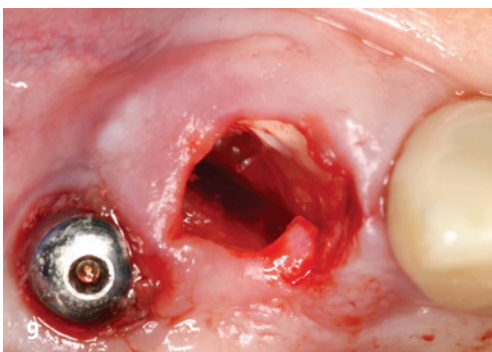
Richtlinien. Vor 25 Jahren – in den Anfangsjahren der oralen Implantologie – war das noch anders. Damals lautete die Hauptempfehlung, alle parodontal geschädigten Zähne zu extrahieren, der Bakterienflora im zahnlosen Milieu Zeit zum Umbau zu geben und erst dann Implantate zu setzen.<sup>14,15</sup> Durch dieses Vorgehen wurden viele Patienten völlig zahnlos – unnötigerweise, wie sich später herausstellte. Das Fehlen von Zähnen führt zu vielfältigen Veränderungen bei den Patienten, auch wenn die Zähne durch Implantate ersetzt wurden. Dazu gehören Probleme mit der Propriozeption, der Identität und andere psychologische Probleme, insbesondere wenn der obere Frontzahnbereich – der wichtigste Teil des Lächelns – betroffen ist.<sup>15-17</sup>



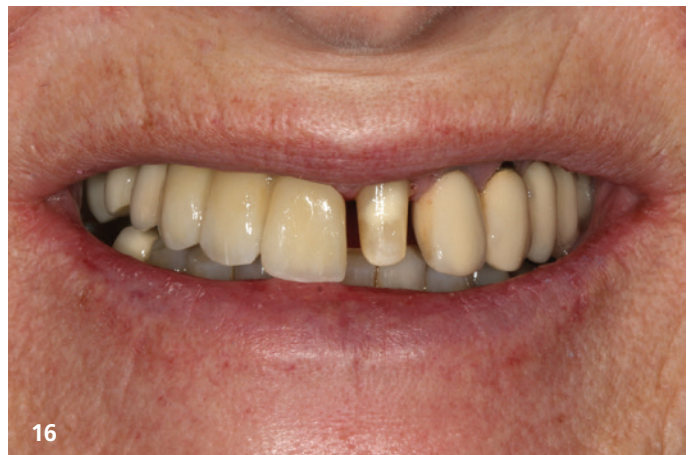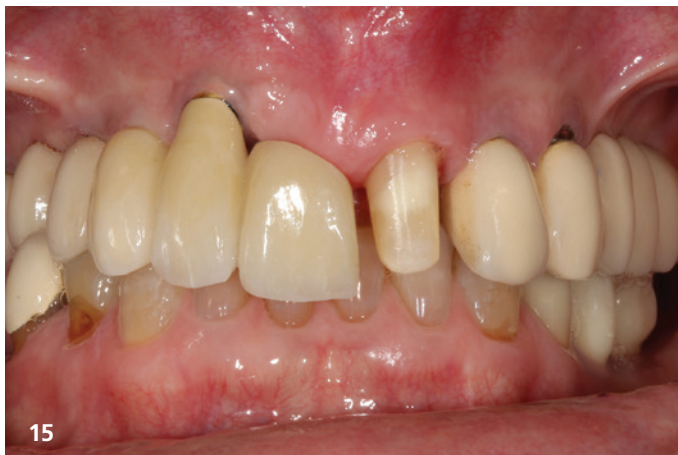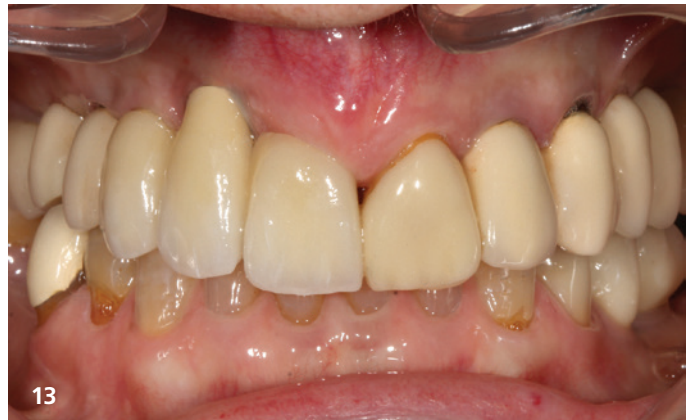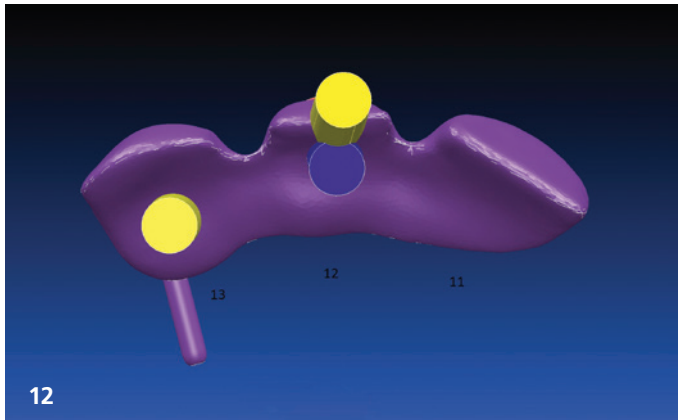
**Abb. 3–5:** Die Nachuntersuchung der Patientin im Jahr 2000 (zwei Jahre nach Therapiebeginn) zeigte die erreichte Stabilität der Implantate sowie die ebenfalls stabil erhaltenen Zähne 11 und 21.



**Abb. 6 und 7:** Klinisches Bild 18 Jahre nach Therapiebeginn. – **Abb. 8:** Das Röntgenbild dokumentiert den parodontalen Status der Restbeziehung und die endodontische Behandlung an Zahn 11.



**Abb. 9–11:** Extraktion von Zahn 11 unter Erhalt des an der vestibulären Knochenwand befestigten Wurzelanteils und Regeneration der Extraktionsalveole mit PRGF-Endoret.



Der hier vorgestellte klinische Fall zeigt eine vor 25 Jahren behandelte Patientin mit fortgeschrittener parodontaler Erkrankung und mehreren Zähnen mit zweifelhafter Prognose, bei der wir uns dafür entschieden hatten, die Zähne so weit wie möglich zu erhalten und den Rest des Kiefers mit Implantaten zu versorgen, ohne unnötige Extraktionen und unter Erhalt der ästhetisch wichtigen Frontzähne, die Teil der Identität der Patientin waren.

### Klinischer Fall

Eine 56-jährige Patientin stellte sich 1998 in unserer Klinik mit dem Wunsch nach Ersatz fehlender Zähne vor. Das Ausgangsröntgenbild zeigte einen ausgedehnten Knochenverlust im oberen Frontzahnbereich, hauptsächlich an den Zähnen 12, 11 und 21. Darüber hinaus zeigte Zahn 24 eine laterale Fokussierung mit einem positiven mesialen Punktat, was auf eine vertikale Fraktur hindeutete. Daher wurde entschieden, diesen Zahn zu extrahieren (Abb. 1).

Eine erste parodontale Basisbehandlung und die geplante Extraktion wurden durchgeführt. Die geplanten Implantate wurden inseriert. Zwei wichtige Zähne – 11 und 21 – wurden trotz zweifelhafter Prognose erhalten, da sie für das Lächeln und die

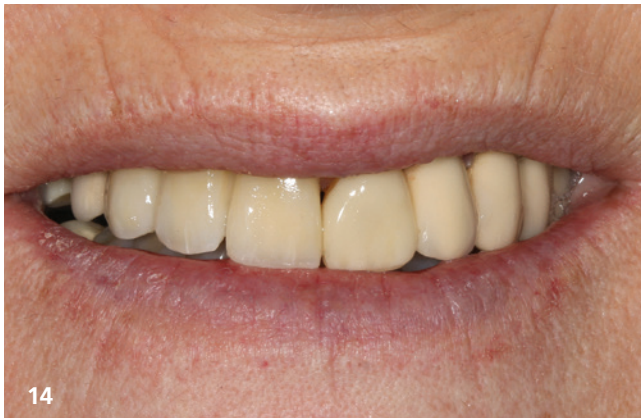Identität der Patientin sowie für die Propriozeption im Oberkiefer aufgrund der Frontzahnführung, an der sie beteiligt waren, wichtig waren. Die Implantate wurden prothetisch versorgt und die Restbeziehung parodontal behandelt.

Bei der Nachuntersuchung im Folgejahr zeigten sich die Implantate ebenso wie Zahn 11 und 21 stabil (Abb. 2).

Ein weiteres Jahr später wurde die Parodontitisbehandlung fortgesetzt, wobei die beiden mittleren Schneidezähne erhalten blieben. Aus ästhetischen Gründen wurde entschieden, sie mit Keramikfacetten zu versorgen, um das Lächeln zu harmonisieren und die durch den parodontalen Knochenverlust entstandenen Lücken zu schließen. Zusätzlich wurde der untere linke Quadrant mit Implantaten und Kronen versorgt (Abb. 3–5).

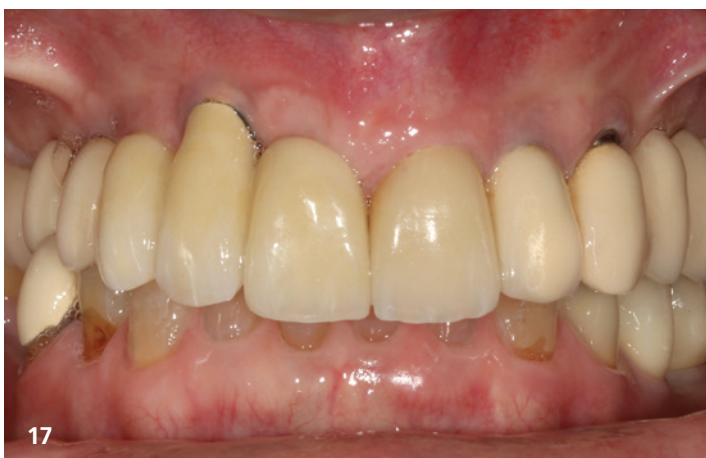Die Patientin befolgte ein striktes Protokoll zur Mund- und Parodontalhygiene und stellte sich regelmäßig zur Kontrolle der Restbeziehung, der Implantate und der prothetischen Versorgung vor.

Im Jahr 2017 (18 Jahre nach Therapiebeginn) hatte sich der parodontale Zustand leicht verschlechtert. Zahn 11 wurde endodontisch behandelt, da er okklusal überlastet war und aufgrund

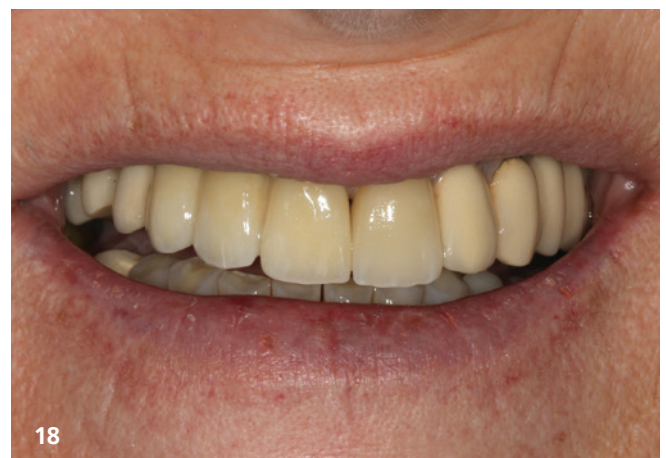

14

**Abb. 12–14:** Herstellung und Eingliederung der transepithelial verschraubten Brücke mit Zahn 11 als Anhängler und Adaptation des Gingivarandes von Zahn 12 (wo vorher die prothetische Komponente sichtbar war). Die vestibuläre Kontur in Regio 11 blieb durch den verbliebenen Wurzelanteil erhalten. – **Abb. 15 und 16:** Präparation von Zahn 21 für eine Krone. Der Rand von Krone 11 musste angepasst werden. – **Abb. 17 und 18:** Anpassung des Emergenzprofils von Zahn 11 und Rekonstruktion von Zahn 21. – **Abb. 19:** Die in der ersten Phase inserierten Implantate waren weiterhin stabil.



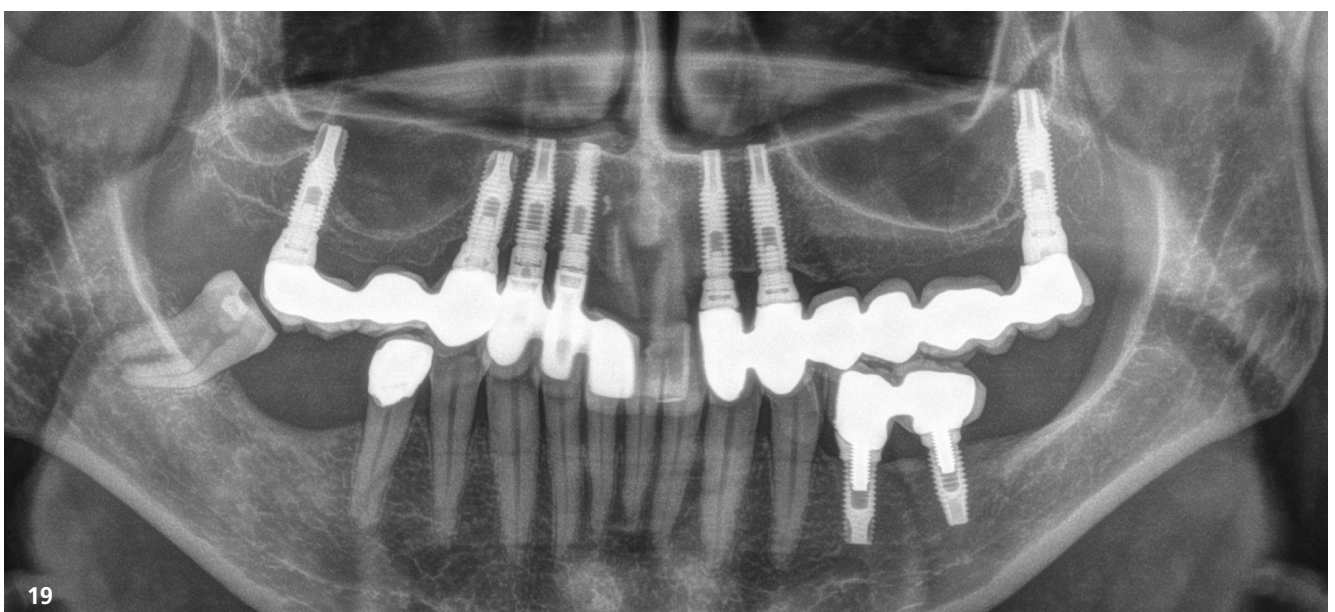
17



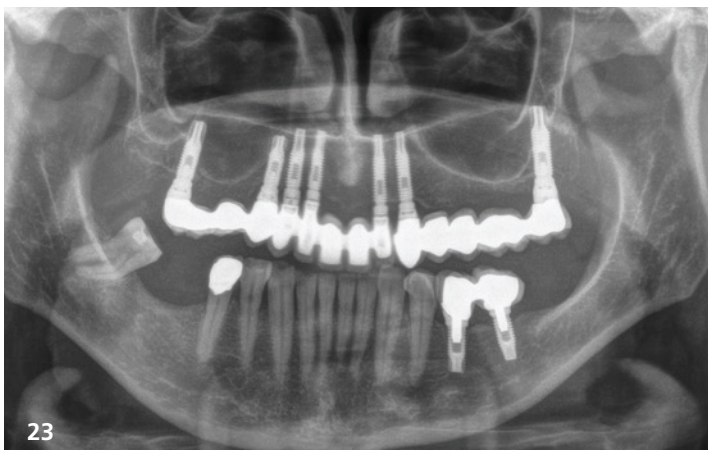
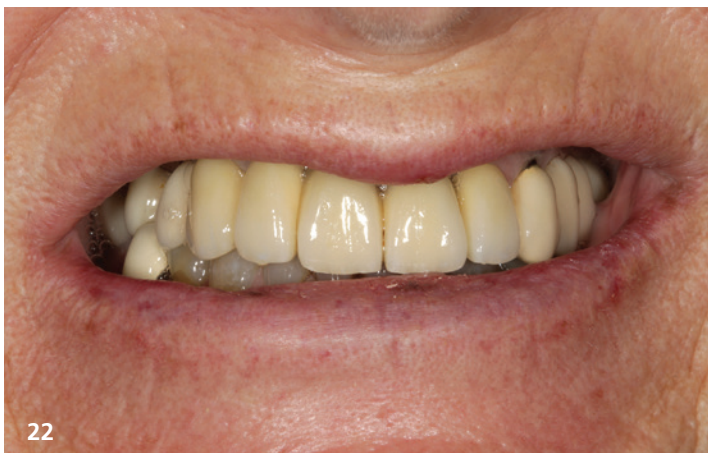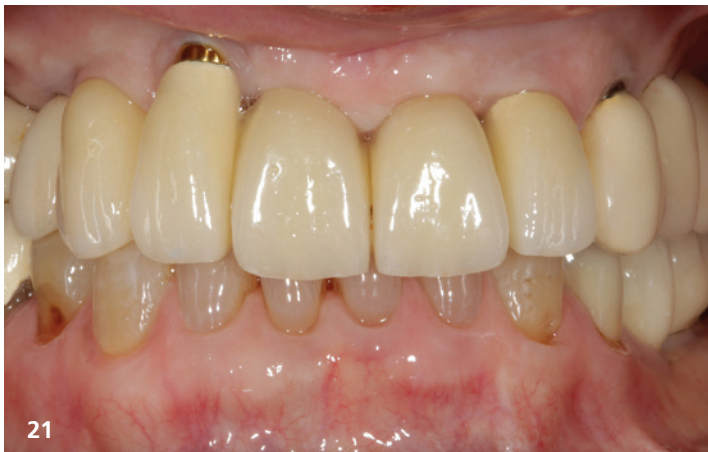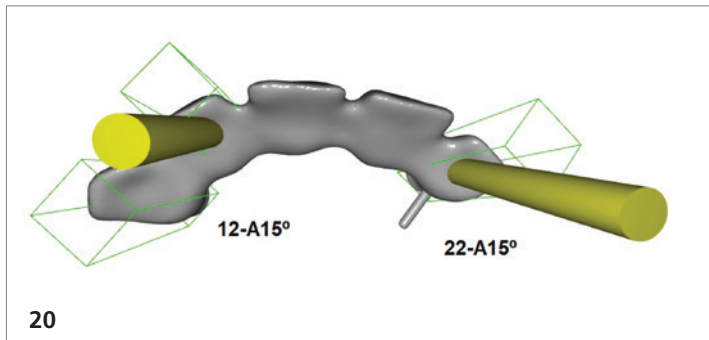
18

der freiliegenden Wurzel eine erhöhte Sensibilität aufwies. Die Implantate waren stabil und zeigten keinen signifikanten Knochenverlust, obwohl das Weichgewebe an einigen Stellen leicht zurückgegangen war und die Ränder der Facetten und einige Implantatpfeiler freiließ (Abb. 6–8).

Trotz der endodontischen Behandlung verursachte Zahn 11 weiterhin Beschwerden und seine Beweglichkeit nahm zu, so dass ein Teil des Zahns frakturierte. Es wurde entschieden, den frakturierten Teil zu entfernen, den Rest zu glätten und den an der vestibulären Knochenwand anliegenden Teil der Wurzel in



19



der Alveole zu belassen, um eine Resorption zu verhindern und das Knochenvolumen zu erhalten. Zu diesem Zweck wurde die Alveole mit PRGF-Endoret als einzigem Regenerationsmaterial gefüllt, entsprechend dem von unserer Arbeitsgruppe beschriebenen Protokoll für die Extraktionsalveole (Abb. 9 und 10).<sup>18,19</sup>

Für die Restauration von Zahn 11 wurde die Brücke im ersten Quadranten geteilt. Das Segment 14 bis 17 blieb als Teilbrücke erhalten, die vorhandenen Implantate 13 und 12 wurden mit einer Brücke mit Zahn 11 als Anhänger versorgt. Diese Konstruktion wurde CAD/CAM-g gefertigt und keramisch verblendet, wobei der Schraubenzugang an Position 12 zur Verbesserung der Ästhetik korrigiert wurde (Abb. 12–14).

Nach Ausheilung des Weichgewebes wurde Zahn 21 prothetisch rekonstruiert, um ihn optisch an die neue Brücke anzupassen. Auch an Zahn 11 wurde ein günstigeres Emergenzprofil geschaffen und die ästhetische Front harmonisiert (Abb. 15–18). Die Patientin kam weiterhin zu den Kontrolluntersuchungen. Im Jahr 2019 (21 Jahre nach Therapiebeginn) konnte die Stabilität der in der ersten Phase inserierten Implantate festgestellt werden (Abb. 19).

Im Jahr 2022 (24 Jahre nach Therapiebeginn) zeigte sich eine zunehmende Mobilität von Zahn 21, der die ganze Zeit erhalten geblieben war, nun aber extrahiert werden musste. Gleichzeitig wurde entschieden, das Wurzelfragment von Zahn 11 zu entfernen und eine neue Brücke von Implantat 12 bis zu Implantat 22 zu erstellen. Die Seitenzahnbrücke reichte jetzt von Implantat 23 bis Implantat 27. Die neue Brücke wurde ebenfalls CAD/CAM-g gefertigt, keramisch verblendet und transepithelial verschraubt.

Der hier beschriebene Fall zeigt, wie 21 Jahre zuvor gesetzte Implantate und deren prothetische Versorgung an veränderte Situationen angepasst werden konnten, ohne im Frontzahnbereich neue Implantate setzen zu

**Abb. 20:** CAD/CAM-Konstruktion der neuen Brücke zum Ersatz der oberen mittleren Schneidezähne. – **Abb. 21 und 22:** Intraorale Ansicht der fertigen Brücke. – **Abb. 23:** Erneute und modifizierte Versorgung der Implantate im Oberkiefer nach 24 Jahren. Trotz des neuen Designs der Brücken sind alle Implantate stabil geblieben. Die beiden mittleren Schneidezähne, die im ursprünglichen Behandlungsplan eine zweifelhafte Prognose hatten, waren 24 Jahre lang funktionstüchtig, obwohl die Patientin das Tragen einer Aufbisschiene zur okklusalen Entlastung ablehnte.

müssen, da in Regio 11 und 21 mit Zwischengliedern ein besseres ästhetisches Ergebnis erzielt werden konnte (Abb. 20–23). Darüber hinaus konnten wir die beiden mittleren Schneidezähne trotz schlechter Prognose über einen längeren Zeitraum erhalten, sodass eine akzeptable Ästhetik und Funktion sowie die Propriozeption der Frontzahnführung über einen langen Zeitraum erhalten blieben.

## Diskussion

Im vorliegenden klinischen Fall haben wir den Langzeitverlauf bei einer Patientin verfolgt, bei der wir versucht hatten, die Zähne mit einem minimalinvasiven Ansatz so lange wie möglich zu erhalten, auch wenn einige Zähne in der Folgezeit noch ausfielen.<sup>21,22</sup> Als Zahn 21 dennoch extrahiert werden musste, wurde entschieden, den vestibulären Teil der Wurzel am Alveolarknochen zu belassen, um die Gingivaarchitektur so lange wie möglich zu erhalten.<sup>21</sup> Im Lauf der Zeit hat sich der Trend in Bezug auf die Implantatlänge umgekehrt.

Heute entscheiden wir uns in den meisten Fällen für kurze, extrakurze oder durchmesserreduzierte Implantate. Das war vor 30 Jahren noch ganz anders. In den Anfängen der Implantologie arbeiteten wir mit 2D-Bildgebung, und die Primärstabilität wurde durch Bikortikalisierung mit einem längeren Implantat in apikokoronarer Richtung angestrebt.<sup>22</sup> Das Streben nach Stabilität erforderte bei diesem Ansatz die Insertion langer Implantate, um beide Verankerungspunkte zu erreichen.

Dank 3D-Bildgebung und kurzen und extrakurzen Implantaten mit unterschiedlichen Durchmessern suchen wir heute die Kortikalis an vier Punkten: mesial, distal, lingual und vestibulär, wobei sich die Kontur des Implantats an der umgebenden Kortikalis orientiert, was die Suche nach weiter apikal gelegenen Verankerungspunkten wie bei längeren Implantaten überflüssig macht.<sup>24–27</sup> Heute würden wir diese Patientin mit Implantaten behandeln, die eine andere Länge und einen anderen Durchmesser haben. Der Erhalt der natürlichen Zähne bis zum letzten Moment ist aber auch 30 Jahre später noch unsere Maxime. Daher sind eine korrekte Parodontitisbehandlung und ein niedriges Entzündungsniveau von entscheidender Bedeutung für die Entwicklung und den langfristigen Erhalt der betroffenen Zähne.<sup>28–31</sup>

Abgesehen von der psychischen Belastung, die ein vollständiger Zahnverlust für den Patienten bedeutet, kann der Erhalt von Zähnen, auch wenn sie a priori eine zweifelhafte Prognose haben, für den Erhalt des Okklusionsschemas und der Propriozeption von Vorteil sein, die bei Implantatversorgungen weitgehend verloren gehen, wenn keine eigenen Zähne mehr vorhanden sind.<sup>32–35</sup> Das durch die Zähne vorgegebene Okklusionsschema ist für die Lastverteilung vorteilhaft. Handelt es sich

dabei auch noch um die dafür wichtigen Schneidezähne, dann wird der Vorteil noch wesentlich deutlicher, da diese Zähne Teil der Frontzahnführung sind und aktiv an Protrusionsbewegungen beteiligt sind, was dem Patienten ein ganz anderes Gefühl und eine andere Propriozeption vermittelt, als dies mit Implantaten allein möglich wäre.<sup>36,37</sup>

Regelmäßige Kontrollen sowie die Compliance und das Verhalten des Patienten sind der Schlüssel zum langfristigen Erfolg einer Parodontalbehandlung.<sup>37</sup> Im vorliegenden Fall waren die gute Mundhygiene und das Engagement der Patientin sowie regelmäßige Kontrolluntersuchungen ausschlaggebend für das erzielte Ergebnis.<sup>38</sup>



**Kontakt**

**Dr. Eduardo Anitua**  
Fundación Eduardo Anitua  
C/Jose Maria Cagigal 19  
01007 Vitoria, Spanien  
Tel.: +34 945 160653  
eduardo@fundacioneduardoanitua.org

Dr. Eduardo Anitua



Literatur

