22. Jahrgang | € 10,00 zzgl. MwSt. | ISSN 1611-0870 | PVSt. F 50117

EJ

ENDODONTIE JOURNAL 4/23

Moderne Endodontie

Fachbeitrag
DVT – Gamechanger in der zahnärztlichen Diagnostik?
Seite 6

Fachbeitrag
Die endodontische Zugangskavität
Seite 16

Events
5. Gemeinschaftstagung Zahnerhaltung mit Besucherrekord in München
Seite 28



SAF

INFINITUM

Aufbereiten, desinfizieren, schallaktivieren in einem Schritt.
Der neue endodontische Goldstandard.

Enjoy Endo!

Berücksichtigung der anatomischen Gegebenheiten

Gleichzeitige Spülung und Aktivierung

Erhöhte Sicherheit

ReDentNOVA

www.redentnova.de

ReDent NOVA GmbH & Co. KG.
Am Borsigturm 70, 13507 Berlin

KI in der Endo: Wann kommt der Durchbruch?

Liebe Kolleginnen und Kollegen,

das Thema künstliche Intelligenz (KI) ist im Alltag nahezu omnipräsent und auch in der Endodontie werden immer mehr zukünftige Anwendungsfelder identifiziert und auf Kongressen diskutiert. Jedoch existieren bisher nur wenige greifbare Lösungen für den endodontischen Alltag; daher stellt sich die Frage: Wann kommt der Durchbruch?

Wenn allgemein hohe Erwartungen an eine zukünftige Technologie gestellt werden, steigt gleichzeitig das Risiko für Enttäuschungen. Dementsprechend sollten wir mögliche Erwartungen dem aktuellen Entwicklungsprozess gegenüberstellen:

Eine Erwartung ist, dass die KI für uns existierende (teils grundsätzliche) Probleme löst; dabei ist eher das Gegenteil der Fall: Die KI hebt wie eine Lupe unsere nicht ausreichend gesicherten Erkenntnisse hervor, die teils als „elephant in the room" ungelöst akzeptiert worden sind, wie z. B. die Definition einer erfolgreichen Wurzelkanalbehandlung (WKB).[1] Wie können wir der KI beibringen, was eine erfolgreiche Wurzelkanalbehandlung ausmacht, wenn unter Zahnärzten darüber Uneinigkeit besteht? Daher müssen wir im ersten Schritt Rahmenbedingungen schaffen, damit wir uns die Technologie zunutze machen können.

Ein Beispiel für die erfolgreiche Anwendung von KI ist die Detektion von apikalen Läsionen: Hierbei sind sich die Experten meist sicher, einen entsprechenden Befund zu erkennen. Dementsprechend ist es auch für die KI möglich, ein Muster gut zu erlernen und erfolgreiche Vorhersagen zu treffen. Wenn sich Experten bei einem Befund oder einer Diagnose (z. B. erfolgreiche WKB) jedoch uneinig sind, dann liegt ein hoher Interpretationsspielraum für die Daten vor. Trainieren wir auf Basis dieser unpräzisen Daten einen Algorithmus, wird dieser mangelhafte Vorhersagen treffen. Durch die Anwendung von KI haben wir aber die Chance, alte Probleme durch eine andere Perspektive neu zu verstehen und zu lösen. Bei vielen diskutierten Anwendungsfeldern sind wir eben in diesem Stadium – erst danach kann es reliable KI-Anwendungen geben. Dieser Prozess braucht Zeit und wird im Idealfall gleichzeitig zu einem tieferen Verständnis für die Endodontie führen – und das wird der eigentliche Durchbruch sein.

1 S. Patel, A. Arias, J. Whitworth, F. Mannocci, Outcome of endodontic treatment – the elephant in the room, Int Endod J. 53 (2020) 291–297. https://doi.org/10.1111/iej.13238.

Infos zum Autor

Dr. med. dent. Sascha Herbst
Charité – Universitätsmedizin Berlin
Aßmannshauser Straße 4–6
14197 Berlin
sascha.herbst@charite.de

Editorial

3 KI in der Endo: Wann kommt der Durchbruch?
Dr. med. dent. Sascha Herbst

Fachbeitrag

6 DVT – Gamechanger in der zahnärztlichen Diagnostik?
Dr. Sebastian Riedel

10 Hygienemanagement bei ungewöhnlicher Zahnstellung
Georg Benjamin

16 Die endodontische Zugangskavität
Dr. med. dent. Andreas Simka M.Sc.

20 Die Möglichkeiten der konservativen endodontischen Therapie
DDr. Johannes Klimscha, M.Sc., Dr. Matthias Holly, M.Sc.

Events | Nachbericht

26 Die Präsentation des neuen SAF INFINITUM

28 5. Gemeinschaftstagung Zahnerhaltung mit Besucherrekord in München
Andreas Grasse

Markt | Produktporträt

30 Richtig eingeschätzt ist halb gewonnen
Dr. Christian Ehrensberger

32 Ein neuer Goldstandard in der Endodontie
Redaktion

Anwenderinterview

34 Challenge accepted: Aufbereitung bei Wurzelkanalkrümmung
Dorothee Holsten

38 Markt | Produktinformationen

42 Termine/Impressum

Titelbild: © MANI, Inc.

Dentsply Sirona | VDW MAILLEFER

Unser Serviervorschlag

DIE PERFEKTEN PARTNER FÜR EINEN ABGESTIMMTEN WORKFLOW

Mehr erfahren unter:
dentsplysirona.com/x-smart-pro-plus

Man nehme den **X-Smart Pro+** Motor,...

...kombiniere ihn mit dem **SmartLite Pro EndoActivator**...

...und erhalte eine **schnelle und erfolgreiche Endo**!

DVT – Gamechanger in der zahnärztlichen Diagnostik?

Die DVT ist ein hochmodernes, dreidimensionales Röntgenverfahren, das speziell für die Zahnmedizin und Mund-Kiefer-Gesichtschirurgie entwickelt wurde. DVT bedeutet digitale Volumentomografie, sie wird aber oft auch als dentale Volumentomografie bezeichnet. Bereits Ende der 1990er-Jahre gab es die ersten verfügbaren Geräte im Dentalmarkt, damals fand die Patientenpositionierung noch liegend statt, was auch wegen der anfänglich recht langen Scanzeiten notwendig war, um eine hohe Detailschärfe und geringe Bewegungsartefakte zu produzieren.

Dr. Sebastian Riedel

Gegen Mitte der 2000er-Jahre und mit Einführung von Flat-Panel-Geräten war es möglich, erste DVT-Geräte mit vertikaler Positionierung (sitzende oder stehende Patienten) zu konstruieren. Heute benötigen Geräte nicht mehr Platz als ein herkömmliches OPG-Gerät. Gleichzeitig werden Kombi-Geräte angeboten, welche OPGs, DVTs und FRS-Aufnahmen produzieren können, sodass eine breite Anwendungspalette für die allgemeine Zahnarztpraxis geschaffen wird (Abb. 1). Im Gegensatz zu den konventionellen, zweidimensionalen Röntgenaufnahmen kann man mit der DVT-Technologie wichtige anatomische Strukturen für die Therapieplanung überlagerungsfrei und größengerecht in allen Dimensionen darstellen. Damit kann man, die korrekte Anwendung vorausgesetzt, eine deutlich präzisere und aussagekräftigere Diagnostik als mit der herkömmlichen zweidimensionalen Röntgenaufnahme erreichen. Gleichzeitig ist die Belastung mit Röntgenstrahlung im Vergleich zu anderen dreidimensionalen Röntgenaufnahmen, insbesondere zur Computertomografie, deutlich reduziert.

Als rechtliche und verbindliche Grundlage bei der Anfertigung von Aufnahmen mit einem DVT-Gerät kann die aktuelle S2k-Leitlinie der DGZMK vom Dezember 2022 gelten. Sie dient der Definition von Rahmenbedingungen bei der Anwendung der DVT innerhalb des Gesamtgebietes der Zahnheilkunde sowie der Mund-Kiefer-Gesichtschirurgie in Deutschland und soll hierfür Handlungsempfehlungen etablieren. Gemäß der Röntgenverordnung muss vor allem das ALARA-Prinzip Beachtung finden (As Low As Reasonable Achievable = so niedrig wie vernünftigerweise erreichbar), sodass gerade bei der DVT-Aufnahme wichtige Fragen zu beantworten sind:

Wahl des Field of View (FOV)

In der Regel werden die Höhe und der Durchmesser des entstehenden zylindrischen Volumens angegeben. Moderne Geräte lassen eine Vielzahl an möglichen Volumen zu, die der Indikation entsprechend ausgewählt werden

Abb. 1: Röntgenraum mit DVT-Gerät.

sollen. Bei einer endodontischen Fragestellung kann meistens ein sehr kleines Volumen, z. B. 4 × 4 cm, gewählt werden, um die Strahlenexposition gering zu halten. Gleichzeitg wird die Darstellung von relevanten Strukturen wie Wurzelkanälen, Seitenkanälen, Frakturen, Resorptionslakunen etc. erleichtert (Abb. 2).
Es kann bei anderen Fragestellungen auf größere Volumina, welche einen Quadranten, einen Kiefer oder das gesamte stomatognathe System einschließlich der Kiefergelenke abbilden, zurückgegriffen werden. In der Praxis des Autors werden Volumina von bis zu 10 × 8 cm angefertigt, sodass auch die Weisheitszahnregionen und unbezahnte Kieferabschnitte dargestellt werden können (Abb. 3). Spezielle Regionen wie das Kiefergelenk oder auch die oberen Atemwege (bei Fragestellungen und Diagnostik zur Schlafapnoe) können bei einigen Geräten separat dargestellt werden. Hierbei muss darauf hingewiesen werden, dass alle dargestellten Strukturen auch einer Befundung und schriftlichen Dokumentation der Befunde unterzogen werden müssen. Die Reduktion des Aufnahmegebietes verringert somit auch die zeitaufwendige, räumliche Rekonstruktion und Aufzeichnungen zu allen dargestellten anatomischen Objekten.

Die angestrebte Auflösung bzw. Bildqualität

Sowohl die tatsächliche Auflösung als auch die subjektiv empfundene Bildqualität können durch die Variation von Parametern beeinflusst werden und sollen der Indikation angepasst werden. Bei einigen Geräten kann der Anwender zwischen einer 180°- und 360°-Rotation wählen. Bei einer 180°-Rotation wird deutlich weniger Strahlung emittiert, da es zu einer kürzeren Bestrahlungszeit des Patienten kommt. In der Nachbarschaft von metallischen Restaurationen oder Implantaten kann es aber zu unerwünschten Ausblendungen und Regionen kommen, welche nicht optimal beurteilt werden können (Abb. 4). So können sich Situationen ergeben, in denen die Nutzung der 360°-Rotation sinnvoll ist, z. B. wenn es um die Reduktion von strahlungsbedingten Artefakten geht. Seit einigen Jahren lässt sich ein Wechsel vom ALARA- zum ALADA-Prinzip beobachten. ALADA steht dabei für „As Low As Diagnostically Acceptable". Es geht also darum, die Dosis so niedrig wie diagnostisch akzeptierbar zu halten. Man reduziert die Strahlendosis, ohne dabei die diagnostisch relevanten Informationen einbüßen zu müssen. Brillante Hochglanzbilder ohne diagnostischen Mehrwert sollen zugunsten der reduzierten Strahlendosis vermieden werden.
Patientenindividuell kann auch die Stromstärke (Elektronenstrom in mA) verändert werden, um durch das möglichst geringe Aufhärten der Strahlung die effektive Dosis der Aufnahme gering zu halten, ohne Abbildungsqualität und diagnostische Sicherheit einzubüßen.
Die Fixation des Patienten während der Aufnahme spielt eine große Rolle, da die Aufnahmequalität maßgeblich von Bewegungen negativ beeinflusst wird. Der sitzende Patient bewegt sich weniger als der stehende. Eine Mehrpunkt-Fixierung über eine Kinnauflage, Schläfenstützen und eine Stirn-Fixierung, gegebenenfalls mit einer Bandfixierung am

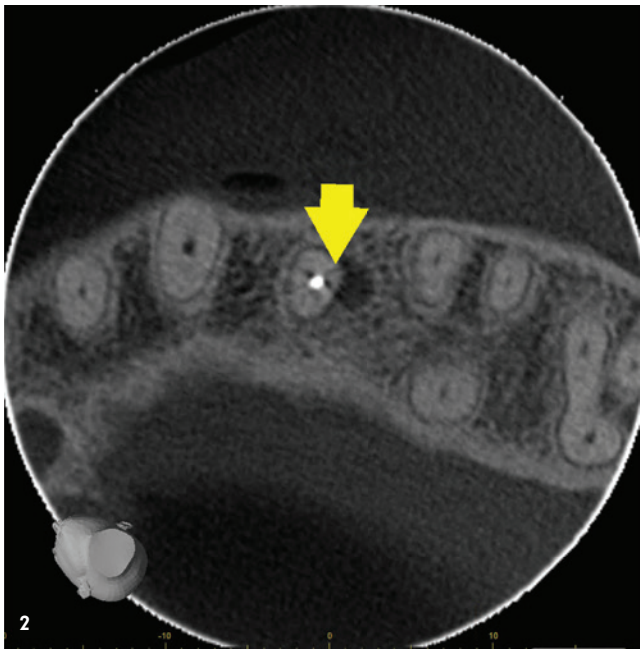

Abb. 2: Frakturlinie und laterale Aufhellung. – **Abb. 3:** Auswahl Volumengröße (FOV).

Kopf, sind geeignete Vorkehrungen, um die unvermeidliche Bewegung des Kopfes zu reduzieren. Bei der 360°-Rotation des Röntgenarmes mit verlängerter Zeitdauer spielt die Bewegung schon eine relevante Rolle. Patienten akzeptieren diese Maßnahmen, wenn vom zahnärztlichen Personal nachvollziehbar kommuniziert wird, dass dies qualitätsrelevante und unverzichtbare Schritte für eine High-End Aufnahme sind. Dafür müssen sie auch keinerlei Platzangst befürchten, da sie sich nicht in eine „Röhre" begeben müssen und die Prozedur schon nach einigen Sekunden vollendet ist.

Errechnete Wirklichkeit vs. Realität

Die durch die DVT-Geräte gewonnenen Volumendatensätze werden erst in einem mathematischen Prozess, der sogenannten Rückprojektion, aus in der Regel mehreren Hundert einzelnen Röntgen-Projektionsaufnahmen errechnet. Letztere können, wie jede technische Messung, fehlerbehaftet

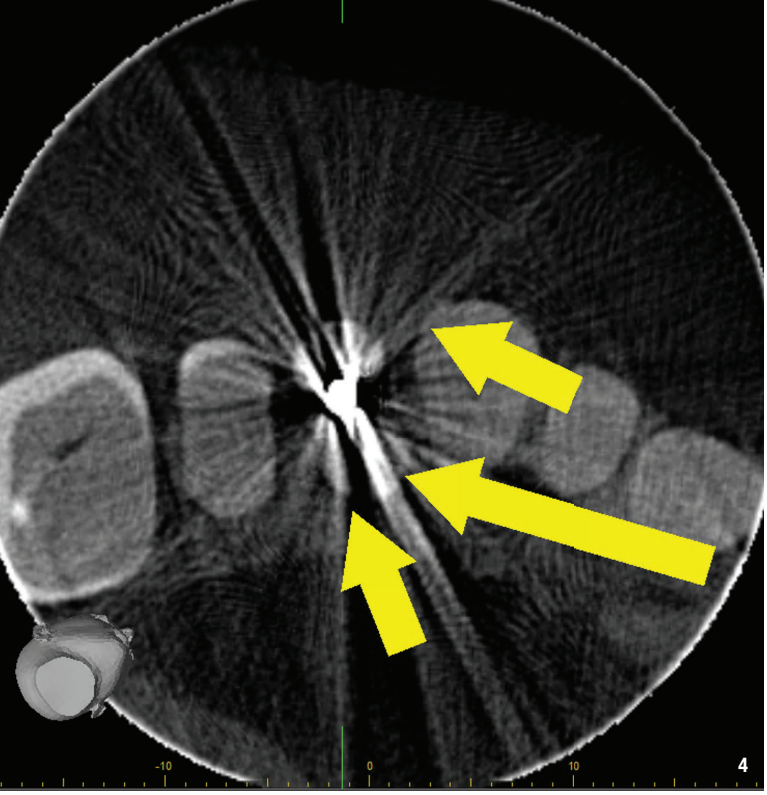

Abb. 4: Artefakte bei vorhandenem Metallstift.

sein. Die auf diesen Messungen sowie vereinfachten physikalischen Annahmen basierenden, errechneten 3D-Rekonstruktionen beinhalten diese Fehler als sogenannte „Artefakte". Typisch sind hierbei Auslöschungs- und Aufhärtungsartefakte bedingt durch hochdichte Strukturen (zum Beispiel metallische Restaurationen) in Strahlengangsrichtung. Diese können die Beurteilung von unmittelbar angrenzenden Strukturen (zum Beispiel Approximalräume in der Kariesdiagnostik) unmöglich machen, manchmal können auch pathologische Strukturen vorgetäuscht werden (beispielsweise dunkel dargestellte periimplantäre Zonen um Implantatabbildungen). Weiterhin kann es zu Aliasing-Artefakten kommen (sog. Moiré-Muster, das heißt sich wiederholende Muster oder Streifen im Bild). Die DVT-Aufnahme stellt also nie die Realität, sondern eine errechnete Situation dar!

Mögliche Anwendungsgebiete des DVT

In der Endodontie:
- Apikale Veränderungen bei Vorliegen klinischer Auffälligkeiten, wenn diese auf zweidimensionalen Aufnahmen nicht detektierbar bzw. räumlich korrelierbar sind
- Wurzelfrakturen, da diese aus rein mathematischen Gründen sicherer identifiziert werden als mit zweidimensionalen Aufnahmen
- Wurzelresorptionen, z. B. nach Zahntraumata
- Iatrogene Perforationen und deren Behandlung, mit dem Ziel des Zahnerhaltes
- Frakturierte Instrumente und deren Lage im Wurzelkanal

In der Parodontologie:
- Visualisierung des knöchernen Parodontalstatus

In der zahnärztlichen Prothetik:
- Informationen zur Diagnostik der Pfeilerwertigkeit
- Visualisierung des Knochenangebotes, quantitativ und qualitativ
- Virtuelle Planung von implantatprothetischen Versorgungen
- Verknüpfung mit der Konstruktionssoftware von CAD/CAM-Systemen

In der chirurgischen Zahnheilkunde zeichnen sich zusätzlich folgende Einsatzmöglichkeiten ab:
- Alveolarfortsatzfrakturen
- Odontogene Tumoren oder größere periapikale knöcherne Läsionen
- Lageanomalien von Zähnen
- Präoperative Schnittbilddiagnostik bei der geplanten operativen Entfernung von (teil)retinierten Weisheitszähnen.

Zusätzlich zu den Indikationen der zahnärztlichen Chirurgie bieten sich in der Mund-Kiefer-Gesichtschirurgie noch folgende Indikationsgebiete:
- Knochenpathologie und Strukturanomalien insbesondere bei Ostitis, Osteomyelitis und Osteoporose
- Kieferhöhlenerkrankungen
- Speichelsteine
- (knöcherne) Kiefergelenkerkrankungen
- Kiefer- und Gesichtstraumatologie
- Darstellung des räumlichen Verlaufs intraossärer Strukturen
- Diagnostik und Operationsplanung bei komplexen Fehlbildungen

Auch in der Kieferorthopädie wurden bereits Indikationen herausgearbeitet, bei denen eine DVT-basierte Diagnostik sinnvoll sein kann:
- Diagnostik von Anomalien des Zahnbestandes und Dysplasien der Wurzeln
- Differenzialdiagnostische Bewertung von Zahndurchbruchsstörungen
- Darstellung des peridentalen Knochenangebotes zur prognostischen Bewertung geplanter Zahnbewegungen
- Diagnostik kraniofazialer Fehlbildungen

Osteodensitometrie

Einige Hersteller haben in der Betrachtungssoftware die Möglichkeit implementiert, die Abschwächung der Röntgenstrahlung in verschiedenen Gewebetypen in Hounsfield-Einheiten zu messen. Diese aus der CT-Diagnostik stammende Technik erlaubt es, Gewebetypen voneinander zu unterscheiden. Physikalisch ist es nicht ganz korrekt, von der Dichte des Gewebes zu sprechen, dies erleichtert aber gegenüber den Patienten die Kommunikation und Vorstellungskraft. Je höher die Strahlenschwächung, also je positiver die Hounsfield-Einheit, desto heller erscheint das Gewebe. Strukturen mit im Vergleich zu ihrer Umgebung geringerer Abschwächung der Röntgenstrahlung werden als hypodens, solche mit höherer Abschwächung als hyperdens bezeichnet.

„Am Anfang steht die Diagnostik. Und wenn diese Leistung mit der heute möglichen Präzision erbracht wird, profitieren Patienten und Zahnärzte gleichermaßen durch maßgeschneiderte indikationsbezogene Zahnmedizin."

KI

Leider gibt es noch keine funktionierenden, für den Praxisalltag geeigneten Programme, welche uns bei der Diagnostik und Auswertung der Datensätze eine spürbare Zeitersparnis ermöglichen. Sollten forensisch einwandfreie Analysetools zur Verfügung stehen, die den Workflow diesbezüglich erleichtern, kann sich das positiv auf die Verbreitung der DVT-Technologie in den Praxen auswirken. Der bisherige immense Aufwand, der durch die vorgeschriebene Auswertung und Dokumentation der 3D-Daten entsteht, wird leider auch in der GOZ nicht gebührend abgegolten.

Zusammenfassend wird erkennbar, dass mit den überragenden Möglichkeiten der digitalen Volumentomografie die zahnärztliche Diagnostik genauer durchgeführt werden kann und uns Zahnärzten damit ein Instrument zur Verfügung steht, welches bisher schwierige Entscheidungen auf der Basis zweidimensionaler Bilder erleichtern kann. Es können unnötige Therapien vermieden werden und es können individuelle Chancen-/Risikoabwägungen erfolgen, welche den Einsatz der finanziellen Ressourcen der Patienten gezielter erlauben.

Am Anfang steht die Diagnostik. Und wenn diese Leistung mit der heute möglichen Präzision erbracht wird, profitieren Patienten und Zahnärzte gleichermaßen durch maßgeschneiderte indikationsbezogene Zahnmedizin.

Abbildungen: © Dr. Sebastian Riedel

kontakt.

Dr. Sebastian Riedel
Endoversum – Praxis für Endodontie und DVT-Feindiagnostik
Leibnizstraße 70 A
10625 Berlin

Infos
zum Autor

Anzeige

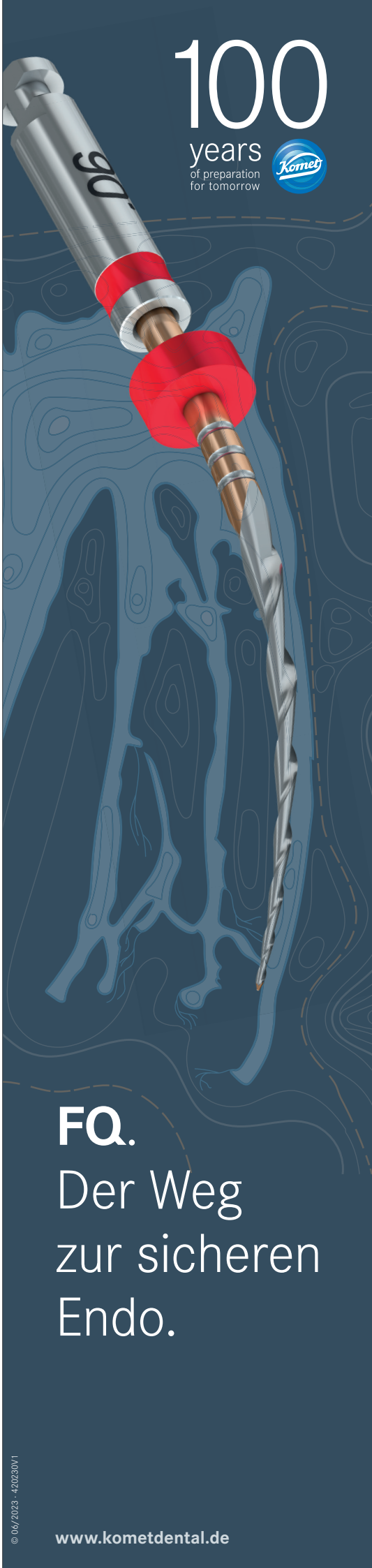

Hygienemanagement bei ungewöhnlicher Zahnstellung

Als Synonym für höchste Behandlungsstandards schätzt der Autor dieses Beitrags und Endo-Experte Georg Benjamin seit jeher den Kofferdam als ersten Schritt zu einer effizienten, nachhaltigen Wurzelkanalbehandlung. Am folgenden Patientenfall demonstriert er, wie die neuesten Kofferdam-Varianten eine sorgfältige Infektionskontrolle ermöglichen und den Blick für besondere Details wie eine ungewöhnliche Zahnstellung schärfen.

Georg Benjamin

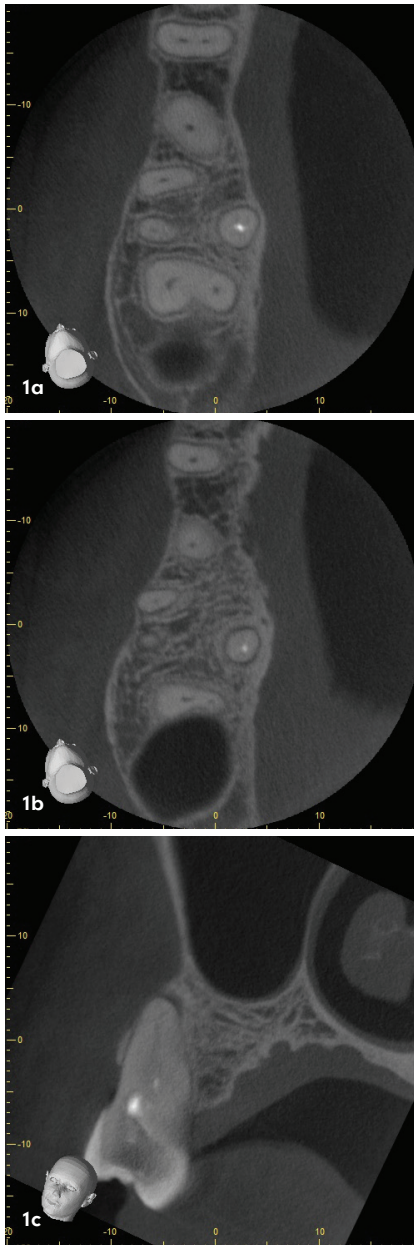

Der Fokus auf Details sowie die höchstmögliche Kontrolle über ein reproduzierbares Ergebnis sind mir als Endo-Experte äußerst wichtig. Nicht zuletzt aus diesem Anspruch heraus inspirierte uns der klassische Kofferdam sogar zu unserem eigenen Praxisnamen. Von einigen Praxisteams oftmals gescheut, weil als umständlich und zeitaufwendig sowie wenig bequem für den betroffenen Patienten verschrien, leistet der Kofferdam doch eine wichtige Unterstützung bei der Schaffung eines trockenen und keimreduzierten Arbeitsfeldes.

Dank der Abschirmung des zu behandelnden Zahnes vom restlichen Mundraum ermöglicht die Kofferdam-Technik eine Konzentration auf den jeweils betroffenen Zahn. Insbesondere bei einer Wurzelkanalbehandlung ist das Einbringen zusätzlicher Keime und Bakterien unter allen Umständen zu vermeiden, um eine langfristig erfolgreiche Aufbereitung zu erzielen und das Risiko einer späteren Revision zu minimieren. Die aktuell auf dem Markt erhältlichen Kofferdam-Varianten schützen nicht nur den Patienten selbst vor dem Aspirieren und Verschlucken von Fremdkörpern, sondern schirmen auch das Weichgewebe vor dem Kontakt mit weiteren Instrumenten ab. Neben ihrer primären Funktion als Infektionsschutzbarriere bieten sie zudem einen guten Kontrast in der Arbeit mit der Lupenbrille und die spätere Fotodokumentation der Wurzelkanalbehandlung, wie auch der folgende Patientenfall zeigt.

Apikale Parodontitis an Zahn 16

Eine 38-jährige Patientin wurde vor Kurzem mit Beschwerden im rechten Oberkiefer an unsere Praxis überwiesen. Die Eingangsuntersuchung inklusive Röntgendiagnostik bestätigte eine apikale Parodontitis an Zahn 16 (Abb. 1a–c). Die digitale Volumentomografie zeigt unter anderem auch das Vorhandensein nur eines Kanals in der mesiobukkalen Wurzel statt der üblichen zwei Wurzelkanäle. Der Fall konnte aufgrund der effizienten Aufbereitungsmethode mittels „Tactile Controlled Activation" (kurz: TCA) und dem Einsatz flexibler NiTi-Feilen in nur einer Sitzung behandelt werden.

Abb. 1a–c: Präoperative DVT-Aufnahmen Zahn 16.

KAUFEN SIE JETZT UNSERE NEUEN ENDODONTISCHEN FEILEN AUS NICKEL-TITAN, HERGESTELLT IN EUROPA

Mit unseren Produkten nutzen Sie weiterhin Ihre aktuelle Technik zu unserem günstigen Preis

DIRECTENDO.COM

Folgen Sie uns in den sozialen Medien

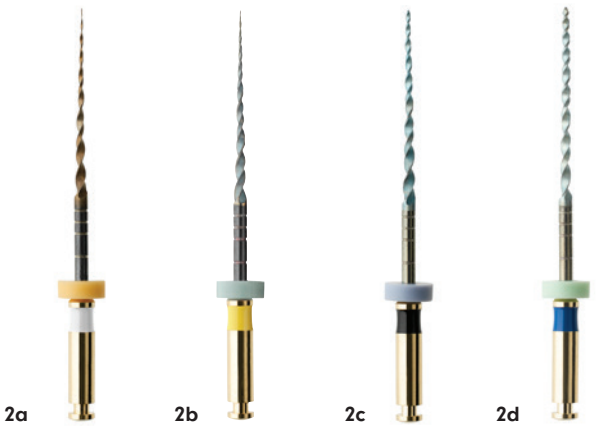

Abb. 2a–d: Flexible HyFlex EDM Nickel-Titan-Feilen: 15/.03 Glidepath File, 20/.05 Preparation File, 40/.04 und 60/.02 Finishing Files.

Nach Anlegen des Kofferdams und Eröffnung des Pulpakavums erfolgte die eigentliche Aufbereitung mit vorbiegbaren Nickel-Titan-Feilen (COLTENE; Abb. 2). Bevor wir einen genaueren Blick auf den Einsatz des Kofferdams im vorliegenden Fall werfen, wird der Ablauf der Behandlung vorab im Überblick geschildert: Zu Beginn wurde mit einer Handfeile Größe 10 auf technische Durchgängigkeit geprüft, bevor ein anatomisch korrekter Gleitpfad mithilfe der passenden Spezialfeile geschaffen wurde (Abb. 3). In diesem Fall kam eine HyFlex EDM 15/.03 Glidepath-Feile zu Beginn der Aufbereitung zum Einsatz. Die Abkürzung „EDM" steht dabei für ein besonderes Herstellungsverfahren namens „Electrical Discharge Machining". Diesem verdanken die flexiblen Feilen ihre gute Schneidleistung und Bruchsicherheit. Durch den sogenannten „Controlled Memory"-Effekt (CM-Effekt) lassen sich HyFlex Feilen vorbiegen, was die taktile Aufbereitung des Kanals erleichtert. Im Gegensatz zu herkömmlichen NiTi-Feilen haben sie einen kontrollierten Rückstelleffekt, der Verblockungen im Kanal und einer Begradigung oder Verlagerung vorbeugt und dafür sorgt, dass die Feilen optimal im Kanalzentrum arbeiten. Nach Schaffung des Gleitpfades wurde mit einer HyFlex EDM Präparationsfeile (Größe 20/.05) weitergearbeitet. Die weitere Kanalausformung übernahmen zwei HyFlex CM-Feilen in den Größen 30 und anschließend 35, beide mit einer Konizität von .04. Unter Berücksichtigung des entsprechenden Spülprotokolls mit NaOCl wurde weiter mit den Finishing

Abb. 3: Situation nach Zugang mit sichtbaren Kanaleingängen. – **Abb. 4a und b:** Mastercone-Fitting Zahn 16.

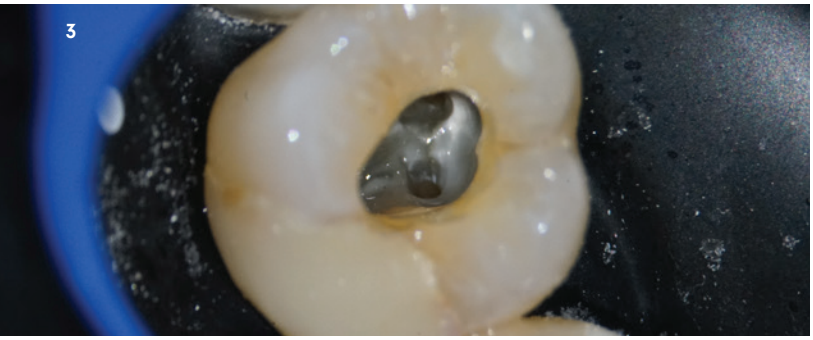

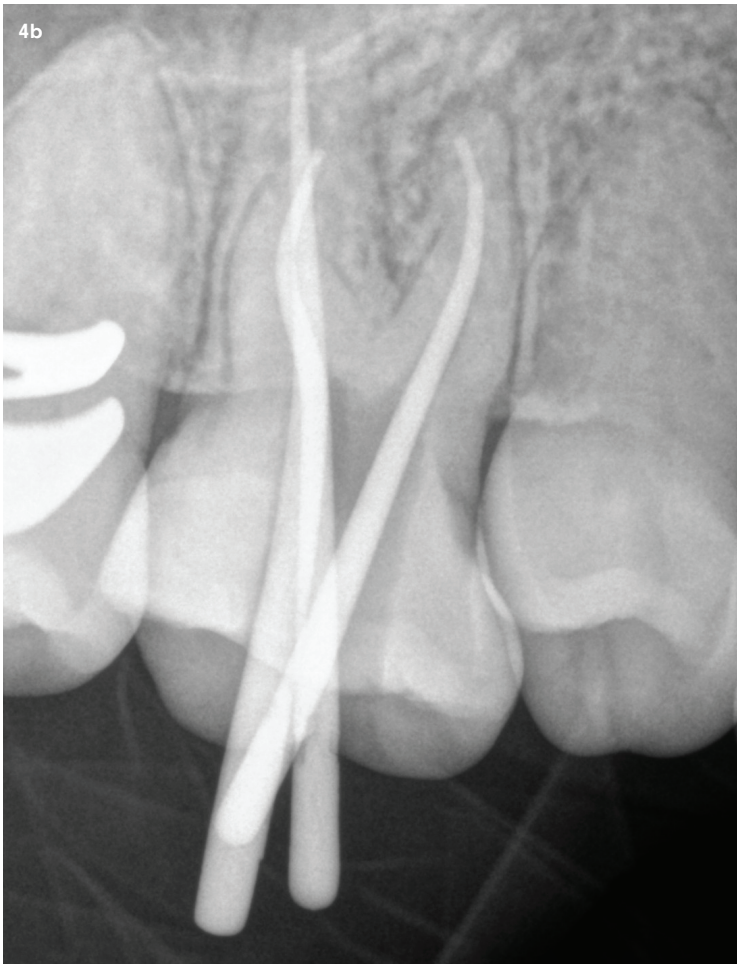

Files 40/.04 und 60/.02 final aufbereitet. In der bewährten TCA-Technik gelang somit eine sichere und reproduzierbare Instrumentierung des doch etwas engeren mesiobukkalen Kanals. Dabei wird die rotierende NiTi-Feile passiv in den Kanal eingeführt und erst dann aktiviert, wenn maximaler Widerstand spürbar wird. In tupfenden Bewegungen wird so das Vordringen Richtung Apex Stück für Stück mit dem nötigen Fingerspitzengefühl umgesetzt, bis zum Erreichen der erforderlichen Arbeitslänge. Bei Einprobe der Mastercones in situ zeigt die Röntgenaufnahme die entstandene natürliche, substanzschonende Formgebung (Abb. 4). Auch die postoperative Abschlusssituation spricht für eine erfolgreiche, zuverlässige Versiegelung des Wurzelkanals mit Guttapercha und somit eine solide Langzeitprognose (Abb. 5–7).

Fester Sitz um den isolierten Behandlungsbereich

Abhängig von der klinischen Situation und den persönlichen Vorlieben in Bezug auf Elastizität, Retraktionsfähigkeit, Stärke und allergenem Potenzial wählt das Behandlungsteam heutzutage aus einer Vielzahl an Kofferdammaterialien. Während besonders dem Nachwuchs in unserem Berufsstand oftmals zu dünnen Kofferdamstärken geraten wird, weil diese vermeintlich besser durch die Zahnzwischenräume führbar sind, tendiere ich in der täglichen Arbeit zu den dickeren Kofferdamvarianten. Ein Latexkofferdam ermöglicht eine bessere Retraktion der Gingiva und sitzt damit fest um den isolierten Bereich. Zudem ist die Reißfestigkeit bei den stärkeren Varianten noch zusätzlich erhöht. Vor allem in der Endodontie ist dies ein entscheidender Faktor, da der Kofferdam vor allem beständig gegen aggressive Spüllösungen wie Natriumhypochlorit sein sollte, selbst in höheren Konzentrationen und bei mehrstufigem Spülprotokoll.
Am einfachsten lässt sich der Kofferdam anbringen, wenn er von Anfang an im Rahmen eingespannt und erst dann entsprechend gelocht wird. Dadurch werden die Lochabstände regelmäßiger und die Vorbereitung kann bei geübten Zahnärzten theoretisch sogar einhändig ohne Assistenz erfolgen. Ein weiterer Trick besteht darin, die verwendeten flügellosen, leichten Klammern gleich im Kofferdam einzuspannen. Im beschriebenen Patientenfall haben wir uns für HySolate Brinker Klammern der Größe B1 für Molaren entschieden. Beim Anblick der grazilen Klammern vermutet man gar nicht

Abb. 5: Postoperative Röntgenaufnahme mit sichtbarer Guttapercha. – **Abb. 6 und 7:** Postoperatives Abschlussbild seitlich und Draufsicht nach erfolgreicher Restauration.

8

9

Abb. 8: Kofferdam in situ zur Isolation von Regio 16 mit Brinker Klammern befestigt. – **Abb. 9:** HySolate Kofferdam. (Foto: © COLTÈNE)

die Power, die sie mitbringen, um den Kofferdam in Position zu halten. Aufgrund der stark geneigten Klammerbacken erreichen diese Klammern eine maximale Retraktion, ohne dabei das Zahnfleisch zu verletzen.

Eine zusätzliche Arbeitserleichterung und Zeitersparnis bringt im Praxisalltag mitunter das aufgedruckte Zahnschema auf der schwarzen Variante des HySolate Kofferdams. Wir haben uns im vorliegenden Fall trotzdem für die individuelle Lochung entschieden, da die Zähne des Oberkiefers leicht versetzt angeordnet waren und nicht exakt in der Zahnreihe standen. Um einen unnötigen Spannungsaufbau zu vermeiden bzw. sicherzustellen, dass keine Gingiva durch den abgedeckten Bereich durchschaut, wurde die Markierung vor dem Stanzen per Hand vorgenommen. Interessanterweise zeigt die Fotodokumentation jedoch buchstäblich „Schwarz auf Weiß", dass selbst bei leichten Abweichungen zum Standardfall die vorgedruckten Perforationen durchaus ihren Zweck erfüllt hätten (Abb. 9). Deshalb sind die vorgefertigten Markierungen in der Tat eine gute Orientierungshilfe im hektischen Praxisalltag.

Die schwarze Farbe des in diesem Fallbeispiel verwendeten Kofferdams (Black Edition des HySolate Latex Dental Dam, COLTENE) sorgt für einen besonders starken Kontrast zum Arbeitsfeld und ist deshalb sehr gut zum Fotografieren während der Diagnose sowie für die anschließende Dokumentation des Falles geeignet.

Insgesamt ist der Einsatz eines strapazierfähigen Kofferdams immer ein cleverer Schachzug, um mit Speichel und Blut kontaminierte Aerosole und Spritzer auf ein Minimum zu reduzieren und ein solides Hygienemanagement zu unterstützen.

Fazit

Der Einsatz des passenden Kofferdams ermöglicht eine Trockenlegung des Arbeitsfelds und ist in der Endodontie eine wichtige Voraussetzung für effektives, sauberes Arbeiten (in der Single-Visit-Behandlung). Während dickere Tuchstärken eine bessere Reißfestigkeit mitbringen, bieten dunkle Farbtöne einen guten Kontrast in der Fotodokumentation und beugen gleichzeitig einem Ermüden der Augen bei längeren Sitzungen vor. Aufgrund seiner hohen Zuverlässigkeit und flexiblen Einsatzmöglichkeiten bei unterschiedlichen Indikationen und Behandlungsmethoden steht der Kofferdam deshalb zurecht als Synonym für die professionelle Infektionskontrolle und für hochwertige Ergebnisse. Sein Einsatz zum Auftakt der Aufbereitung ist damit in jedem Fall stets ein cleverer Schachzug.

Abbildungen: © Georg Benjamin

kontakt.

Georg Benjamin
Zahnarztpraxis Kofferdam
Niedstraße 22
12159 Berlin
info@kofferdam.org

Infos zum Autor

präzise zuverlässig sicher

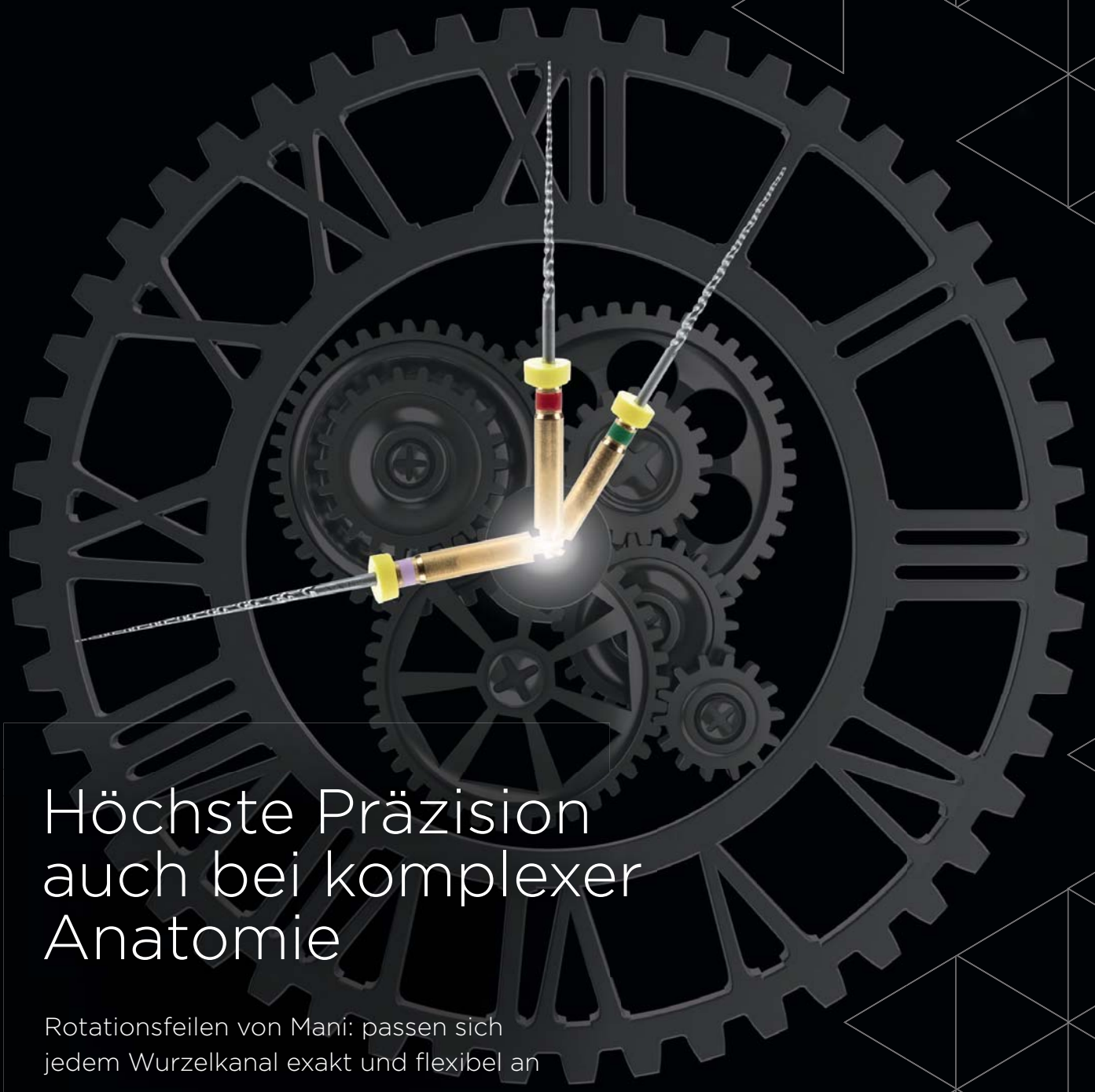

Höchste Präzision auch bei komplexer Anatomie

Rotationsfeilen von Mani: passen sich jedem Wurzelkanal exakt und flexibel an

www.mani.co.jp/en/

MANI

Die endodontische Zugangskavität

Wie viel konservativ ist zu konservativ? – Teil 1

Die Endodontie ist die Fachdisziplin innerhalb der Zahnmedizin, welche anatomische Strukturen auf engstem Raum behandelt. Eine ausreichende Übersicht auf eben diesem begrenzten Raum hilft dem/der Behandler/-in sein/ihr Ziel verlässlicher auszumachen. Wie erreicht man nun diese Übersicht? Und wie viel Übersicht ist überhaupt notwendig?

Dr. med. dent. Andreas Simka M.Sc.

Ich möchte mich in diesem Zusammenhang der Analogie zu einem Haus bedienen. Soll man vom Dach über unterschiedliche Treppen in den Keller gelangen, gibt es verschiedene Möglichkeiten, dies zu realisieren. Der erste Weg ist der traditionelle Weg (Traditional Access Cavity = TAC). Man entfernt nicht nur einzelne „Ziegel", sondern das gesamte Dach und achtet darauf, dass man alle Treppeneingänge geradlinig erreicht. Dadurch wird eine sehr gute Übersicht erreicht. Legt man noch zusätzlich eine leichte Divergenz zu den Wurzelkanaleingängen an, wird darüber hinaus Zahnmaterial geopfert, was zulasten der Stabilität gehen könnte. Der zweite Weg ist der konservative Weg (Conservative Access Cavity = CAC). Das Hausdach wird nur so weit entfernt, dass alle Treppeneingänge zu sehen sind. Teile des Hausdaches, welche den Zugang nicht behindern, werden belassen. Das bedeutet, dass die Zugänge zu den einzelnen Wurzelkanälen zum Teil leicht konvergent verlaufen. Der dritte Weg zu den Treppenhäusern beschreibt der ultrakonservative Zugang (Ultra-Conservative Access Cavity = UltraAC), oder auch „Ninja-Access" genannt. Es werden nur ein paar wenige Ziegel des Daches entfernt, um alle Treppenhauseingänge zu erreichen. Der Begriff „Ninja" (deutsch: Verborgener) in diesem Zusammenhang ist sehr treffend. Die japanischen Krieger agierten seinerzeit im Verborgenen oder im Dunkeln, und sind für ihre Präzision bekannt.

Der vierte, und in diesem Artikel der letztgenannte Weg, ist die „Truss Access Cavity" (Truss). Bei diesem Zugang werden die Dachziegel entfernt, die direkt über den vermuteten Treppenhäusern liegen. Dadurch gibt es für jeden Wurzelkanal quasi einen eigenen Trepanationszugang. Zwischen den verschiedenen Zugängen verbleibt ein Steg (Truss, engl.: Binder). Dieser Artikel soll die einzelnen Aspekte Statik, Aufbereitung und Instrumentenfrakturen in diesem Zusammenhang beleuchten und die Frage klären, ob die Anwender/-innen des UltraAC das Verborgene wirklich so präzise behandeln oder dabei im Dunkeln tappen.

Frakturanfälligkeit

Die Zugangskavität soll es dem/der Behandler/-in ermöglichen, den Kavitätenboden vollständig zu inspizieren, und genug Raum schaffen, um übermäßige Spannungen auf die Instrumente zu vermeiden. Gleichzeitig soll das Design so gewählt werden, dass dabei nur so viel Substanz geopfert wird wie nötig. Dieses Minimax-Prinzip dient dem Schutz des Zahnes vor Frakturen, welche ein übermäßiger Substanzabtrag nach sich ziehen könnte. Eine stark extendierte Zugangskavität reduziert die Frakturresistenz des Zahnes.[1] Die Frage, die daraus resultiert, ist: Erhöht die CAC/UltraAC die Widerstandsfähigkeit eines Zahnes gegenüber Belastungen? Plotino et al.[2] untersuchten den Einfluss der angelegten Trepanationsöffnung auf 160 obere und untere Molaren und Prämolaren hinsichtlich ihrer Frakturresistenz. Dabei unterschied die Gruppe zwischen der traditionellen endodontischen Zugangskavität (TAC), der konservativen endodontischen Zugangskavität (CAC) und der ultrakonservativen endodontischen Zugangskavität (Ninja endodontic cavity (NEC) bzw. UltraAC). Abbildung 1 zeigt die CT-Daten der Studie[2] und stellt die drei Zugangsformen gegenüber.

Bezogen auf die Frakturresistenz zeigten sich signifikante Unterschiede zwischen dem traditionellen gegenüber dem konservativen und dem ultrakonservativen Vorgehen. Bei den beiden zuletzt genannten Zugangsformen wiederum konnte kein Vorteil zugunsten des ultrakonservativen Vorgehens gezeigt werden. Zum gleichen Ergebnis kamen auch Krishan et al.[3] in ihrer Studie. Hinsichtlich des Studien-Designs wurde der traditionelle jedoch „nur" mit dem konservativen Zugang verglichen. Dafür wurden Oberkiefer-Frontzähne sowie Unterkiefer-Prämolaren und Molaren miteinbezogen und verglichen. Im Ergebnis zeigte sich unter anderem, dass der konservative Zugang hinsichtlich der Frakturresistenz Vorteile hat. Aus der reinen Logik heraus kann man sagen, dass je weniger Substanz der Aufbereitung zum Opfer fällt, auch die Anfälligkeit für Frakturen

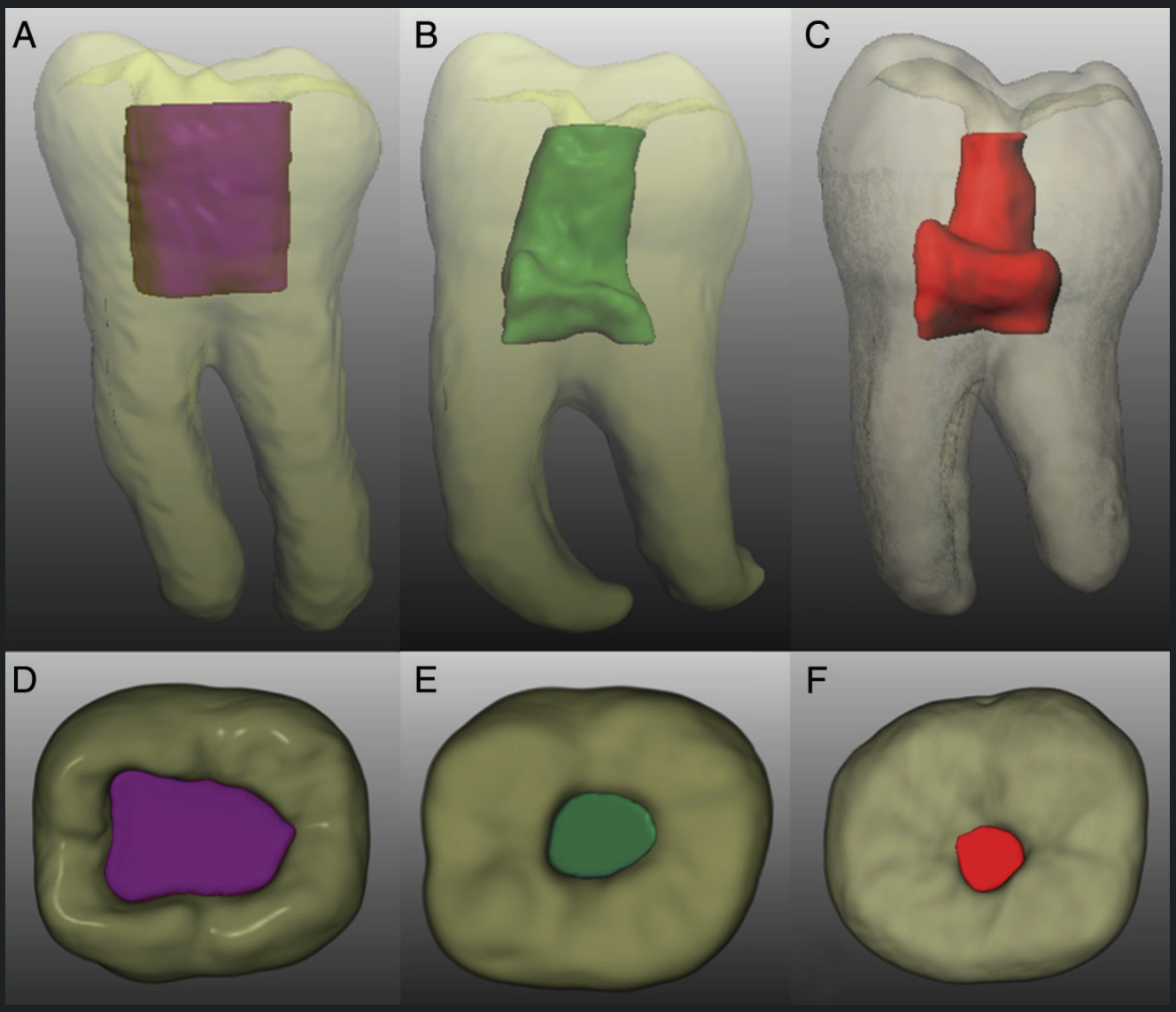

1

sinkt.[4] Eine weitere Steigerung der Resistenz durch das Anlegen einer UltraAC gegenüber dem CAC konnte jedoch nicht gezeigt werden.[2] Abbildung 1 bringt uns allerdings direkt zu den nächsten Punkten:

- Lassen sich die Wurzelkanäle durch den minimalen Zugang sicher aufbereiten?
- Wie beeinflusst der geringe Zugang die Frakturanfälligkeit der Instrumente?
- Lassen sich alle Wurzelkanäle durch den minimalen Zugang auffinden?

Lassen sich die Wurzelkanäle durch den minimalen Zugang sicher aufbereiten?

Die Studiengruppe um Moore[5] untersuchte den Einfluss von CAC auf die Aufbereitung der Wurzelkanäle. Zu diesem Zweck wurden 18 obere Molaren mittels CT untersucht und die Auswirkungen der Wurzelkanalaufbereitung bei TAC bzw. CAC ermittelt. Aus dem Anteil bearbeiteter Wurzelkanalwand-Anteile wurde die Effizienz der Aufbereitung abgeleitet. Hieraus ergaben sich keinerlei signifikante Unterschiede unabhängig von der Zugangskavität. Zu ähnlichen Ergebnissen kamen Peters et al.,[6] die in ihrem Studienmodell die Veränderung der Wurzelkanalmorphologie vor und nach der Aufbereitung mittels Mikro-CT darstellten. Mit ihrer Studie warfen die Wissenschaftler die These auf, dass die Anatomie der Wurzelkanäle mehr Einfluss auf das Aufbereitungsergebnis hat, als die Aufbereitungstechnik selbst. Schlüssig wird dies, überlegt man sich, dass man, zumindest ist das das gängigste Feilendesign, mit runden, schlanken Feilen in sehr individuell unterschiedlich geformten Wurzelkanälen arbeitet. Gestützt wird dies von einer weiteren Studie von Peters et al.[7] In dieser Studie konnte zum einen gezeigt werden, dass die gängigen, rotierenden Wurzelkanalinstrumente einen ähnlichen Substanzabtrag untereinander aufwiesen, und zum anderen, dass 35 Prozent der Kanalwände und mehr unberührt blieben. Auch hier war

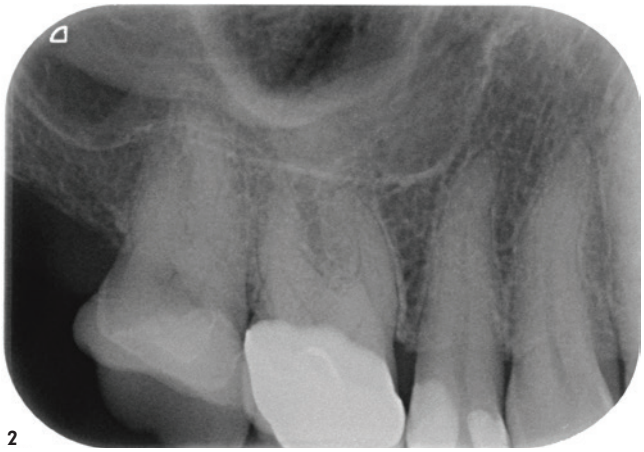

2

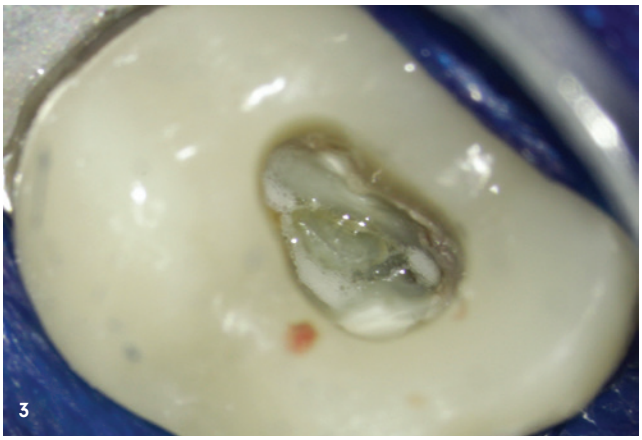

3

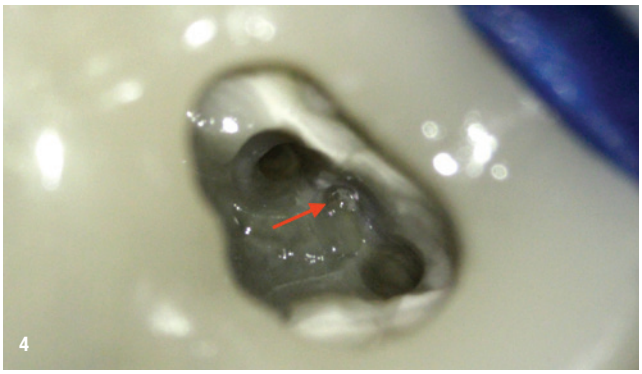

4

die Anatomie der Wurzelkanäle entscheidender als die Aufbereitungstechnik selbst. Somit scheint die Größe der Zugangskavität zumindest keinen entscheidenden Einfluss auf die Aufbereitung der Wurzelkanäle zu haben.
Wie verhält es sich allerdings mit den Feilen selbst? Ein geradliniger Zugang zum Wurzelkanal bei CAC oder UltraAC ist nicht oder nur selten gegeben. Wie wirken sich die reduzierten Platzverhältnisse auf die Feilen aus?
Wurzelkanalfeilen sind unterschiedlichem Stress ausgesetzt, welcher zur Deformation und schlussendlich zur Fraktur der Feile führen könnte. Durch das Festklemmen der Feile im Wurzelkanal bei gleichzeitig anhaltender Rotation des Feilenschaftes erreicht die Feile ihr elastisches Limit und bricht. Ein zweiter Fraktur-Faktor kann die Ermüdung der Feile durch eine starke Krümmung des Wurzelkanals sein. Im Resultat wird die Feile lokalisiert im Wechsel gestreckt und gestaucht und kann schlussendlich durch Materialermüdung brechen (Cycle fatigue).[8] So zeigte auch die Studiengruppe um Sattapan,[8] dass bei 378 Feilen in 44,3 Prozent der Fälle die Feilenermüdung ursächlich für die Feilenfraktur war. Pruett et al.[9] belegten weiterhin, dass je kleiner der Radius und je stärker die Krümmung, die Gefahr eines Ermüdungsbruches steigt. Kann bei einer CAC die Abweichung eines geradlinigen Zuganges zum Wurzelkanal noch recht moderat ausfallen, so steigt diese Abweichung sehr stark an, je kleiner die Zugangskavität und je dislozierter die einzelnen Wurzelkanäle voneinander entfernt liegen.
Das Finden sämtlicher Wurzelkanäle ist für den/die Behandler/-in nicht immer nur spannende Herausforderung. In vielen Fällen wird das Auffinden der filigrianen Wurzelkanaleingänge deutlich erschwert. Solche Faktoren können beispielsweise Dentinüberhänge, Pulpensteine oder Sklerosierungen sein. Aber auch äußere Gegebenheiten wie die Mundöffnung des Patienten oder eine schlechte Ausleuchtung der gesamten Kavität können das Behandlungsergebnis negativ beeinflussen. Rouhani et al.[10] untersuchten die Häufigkeit unbehandelter Wurzelkanäle mittels dreidimensionaler Röntgenaufnahmen. Bei 13,3 Prozent der 772 untersuchten Zähne zeigten sich unbehandelte Wurzelkanäle. Der Großteil der übersehenen Wurzelkanäle, nämlich 71,8 Prozent, entfiel dabei auf den oberen 6er. Zu einem sehr ähnlichen Ergebnis kamen Costa et al.[11] Die Anzahl der in dieser Studie untersuchten Zähne betrug mit 2.294 in etwa dreimal so viel wie bei Rouhani et al.[10] Es zeigte sich bei 12 Prozent der 2.294 Zähne mindestens ein nicht behandelter Wurzelkanal. Und auch hier kam dies beim 2. mesiobukkalen Kanal des oberen 6er am häufigsten vor (72 Prozent).

Fallbeispiel

Im Juli dieses Jahres stellte sich eine Patientin mit reizunabhängigen Schmerzen sowie Aufbissbeschwerden an Zahn 17 vor. Die Röntgenaufnahme zeigte eine pulpennahe Füllung mit unauffälligem apikalem Status. Aufgrund der klinischen Befunde leiteten wir die Wurzelkanalbehandlung des Zahnes ein. Nach Darstellung des Pulpencavums zeigten sich Pulpensteine sowie ausgeprägte Sklerosierungen der Wurzelkanäle. Der 2. mesiobukkale Kanal konnte nach vollständiger Entfernung aller Überhänge und Darstellung des Pulpenbodens gefunden und anschließend mechanisch und chemisch aufbereitet werden. Das nach Abschluss der Behandlung angefertigte Röntgenbild zeigt die suffiziente Wurzelfüllung (Abb. 2–5).

Falldiskussion

Selbstverständlich stellt sich im vorliegenden Fall die Frage der Sinnhaftigkeit eines ultrakonservativen Zuganges bezüglich Frakturschonung, da der Zahn bereits mittels einer keramischen Teilkrone versorgt war. Dennoch möchte ich kurz auf zwei bis drei bereits erwähnte grundsätzliche Aspekte der Zugangskavität eingehen.

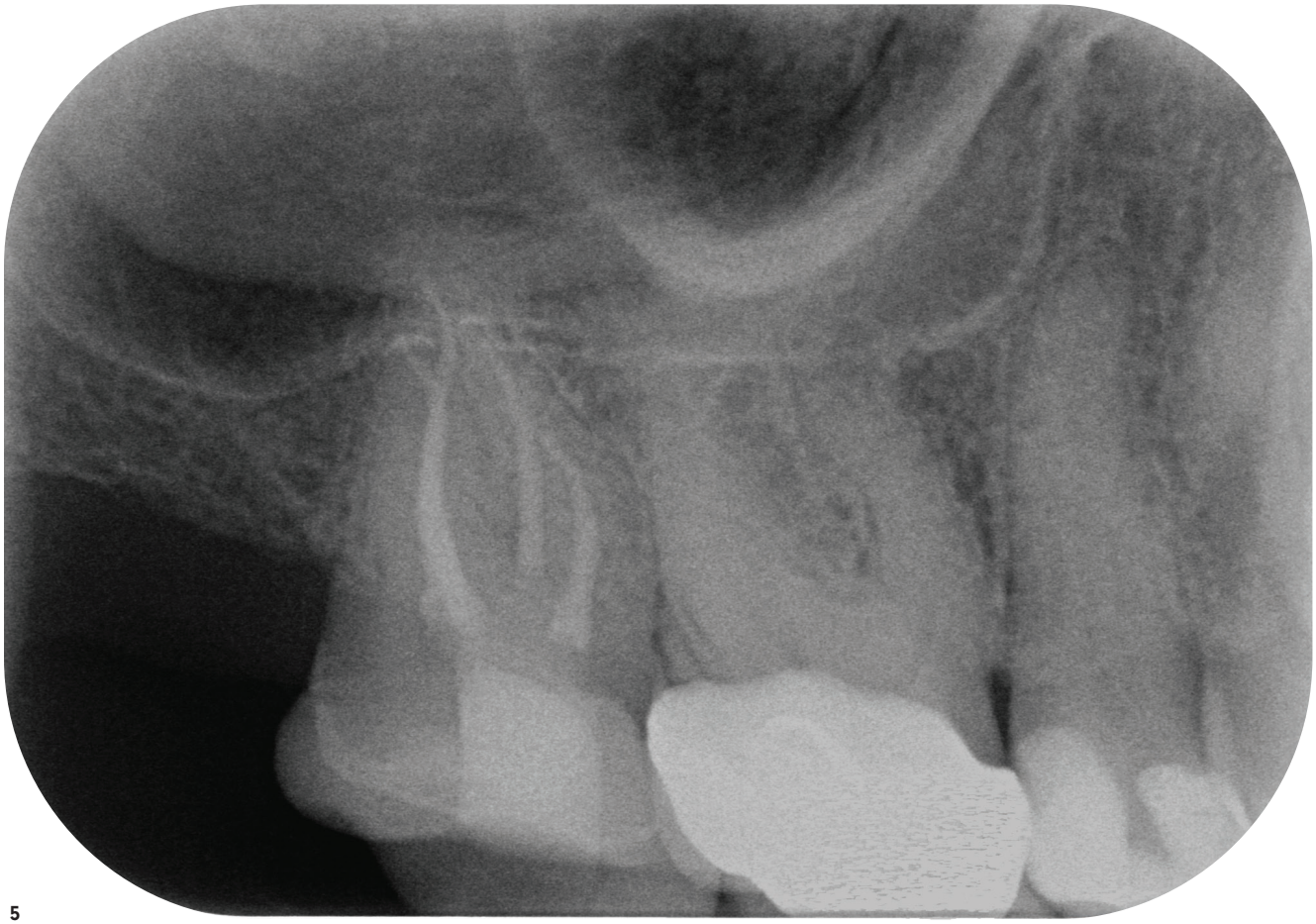

5

Der von mir angelegte Zugang wurde so weit extendiert, dass ich die Wurzelkanäle sicher finden und aufbereiten konnte. Ein kleinerer Zugang wäre, trotz der sehr guten Mitarbeit der Patientin, alleine aufgrund der Position des 7er unpraktisch gewesen. Zur substanzschonenden Präparation des Pulpenbodens kamen langschaftige Rosenbohrer zum Einsatz (H1SML-Bohrer, Komet). Trotz des schlanken Designs wäre bei einem ultrakonservativen Zugang die Sicht eingeschränkt und die notwendige Angulation der Instrumente zum gezielten Abtragen des Dentins kaum zu realisieren. Die starke Sklerosierung der Wurzelkanäle selbst stellte bereits eine hohe mechanische Belastung für die eingesetzten Nickel-Titan-Instrumente dar. Ein ultrakonservativer Zugang hätte den zyklischen Stress auf die Feilen zusätzlich erhöht.

Anwender/-innen der ultrakonservativen Technik mögen nun argumentieren, dass es für die von mir aufgezählten Nachteile auch praktikable Lösungen gibt. Der erhöhte Stress auf die Feilen kann zum Teil durch mehrmaligen Austausch der Feilen kompensiert werden. Die Darstellung des Wurzelkanalbodens hätte auch mit ultraschallbetriebenen K-Feilen oder Diamanten durchgeführt werden können. Und letztendlich würde die Keramik durch einen kleineren Zugang eventuell mehr geschont (abhängig von Kühlung, eingesetztem Diamanten und Umdrehungszahl).

Grundsätzlich funktioniert eine eingesetzte Technik bei dem/der einen Behandler/-in besser oder weniger gut als in den Händen eines/einer anderen Behandlers/-in. Schlussendlich stellt sich für mich nicht die Frage, ob die Technik angewendet werden kann, sondern vielmehr, warum sie zur Anwendung kommen sollte. Studien zeigen, dass es keinen signifikanten Unterschied der Frakturanfälligkeit zwischen dem konservativen sowie dem ultrakonservativen Zugang zu geben scheint, welches das Hauptargument der Anwender/-innen ultrakonservativer Techniken ist. Ist die persönliche Herausforderung Grund genug, die damit einhergehenden Nachteile für den Patienten zu rechtfertigen?

Neben den Ninja haben auch die Kamikaze ihren Ursprung in der japanischen Kultur. Ob die Anwender/-innen der ultrakonservativen Technik nun präzise Ihren Auftrag erfüllen oder sich ohne zu Überlegen ins Gefecht stürzen, ist in manchen Fällen wahrscheinlich nur ein schmaler Grat.

kontakt.

Dr. med. dent.
Andreas Simka, M.Sc.
E.P.I. am Alsterkanal
Maria-Louisen-Straße 31 a
22301 Hamburg
a.simka@gmx.de

Infos zum Autor

Literatur

Die Möglichkeiten der konservativen endodontischen Therapie

Beim vorliegenden Fachbeitrag handelt es sich um eine Zusammenfassung des Vortrags von DDr. Johannes Klimscha im Rahmen des Konservierenden Symposiums der Arbeitsgemeinschaft (ARGE) Zahnerhaltung im Januar 2023.

DDr. Johannes Klimscha, M.Sc., Dr. Matthias Holly, M.Sc.

Die endodontische Therapie spielt eine entscheidende Rolle in der Zahnmedizin, da sie darauf abzielt, die Entstehung oder Ausbreitung apikaler Parodontitis zu verhindern und zu heilen. Dabei sind zahlreiche Faktoren zu berücksichtigen, um eine erfolgreiche Behandlung zu gewährleisten. Im Mittelpunkt dieser Herangehensweise stehen die Entscheidungsfindung, die Prognose und die Suche nach optimalen Lösungen für den Patienten.

Prognose und Entscheidungsfindung

Die Langzeitprognose einer endodontischen Behandlung ist präoperativ oft schwer abzuschätzen, da viele relevante Faktoren erst während oder nach der Behandlung identifiziert werden können. Diese Unsicherheit stellt Zahnärzte vor die Herausforderung, die bestmögliche Entscheidung für den Patienten zu treffen.

Behandlungswürdig – Behandlungsfähig

In der Entscheidungsfindung für oder gegen eine konservative endodontische Therapie ergeben sich einige Schlüsselfragen (Hülsmann et al. 2007):

1. **Ist eine orthograde endodontische Behandlung indiziert?**
   Dies hängt von vielen Faktoren ab, und nicht jeder betroffene Zahn erfordert zwangsläufig eine endodontische Therapie. In einigen Fällen kann zunächst ein Vitalerhaltungsversuch erfolgen.

2. **Ist eine Erfolg versprechende orthograde endodontische Therapie möglich?**
   Der Zustand des Wurzelkanalsystems und die Möglichkeit einer erfolgreichen Aufbereitung und Desinfektion sind hierbei entscheidend.

3. **Wie sieht die Relation von Nutzen und Risiko aus?**
   Nützt es nichts, schadet es nicht, dann kann man noch über den zeitlichen und finanziellen Aufwand diskutieren. Auf jeden Fall sollte aber eine „Nützt nichts, schadet mehr"-Situation vermieden werden.

4. **Kann der Zahn nach endodontischer Behandlung funktionell wiederhergestellt und in eine prothetische Restauration integriert werden?**
   Die schmerzfeie Verwendung des entzündungsfreien Zahns innerhalb der normalen Kauparameter ist anzustreben.

5. **Gibt es Alternativen zur orthograden endodontischen Behandlung?**
   In einigen Fällen können chirurgisch-zahnerhaltende Therapieoptionen in Betracht gezogen werden.

Fallstudien zur Entscheidungsfindung

In den folgenden Fallstudien werden diese Schlüsselfragen anhand von Patientenfällen aus unserer Ordination für Zahnerhaltung beleuchtet, um die komplexe Entscheidungsfindung in der endodontischen Therapie besser zu verstehen.

Fall 1: Vitalerhaltung bei nicht abgeschlossenem Wurzelwachstum
In diesem Fall ist die orthograde endodontische Behandlung nicht die erste Wahl. Ein Vitalerhaltungsversuch mittels Cvek Pulpotomie wurde in Betracht gezogen, bevor die endodontische Therapie als Option erwogen wird. Dies betont die Bedeutung einer sorgfältigen Abwägung von Nutzen und Risiko.

Fall 2: Längsfraktur oder rein infektinduzierte laterale periapikale Läsion
Hier wird die Schwierigkeit bei der Identifizierung von Längsfrakturen und die Bedeutung einer umfassenden Aufbereitung und Desinfektion des Kanalsystems verdeutlicht. Es wird gezeigt, wie eine gründliche Behandlung eine rasche Schmerzlinderung und Knochenregeneration ermöglichen kann.

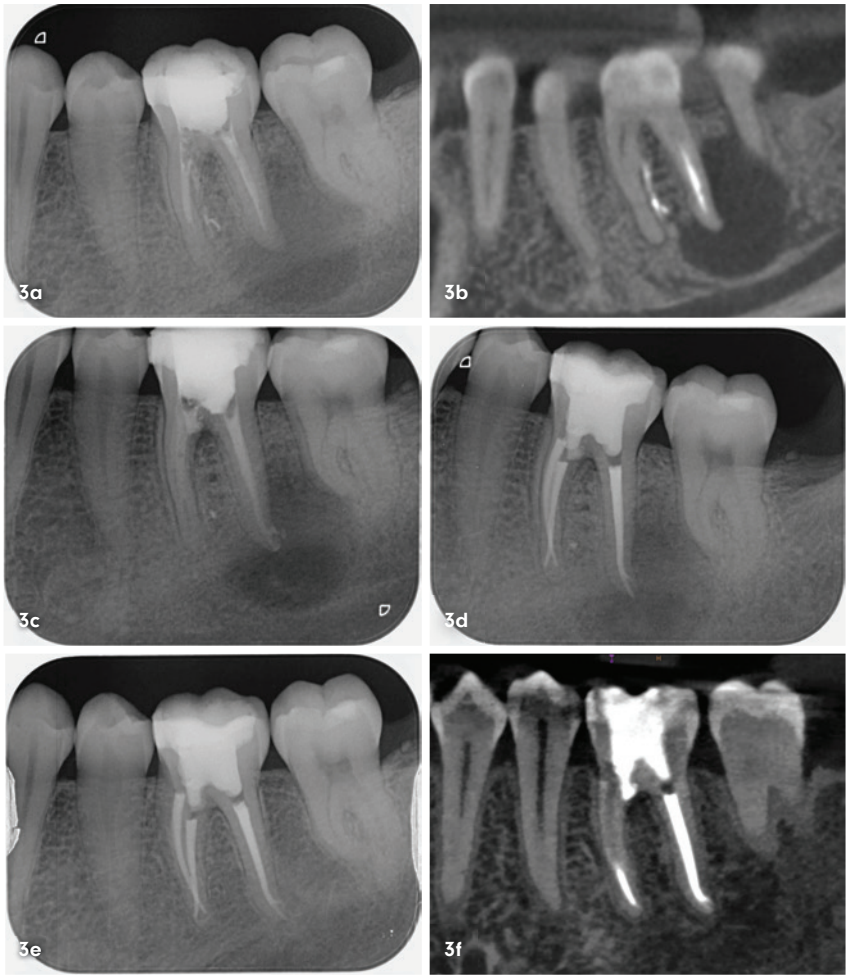

Fall 3: Zahnerhaltung bei Wurzelperforationen und Verdacht auf radikuläre Zyste

Neben dem Ausschluss der Kontraindikationen für eine orthograde endodontische Behandlung ist die entscheidende Frage, ob ein dichter Perforationsverschluss möglich ist und ob die Aufbereitung auf Arbeitslänge und Desinfektion des Kanalsystems zur Ausheilung der apikalen Parodontitis führt oder ob tatsächlich eine Zyste vorliegt.

Fall 4: Konservativ oder chirurgisch – Herausforderungen bei der Entfernung von Stiften und Frakturen

Die Entfernung von Stiften und frakturierten Materialien kann ein komplexer Prozess sein und hat einen entscheidenden Einfluss auf den Erfolg der endodontischen Therapie. Hier wird deutlich, wie wichtig eine umsichtige Herangehensweise ist.

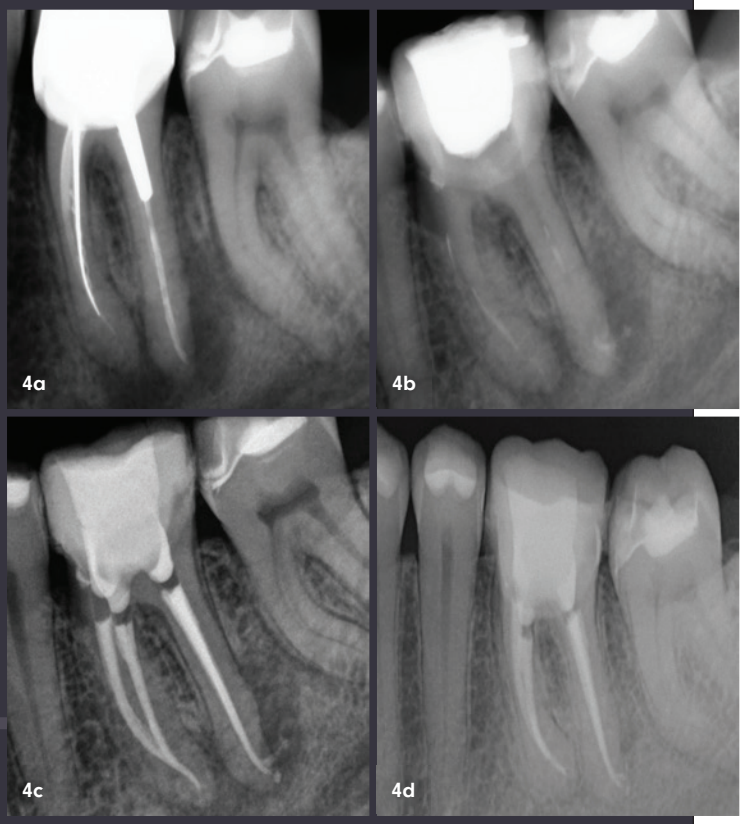

Bon dent

FLASH

YOUR
NEW
POWER

- **Flat- side**
- **Spezielle Wärmebehandlung**
- **Minimal invasiv**
- **Doppelte NiTi-Behandlung**



www.bondent.eu

Fall 5: Zervikale externe Resorption eines Frontzahnes
In diesem Fall wird die Wahrscheinlichkeit einer erfolgreichen endodontischen Behandlung aufgrund der einfachen Kanalanatomie und Bakterienfreiheit des Kanalsystems betont. Die Möglichkeit der Stiftsetzung und funktionellen Wiederherstellung des Zahnes wird verdeutlicht.

Fazit

Die konservative endodontische Therapie erfordert eine sorgfältige Entscheidungsfindung und eine individualisierte Herangehensweise, um den besten Nutzen für den Patienten zu gewährleisten. Die präoperative Einschätzung ist oft komplex, und die Identifizierung und Lösung von Problemen während der Behandlung erfordert Erfahrung und Fachwissen. Die vorgestellten Fallstudien verdeutlichen, dass die endodontische Therapie eine wichtige Rolle bei der Erhaltung der Zahngesundheit spielen kann, jedoch sorgfältig geplant und durchgeführt werden muss, um erfolgreich zu sein. Die Zahnärzte sollten stets die individuellen Bedürfnisse und Gegebenheiten im ganzen Gebiss ihrer Patienten im Blick behalten, um die bestmögliche Versorgung zu gewährleisten.

kontakt.

DDr. Johannes Klimscha, M.Sc.
Dr. Matthias Holly, M.Sc.
Ordination für Zahnerhaltung und
Mikroskopische Endodontie
Dorotheergasse 12/13 A
1010 Wien
www.zahnerhaltung.wien

5. GEMEINSCHAFTSTAGUNG ZAHNERHALTUNG

DGZ · DGET · dgpzm · DGR²Z

23. BIS 25. NOVEMBER 2023

ON DEMAND – AB 4. DEZEMBER 2023!

Ganz besonders in diesem Jahr: Sie können sich die Vorträge der Tagung auch ON DEMAND anschauen.

Jetzt anmelden unter www.zahnerhaltung-kongress.de oder den QR-Code scannen.
Verfügbar vom 4. Dezember 2023 bis 30. März 2024.

www.zahnerhaltung-kongress.de

© FleischiPixel – stock.adobe.com

OEMUS MEDIA AG
Holbeinstraße 29 · 04229 Leipzig · Deutschland · Tel.: +49 341 48474-308 · event@oemus-media.de

Die Präsentation des neuen SAF INFINITUM

Auf der 5. Gemeinschaftstagung Zahnerhaltung in München bot sich die Gelegenheit, das neue SAF INFINITUM System vorzustellen – ein revolutionäres Endodontiesystem, das anatomische Aufbereitung bei gleichzeitiger Spülung mit fortschrittlichen Desinfektionslösungen und Aktivierung der Spülflüssigkeit in nur zwei Minuten pro Wurzelkanal ermöglicht.

SAF INFINITUM wird von der ReDent NOVA GmbH, einem in Berlin ansässigen Unternehmen, entwickelt und hergestellt. Es basiert auf dem geistigen Eigentum des SAF-Systems, einem innovativen endodontischen System, welches im letzten Jahrzehnt auf den Markt kam. Mit über 200 von Experten begutachteten und veröffentlichten Forschungsartikeln wurde das System bereits umfassend erforscht. Vor einigen Jahren beschloss die ReDent NOVA GmbH, diese evidenzbasierte Idee weiterzuentwickeln und investierte in ihrem Forschungs- und Entwicklungszentrum in Berlin in umfangreiche Forschungsarbeiten, um Änderungen sowohl an den Feilen als auch an dem gesamten System und sogar dem klinischen Protokoll vorzunehmen.

Einblicke von führenden Forschern und Klinikern

Die 5. Gemeinschaftstagung Zahnerhaltung wurde mit einem Symposium über SAF INFINITUM eingeleitet. Vorgestellt wurden dabei einige der führenden Forscher und Kliniker, die an der Entwicklung des SAF-Systems beteiligt waren, sowohl in seiner früheren als auch in seiner jetzigen Form. Prof. Zvi Metzger (Universität Tel Aviv, Israel), der an der Entwicklung des Systems beteiligt war und mehrere wissenschaftliche Artikel darüber veröffentlichte, gab einen Überblick über die Geschichte des Systems und das evidenzbasierte Konzept. Ihm folgte Dr. Tomas Lang (Essen), der bereits intensiv mit dem SAF-System gearbeitet hat und seine

Erfahrungen aus mehr als zehn Jahren mitteilte. Im Folgenden stellte Prof. Dr. Matthias Zehnder (Universität Zürich, Schweiz) das innovative Spülkonzept von SAF INFINITUM vor, welches eine Kombination aus Natriumhypochlorit und Dual Rinse HEDP verwendet, um einen Synergieeffekt zu erzielen, den Desinfektionsgrad zu verbessern und die Arbeitszeit mit dem SAF-System zu verkürzen. Der letzte Vortrag wurde von Dr. Michael Solomonov (Tel Aviv, Israel) gehalten, der über langjährige Erfahrung in der Forschung und Arbeit mit dem SAF-System verfügt und seine Erfahrungen mit dem System vorstellte, einschließlich klinischer Fälle aus den letzten 18 Monaten, in denen er das System mit der kombinierten NaOCl-HEDP-Spülung eingesetzt hat.

Praxisnaher Workshop

Das Symposium zog viele Teilnehmer an, die sich für diese zukunftsweisende endodontische Behandlung interessierten. Einige von ihnen nahmen an dem anschließenden Workshop teil, der vollständig ausgebucht war. Der Workshop wurde geleitet von Oscar Freiherr von Stetten, der einen wissenschaftlichen und klinischen Überblick über das neue System gab. Freiherr von Stetten präsentierte seine langjährige Erfahrung mit dem SAF-System, einschließlich des neuen SAF INFINITUM Geräts, und gab viele klinische Tipps, wie das System zur Verbesserung der Ergebnisse der endodontischen Behandlung eingesetzt werden kann. Der Workshop bot den Teilnehmern eine einmalige Gelegenheit, das neue SAF INFINITUM System zu testen, das bisher noch nicht der breiten Öffentlichkeit vorgestellt wurde und in der ersten Jahreshälfte 2024 auf den Markt kommen soll. Die Teilnehmer probierten auch das Selbsttrainingsprogramm aus, das mit dem System geliefert wird, einschließlich 3D-gedruckter Nachbildungen echter Zähne mit einer anspruchsvollen Morphologie.
Während der Konferenz selbst zog der Stand von ReDent NOVA viele Besucher an und nahm viele Kontaktanfragen

entgegen, um zu informieren, sobald das System auf dem Markt ist. Die Besucher waren überrascht, an dem System viele neue Konzepte zu sehen: Die Zuführung einer innovativen Spülflüssigkeit direkt in die endodontische Feile, um eine gleichzeitige Aufbereitung, Spülung und Aktivierung zu ermöglichen und ein hohes Maß an Reinigung zu erreichen. Das innovative Handstück für den Einmalgebrauch, das die Spülflüssigkeit in die Feile einbringt und die überschüssige, mit Debris beladene Flüssigkeit absaugt. Der Transmitter, der das Handstück mit einem beliebigen digitalen Mikromotor verbindet und ein Bluetooth-Signal an ein fortschrittliches Kontrollzentrum mit einem 7-Zoll-Bildschirm sendet, dass die gesamte Behandlung überwacht und steuert. SAF INFINITUM hielt viele Überraschungen bereit und sorgte für Vorfreude auf die bevorstehende Einführung des neuen Systems.

kontakt.

ReDent NOVA GmbH & Co. KG
Am Borsigturm 70
13507 Berlin
Tel.: +49 30 84430096
info@redentnova.de
www.redentnova.de

Fotos: © OEMUS MEDIA AG

Anzeige

lege artis

Deckel auf – Spritze aufziehen – fertig!

SPÜLEN MIT ESD-SYSTEM

Einfach, sicher & direkt
Aufziehen (ESD) mittels Luer-/Luer-Lock-Spritzen

Hygienisch, sparsam & wirtschaftlich
Keine Flecken durch Verschütten, nahezu ohne Produktverlust

In jede Flasche integriert
Keine umständliche Installation nötig

Mehr Infos unter **www.legeartis.de**

5. Gemeinschaftstagung Zahnerhaltung mit Besucherrekord in München

Unter dem Motto „Erhalte Deinen Zahn" versammelte der Kongress das Who's who der Zahnerhaltung in Deutschland und bot den über 700 Teilnehmern ein topaktuelles und hochkarätig besetztes Programm rund um die Thematik.

Andreas Grasse

Vom 23. bis 25. November 2023 fand im Westin Grand Munich die 5. Gemeinschaftstagung Zahnerhaltung statt. Mit ihrer enormen Bandbreite von Endodontie über zahnärztliche Traumatologie, Restaurative und Regenerative Zahnheilkunde bis hin zur Präventivzahnmedizin kann die Zahnerhaltung zweifelsohne als ethische Königsdisziplin der Zahnheilkunde betrachtet werden.

Die auf diesen Gebieten aktiven und renommierten Fachgesellschaften DGZ, DGET, DGR²Z und DGPZM präsentierten in München unter dem Motto „Erhalte Deinen Zahn" einen Querschnitt aus allen Bereichen der Zahnerhaltung und diskutierten mit den Teilnehmern aktuelle Fragen und Standards. Die wissenschaftliche Leitung der Tagung lag in den Händen von Prof. Dr. Annette Wiegand (DGZ), Dr. Bijan Vahedi, M.Sc. (DGET), Prof. Dr. Anne-Katrin Lührs (DGR²Z) sowie Prof. Dr. Stefan Zimmer (DGPZM) in Zusammenarbeit mit Prof. Dr. Reinhard Hickel als örtlichem Tagungsleiter. Das Interesse an der Veranstaltung und der Thematik war dabei so groß, dass die Gemeinschaftstagung bereits im Vorfeld restlos ausgebucht war und mit über 700 Kongressteilnehmern einen neuen Besucherrekord in der Geschichte der Veranstaltung aufstellte.

Der Pre-Congress am Donnerstag stand zunächst ganz im Zeichen der zahlreichen Workshops, die sich unter anderem der Thematik der maschinellen Gleitpfaderstellung, der Präparation komplexer Wurzelkanalsysteme mit Endo-Feilen sowie der 3D-Aufbereitung und Desinfektion widmeten. Ein spezielles Symposium am Vormittag beschäftigte sich zudem mit der synergistischen Wirkung einer kombinierten chemomechanischen Wurzelkanalaufbereitung. Parallel richtete die Deutsche Gesellschaft für Zahnerhaltung (DGZ) im LMU-Klinikum der Universität München ihren Tag der Wissenschaft aus und gab dort ein Update zu aktuellen Entwicklungen.

Die wissenschaftlichen Hauptvorträge des Kongresses am Freitag und Samstag fokussierten neben den traditionellen Themen der Endodontie und Zahnerhaltung u. a. die Digitalisierung sowie die zunehmende Bedeutung von künstlicher

© Jonas Güttler DGZ

Intelligenz im Praxisalltag und beleuchteten auch Aspekte wie die Ernährung als verbindendes Element der Fächergruppe Zahnerhaltung. Zusätzlich zur hochkarätigen Riege deutschsprachiger Referenten lag es den ausrichtenden Fachgesellschaften aber auch besonders am Herzen, wieder Experten aus dem Ausland einzuladen und der Tagung dadurch ein internationales Flair zu verleihen. Im parallel stattfindenden Nebenpodium bekamen die Teilnehmer, indessen eine große Bandbreite an wissenschaftlichen Kurzvorträgen und Fallpräsentationen geboten, die von einer umfangreichen digitalen Posterausstellung ergänzt wurde. Das beliebte Team-Programm „Die endodontische Assistenz" war auch in diesem Jahr wieder ein fester Bestandteil der Veranstaltung und machte den Kongress somit zur idealen Fortbildung für die gesamte Praxis. In der begleitenden Industrieausstellung hatten die Teilnehmer zudem ausgiebig Gelegenheit zum kollegialen Austausch und konnten sich bei den ausstellenden Firmen über neueste Produkte und Innovationen informieren.

Die traditionelle Abendveranstaltung am Freitag fand im historischen Augustiner-Keller statt, der erstmals 1812 als Bierlagerstätte fungierte und bereits seit über 150 Jahren zu den schönsten und beliebtesten Lokalen der Stadt München zählt. Hier konnten die knapp 250 Teilnehmer bei deftiger und süßer bayerischer Kost, ausgesuchten Weinen und einheimischem Bier den Kongresstag entspannt und in geselliger Atmosphäre ausklingen lassen. Eine Liveband lieferte zudem den energiegeladenen Soundtrack des Abends und sorgte für stimmungsvolle und unvergessliche Momente auf der Tanzfläche.

Alles in allem zeigte die Gemeinschaftstagung in München eindrucksvoll die gesamte Bandbreite der Zahnerhaltung auf und erntete mit ihrem vielfältigen Programm große Begeisterung bei den über 700 angereisten Teilnehmern. Dabei fügten sich die einzelnen Programmpunkte wie Mosaiksteine zu einem großen Ganzen zusammen und unterstrichen die Bedeutung der Zahnerhaltung in der modernen Zahnmedizin.

Nach dem Kongress ist vor dem Kongress: Die 13. Jahrestagung der Deutschen Gesellschaft für Endodontologie und zahnärztliche Traumatologie (DGET) findet vom 21. bis 23. November 2024 in Hamburg statt.

Die 5. Gemeinschaftstagung ist ab sofort bis 30. März 2024 ON DEMAND unter ***zahnerhaltung-kongress.de*** verfügbar.

Anmeldung
ON DEMAND.

Hier gibt's mehr
Bilder.

Anzeige

kontakt.
OEMUS MEDIA AG
Holbeinstraße 29 · 04229 Leipzig
Tel.: +49 341 48474-308
event@oemus-media.de
www.oemus.com
www.endo-kongress.de

Veranstaltungsfotos: © OEMUS MEDIA AG

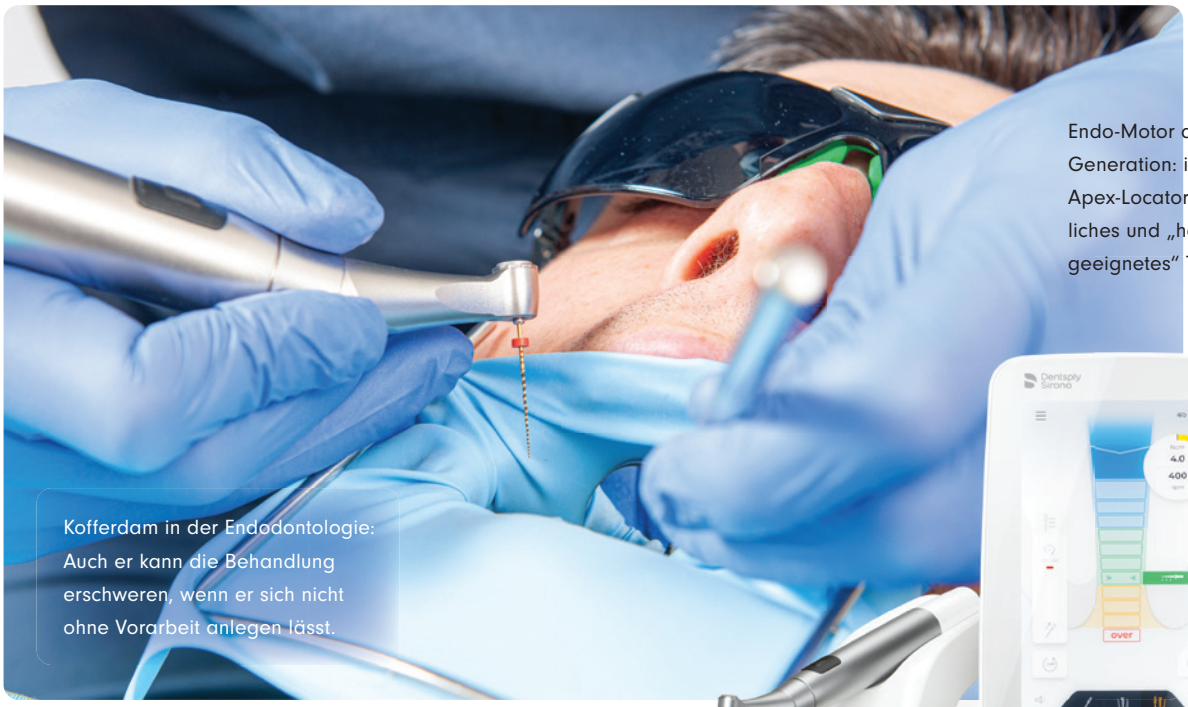

Kofferdam in der Endodontologie: Auch er kann die Behandlung erschweren, wenn er sich nicht ohne Vorarbeit anlegen lässt.

Endo-Motor der jüngsten Generation: integrierter Apex-Locator, übersichtliches und „handschuhgeeignetes" Touchdisplay.

Richtig eingeschätzt ist halb gewonnen

Fehlervermeidung in der Endodontologie

Der Erfolg einer endodontologischen Therapie entscheidet sich schon ganz am Anfang: Wurde der Schwierigkeitsgrad eingeschätzt und entsprechend die Behandlung geplant, ist das Fundament für den klinischen Erfolg gelegt. Danach führt eine konsequente Fehlervermeidung sicher zum Ziel.

Dr. Christian Ehrensberger

Die Beiträge in dieser Rubrik stammen von den Herstellern bzw. Vertreibern und spiegeln nicht die Meinung der Redaktion wider.

Ein endodontischer Fall ist nie ein „Spaziergang". Dafür sorgt schon das Überraschungspotenzial. Aber was macht einen endodontischen Fall zu einem „normalen", „schwierigen" oder „sehr schwierigen"?
Dafür gibt es einen transparenten Katalog von Kriterien:[1] Handelt es sich beispielsweise um einen anterioren Zahn oder Prämolaren („normal"), um einen 1. Molar („schwierig") oder um einen der beiden hinteren Molaren („sehr schwierig")? Lassen sich die Röntgenaufnahmen ohne Weiteres befunden („normal"), oder wird die Diagnose erschwert, zum Beispiel durch einen hohen Mundboden („schwierig")? Oder überlagern sich im Röntgenbild mehrere Wurzelkanäle („sehr schwierig")? Neben den im engeren Sinne endodontologischen Kriterien kommt es aber auch auf Allgemeinzahnmedizinisches, wie etwa auf patientenindividuell geeignete Verfahren zur Anästhesie, die Größe der Mundöffnung oder die Kooperationsbereitschaft an. Schwieriger wird ein Fall darüber hinaus generell bei parodontaler Beteiligung am Entzündungsgeschehen.

Mehrere „schwierige" Aspekte führen zum Gesamturteil „sehr schwierig"

In der Regel wird man einen Patientenfall, bei dem ein Merkmal aus der Kategorie „sehr schwierig" gegeben ist (z. B. sich überlagernde anatomische Strukturen im Röntgenbild), auch insgesamt als „sehr schwierig" einstufen. Doch ebenso können mehrere Merkmale aus der Kategorie

„schwierig" in der Summe das Gesamturteil „sehr schwierig" ergeben.
Klagt ein Patient beispielsweise über stärkere Schmerzen und weist der betroffene Zahnbereich eine größere Schwellung auf, ohne darüber gleich zu einem Notfall zu werden? Erfordert das Legen von Kofferdam eine Vorbereitung des Arbeitsfeldes (z. B. Verkeilung bei Zahnengstand)? Sind im apikalen Bereich geringe Resorptionen aufgetreten? Jedes dieser Details für sich würde die anstehende endodontische Behandlung nicht zu einer „schwierigen" werden lassen. Aber alle diese Aspekte zusammen machen die Therapie insgesamt dann doch „sehr schwierig". Wohin anfängliche Fehleinschätzungen führen können, zeigte vor zwei Jahren eine Untersuchung endodontischer Behandlungen von finnischen Zahnmedizinstudenten.[2] Es kam öfter zu Komplikationen, wenn die Einschätzung des Schwierigkeitsgrades durch einen Zahnmedizinstudenten von der Einschätzung eines Endodontie-Spezialisten abwich. Denn die Studenten bewerteten die betreffenden Fälle meist als einfacher, als sie tatsächlich lagen.
Dieses Ergebnis legt nahe, dass bei richtiger Einstufung eines endodontischen Falles Fehler vermieden, die Planung und Durchführung der Therapie verbessert und die Zahl der Komplikationen vermindert werden könnten.
Dr. Markus Lewitzki hat es am 20. September 2023 in Berlin als Referent einer Fortbildungsveranstaltung von Dentsply Sirona auf den Punkt gebracht: „Die meisten schwierigen Fälle waren einmal einfach." Sprich: Die Notwendigkeit, nach Fehleinschätzungen vermeidbare Fehler auszumerzen und insbesondere Revisionen vorzunehmen, lässt ursprünglich einfache endodontische Fälle zu schwierigen werden.

Die Chancen waren nie so gut wie heute

Das macht umgekehrt Hoffnung, durch konsequente Fehlervermeidung Komplikationen und Revisionen reduzieren zu können. So sollten höhere Erfolgswahrscheinlichkeiten und bessere Prognosen erreichbar sein. Für den Allgemeinzahnarzt hat sich diese Regel bewährt: Fast drei Viertel der endodontischen Fälle sind nicht „sehr schwierig". Genauer: Es sind 72 Prozent gemäß aktuellen Studienergebnissen.[3]
Die Erfolgschancen waren nie so gut wie heute und werden immer besser. Vor dreißig Jahren setzte man bei einem einzigen Fall nacheinander vier bis acht unterschiedliche Aufbereitungsfeilen ein. Heute reicht oft eine einzige, zum Beispiel die WaveOne Gold Primary (Dentsply Sirona) oder RECIPROC blue (VDW). Die namensgebende Gold- bzw. Blue-Wärmebehandlung reduziert dabei das Risiko der Feilenfraktur. Im Vergleich zu Vorgängersystemen von Dentsply Sirona und VDW konnte die Widerstandsfähigkeit gegen zyklische Ermüdung deutlich erhöht werden.[4–7]
Einen zusätzlichen Schutz bieten aktuelle Endo-Motoren mit sensorloser Steuerung, denn sie reagieren sehr schnell auf Drehmomentbelastungen (z. B. X-Smart Pro+, Dentsply Sirona).[8] Rechtzeitig vor einer übermäßigen Deformation der Feile sorgt eine Autoreverse-Funktion dafür, dass sie wieder stabil läuft und der Behandler sie punktgenau dort halten kann, wo sie arbeiten soll. Zusätzliche Sicherheit kann ein motorintegrierter Apex-Locator geben, der den Feilenfortschritt in Echtzeit auf einem Display farblich sichtbar macht. Aus der Perspektive der klinischen Praxis stellt es einen zusätzlichen Nutzen dar, wenn die Optimal-Parameter für die endodontischen Instrumente bereits im Motor hinterlegt sind, wie es bei den oben erwähnten Feilen/Motor der Fall ist. So kann der endodontisch tätige Allgemeinzahnarzt heute mehr Fälle selbst behandeln und der Spezialist „in früheren Zeiten sicher verlorene" Zähne retten.

Breites Anwendungsspektrum: die reziprok beweglichen Feilen WaveOne Gold Primary und RECIPROC blue.

kontakt.

Dentsply Sirona Deutschland GmbH
Fabrikstraße 31
64625 Bensheim
Tel.: +49 6251 16-0
contact@dentsplysirona.com
www.dentsplysirona.com

Infos zum Autor | Infos zum Unternehmen | Literatur

Die Beiträge in dieser Rubrik stammen von den Herstellern bzw. Vertreibern und spiegeln nicht die Meinung der Redaktion wider.

Hintergrundelemente: © Rolling Stones/Shutterstock.com

Ein neuer Goldstandard in der Endodontie

Die Gemeinschaftstagung Zahnerhaltung in München war eine optimale Gelegenheit, ein faszinierendes neues Endodontiesystem – SAF INFINITUM – unter dem Titel „ein neuer Goldstandard in der Endodontie" vorzustellen. Herr Zeev Schreiber, Geschäftsführer der ReDent Nova GmbH, dem Entwickler und Hersteller, erklärt in folgendem Interview die Einzigartigkeit und Wirkungsweise des Systems.

Redaktion

Ist die Definition „ein neuer Goldstandard in der Endodontie" nicht ein wenig anmaßend?
Das Ziel der endodontischen Behandlung ist die Erhaltung des natürlichen Zahns. Somit ist es bei der Behandlung essenziell, ein sehr hohes Maß an Reinigung und Desinfektion zu erreichen. Die Aufbereitung sollte möglichst große Bereiche der Wurzelkanalwände erreichen, um eine effektive Reinigung zu ermöglichen, und trotzdem gesundes Dentin erhalten. Die Reinigung der Wurzelkanäle ist und bleibt immer das Hauptziel der endodontischen Behandlung. Wir sind der festen Überzeugung, dass SAF INFINITUM ein sehr hohes Maß an minimalinvasiver Aufbereitung mit einem hohen Maß an Sicherheit bietet und in den Händen jedes qualifizierten Zahnarztes in der Lage ist, in nahezu jeder klinischen Situation die bestmöglichen Reinigungsergebnisse zu erzielen und damit den Titel als „neuer Goldstandard in der Endodontie" zu erfüllen.

Wie können Sie sich sicher sein, dass SAF INFINITUM solche Versprechen halten kann?
Dies ist nicht nur ein Marketing-Slogan, sondern ein evidenzbasiertes Konzept. Über 200 von Experten begutachtete Forschungsartikel, die von vielen führenden Forschern über die frühere Version des SAF-Systems verfasst wurden, zeigen sehr deutlich, dass dieses System außergewöhnliche Ergebnisse liefert.

© vso/Shutterstock.com

Die Beiträge in dieser Rubrik stammen von den Herstellern bzw. Vertreibern und spiegeln nicht die Meinung der Redaktion wider.

© Alkestida/Shutterstock.com

Die Beiträge in dieser Rubrik stammen von den Herstellern bzw. Vertreibern und spiegeln nicht die Meinung der Redaktion wider.

Was genau ist daran so einzigartig?
Die selbstadjustierende Feile, das Herzstück des Systems, ist ein einzigartiges endodontisches Instrument, für das es nichts Vergleichbares gibt. Die Endodontie hat sich in den letzten Jahrzehnten nur wenig verändert. Wir sehen lediglich verschiedene Versionen von Instrumenten mit einem massiven zentralen Kern, die rotieren oder sich hin- und herbewegen und ihre starre Form der unregelmäßigen Anatomie des Wurzelkanals aufzwingen, indem sie Debris kompaktieren und verpressen, was eine ordnungsgemäße Reinigung fast unmöglich macht. Die SAF INFINITUM ist anders. Die Hohlfeile lässt sich stark komprimieren, um sich dreidimensional an jede Wurzelkanalmorphologie anzupassen. Sie arbeitet mit schnellen vertikalen Bewegungen, die eine ideale minimalinvasive Aufbereitung innerhalb von zwei Minuten ermöglichen. Damit ist es das einzige Instrument, das während der Aufbereitung eine kontinuierliche, durch Schallwellen aktivierte Spülung bietet, wodurch ein Synergieeffekt erzielt wird, der ein Kompaktieren und Verpressen von Debris verhindert. Der ständige Austausch der fortschrittlichen NaOCl-HEDP-Kombinationslösung von SAF INFINITUM führt zusätzlich zu einem sehr hohen Grad an Reinigung, da er zeitgleich mit dem Aufbereitungsprozess erfolgt – und mit einem hohen Reinigungsgrad wird die dreidimensionale Wurzelfüllung zu einer einfachen Aufgabe.

Die SAF hat sich in den letzten zehn Jahren noch nicht vollständig auf dem Markt durchgesetzt. Was ist jetzt anders?
Wir haben die Patente für die SAF gekauft, weil wir glaubten, dass wir dieses klinische Konzept verbessern können. In unserem Forschungs- und Entwicklungszentrum in Berlin haben wir viel Innovation und Arbeit investiert, um jede Herausforderung zu meistern und SAF INFINITUM – ein völlig neues System – zu entwickeln. Wir geben nun die Spülflüssigkeit direkt über das Handstück in die Feile ab und verkürzen so die Arbeitszeit auf zwei Minuten, ohne dabei Kompromisse bei der Reinigungsleistung einzugehen. Wir haben ein fortschrittliches Kontrollzentrum für Spülung und Absaugung mit einem 7-Zoll-Bildschirm entwickelt, das die Arbeit vereinfacht und den Anschluss an alle gängigen Mikromotoren oder an einen von uns entwickelten kabellosen Motor ermöglicht. Wir haben sogar ein Einweghandstück zu einem sehr erschwinglichen Preis entwickelt, um eine mögliche Infektionsübertragung auszuschließen und den Aufwand für Aufbereitung und Sterilisation stark zu verringern. Selbstverständlich bieten wir hierfür auch ein Recycling-Verfahren für die Handstücke an, da uns die Umwelt am Herzen liegt. Und was am wichtigsten ist – wir geben uns viel Mühe mit unserem Service. Wir werden SAF INFINITUM direkt über unsere Website mit direktem Versand aus unserem Zentrum in Berlin vertreiben und ein Online-Training sowie einen Service mit direktem Kontakt zu unseren Kunden anbieten, um die Anwendung so einfach wie möglich zu gestalten.

Vielen Dank, Herr Schreiber. Wir freuen uns darauf, das neue Gerät Anfang 2024 auf dem Markt zu sehen!

Abb. 1: Herr Zeev Schreiber präsentiert das neue SAF INFINITUM. – **Abb. 2:** Zahnarzt Johannes Loddenkemper präsentiert das neue SAF INFINITUM System: drei Fragen, drei Antworten.

kontakt.

ReDent NOVA GmbH & Co. KG
Am Borsigturm 70
13507 Berlin
Tel.: +49 30 84430096
info@redentnova.de
www.redentnova.de

Challenge accepted: Aufbereitung bei Wurzelkanalkrümmung

Beim Anblick des Abschlussröntgenbildes dürfte sich Dr. David William Christofzik aus Kiel wohl erleichtert und zufrieden gefühlt haben. Wie kam es zu diesem – ja, Aufbereitungs-Kunstwerk, und welche Ausstattung half ihm dabei? Im Interview verrät der Behandler das Prozedere eines komplexen Patientenfalls.

Dorothee Holsten

Herr Dr. Christofzik, bitte stellen Sie Ihre Patientin kurz vor.
Die 40-jährige Patientin wurde mir von einem Überweiser geschickt, der die Behandlung an Zahn 47 bereits begonnen hatte. Er hatte korrekt trepaniert und auch alle Kanäle mesiobukkal, mesiolingual und distal aufgefunden, es jedoch nicht geschafft, deren unteres, stark gekrümmtes Drittel aufzubereiten. Er hat den Wurzelkanal nicht verblockt, sondern an der richtigen Stelle aufgehört zu behandeln und überwiesen. Die Patientin stand einen Tag später in meiner Praxis und klagte über hochakute Schmerzen, verursacht durch das entzündete Nervengewebe im apikalen Drittel.

Welche Überlegungen folgten als nächstes?
Es brauchte für diese Indikation definitiv wärmebehandelte Feilen wie FQ (Komet Dental), die mir die nötige Flexibilität bieten. Denn theoretisch soll die Flexibilität dieser Instrumente gerade im Grenzbereich bei starken Krümmungsradien zu deutlichen Aufbereitungsvorteilen führen. Ob ich das praktisch in diesem Extremfall würde umsetzen können, wusste ich zu diesem Zeitpunkt noch nicht. Glücklicherweise gibt es überhaupt solche Weiterentwicklungen der Nickel-Titan-Produkte. Meine Entscheidung fiel außerdem auf das FQ-System, weil es Feilendurchmesser ISO 20-55 und Taper .04/.06 bietet, mit denen sich grundsätzlich ein Behand-

Ausgangssituation

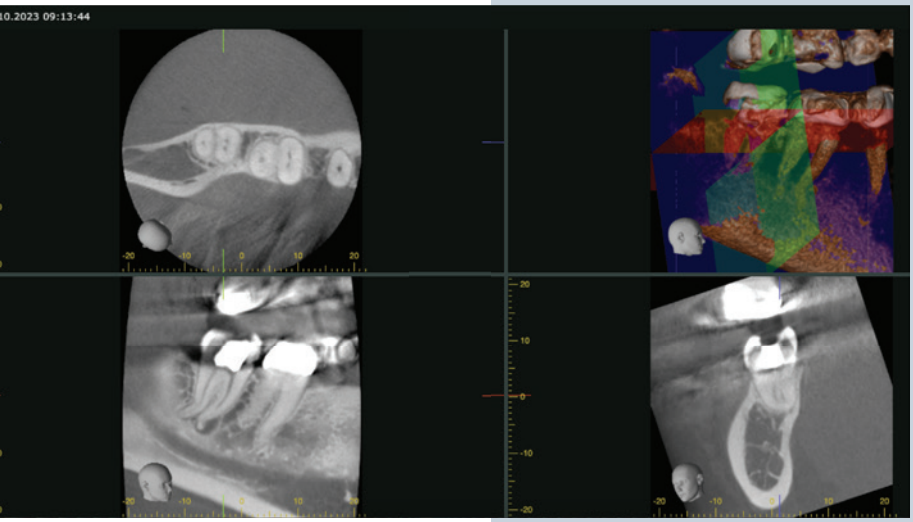

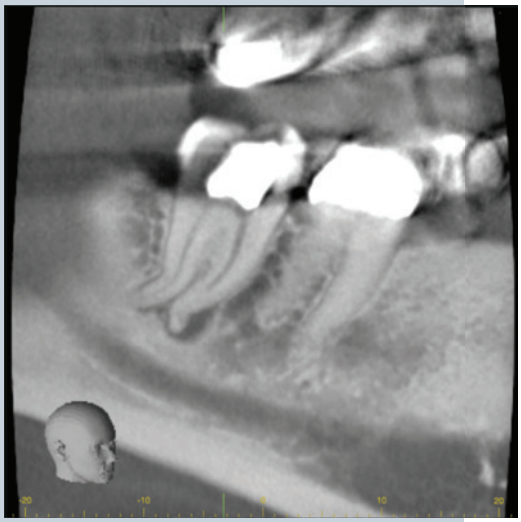

Die Beiträge in dieser Rubrik stammen von den Herstellern bzw. Vertreibern und spiegeln nicht die Meinung der Redaktion wider.

lungsspektrum von einfach bis komplex abdecken lässt. Und ich wusste, dass ich mit dem EndoPilot in mehrfacher Hinsicht eine sichere Komplettlösung an meiner Seite habe: als Apexlokator in Echtzeit mit Stoppfunktion, zur Aufbereitung und zur dreidimensionalen Obturation. Das alles war also einen Versuch wert, sich an einen Grenzfall zu wagen, der herausfordernd war und nicht alle Tage vorkommt.

Wo stiegen Sie dann in die Behandlung ein?
Gerade bei stark gekrümmten Kanälen ist es wichtig, eine primäre Zugangskavität zu schaffen, die einen geradlinigen Zugang erlaubt. Durch die Vorarbeit des Kollegen musste ich hier nicht mehr viel dafür tun, aber grundsätzlich greife ich gerne zu zylindrischen Diamanten wie DIAO KP6882.314.012 (Komet Dental), dann zum EndoTracer (Komet Dental) in meinen favorisierten Größen und anschließend zur Patency Handfeile Gr. 010 (Komet Dental) sowie dem PathGlider in Gr. 015. Ich verschaffte mir also einen guten Überblick über die Kanalsysteme, wenngleich sich mit Blick von oben nichts Besonderes darstellte, die Herausforderung lag laut DVT ja mit den Krümmungen in der Tiefe.

Beschreiben Sie bitte, wie Sie bei der Aufbereitung dann auf Arbeitslänge kamen.
Nach der Gleitpfaderstellung startete ich mit FQ (020/.04). Bereits hier wären normale, nicht vorbiegbare NiTi-Feilen ans Limit gekommen. Die neuralgische Grenze bei wärmebehandelten/nicht wärmebehandelten Feilen liegt für mein Empfinden exakt zwischen den Größen 015 und 020. Ich arbeitete mich also immer ein paar Schritte weiter im Kanal vorwärts von FQ (020/.04) zu FQ (020/.06). Das

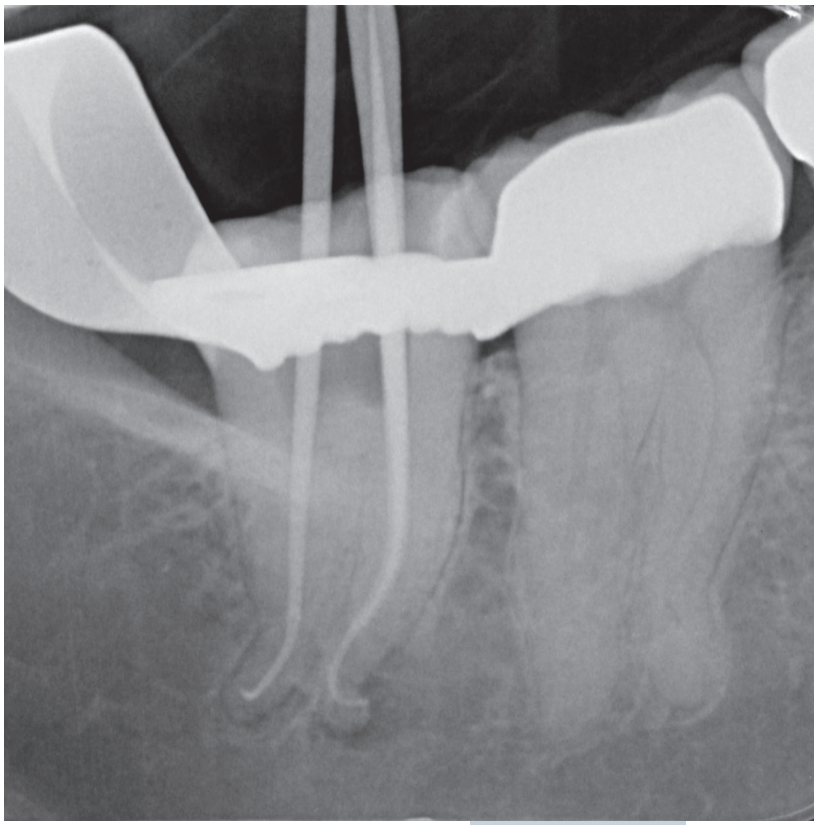

Masterpointaufnahme

Anzeige

„Ohne die professionelle Endometrie des EndoPilot, die Aufbereitung mit den wärmebehandelten FQ-Feilen und der Obturation mit KometBioSeal wäre dieser Fall unmöglich zu lösen gewesen. Umso mehr freuen die Patientin und ich uns jetzt über dieses beeindruckende Ergebnis."

reichte mir aber noch nicht als Endaufbereitungsgröße und ich sprang auf FQ (025/.06). Zwischendurch spülte ich ausgiebig und rekapitulierte jeweils mit der Patency Handfeile. An dieser Stelle möchte ich herausstellen, dass dieser Fall schön aufzeigt, dass man sich nicht immer zwingend an ein starres Aufbereitungsprotokoll halten muss. Die Kombination beider Aufbereitungswege zeichnet das FQ-System besonders aus und kann übrigens auch für einfachere Fälle angewendet werden.

Hatten Sie schon vor der Aufbereitung die Art der Abfüllung im Hinterkopf?
Ja, absolut. Die Anatomie des Kanalsystems bestimmt die Art der Obturationsmethode. Mir war von Anfang an klar, dass dieser Fall nicht per DownPack- und BackFill-Methode mittels der warm-vertikalen Kondensationstechnik zu lösen war. Der Grund: Die Krümmungen im apikalen Drittel waren in diesem Grenzfall ja mehrere Millimeter lang, und somit wäre eine Warm-vertikal-Kondensation kaum möglich gewesen. Aufbereitungsgröße und Taper waren dafür aber viel zu gering. Ich sah die Lösung in der hydraulischen, biokeramischen Wurzelfüllung mit KometBioSeal (Komet Dental).

Wie gingen Sie bei der Obturation mit KometBioSeal vor?
Ich brachte mit der grazilen Spritze KometBioSeal zu zwei Drittel in das Kanalsystem ein und erzeugte dann mit einem passenden Masterpoint den hydraulischen Druck für die Verteilung in die Spitze. Wichtig ist außerdem, die Guttapercha nach Abschmelzen koronal gut mit Pluggern zu verdichten, um den perfekten Verschluss des Kanalsystems zu erreichen. Die Abtrennung der Guttapercha klappt übrigens sauber mit der Heizspitze vom DownPack (eine mögliche Erweiterung des EndoPilot), das ist eine viel einfachere Technik als mit einem über der Flamme erhitzten Instrument.

Abschlussbild

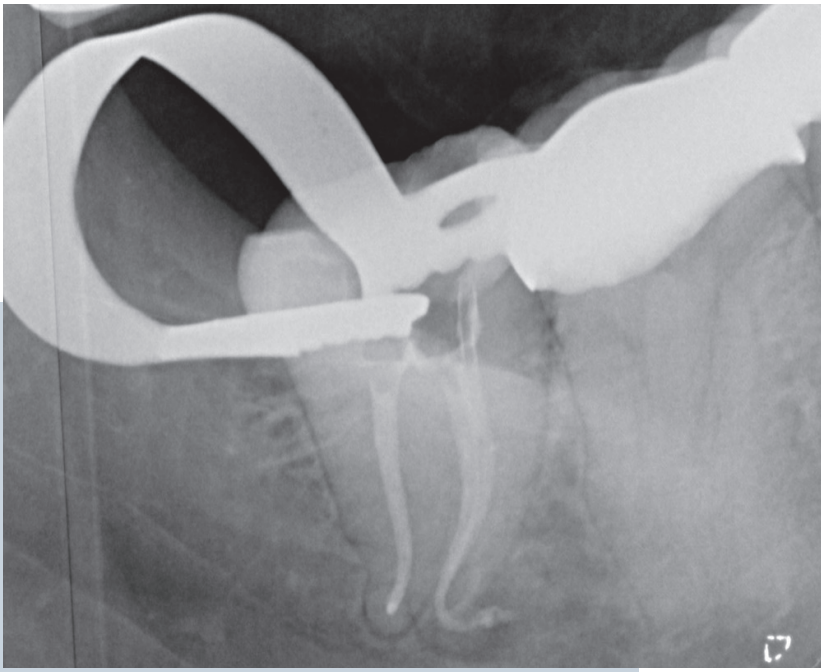

kontakt.

Komet Dental
Gebr. Brasseler GmbH & Co. KG
Trophagener Weg 25
32657 Lemgo
Tel.: 0800 7701700
info@kometdental.de

Infos zum Unternehmen

Die Beiträge in dieser Rubrik stammen von den Herstellern bzw. Vertreibern und spiegeln nicht die Meinung der Redaktion wider.

Bilder: © Dr. David William Christofzik

UNNAER FORUM

FÜR INNOVATIVE ZAHNMEDIZIN

1./2. MÄRZ 2024

© Mercure Hotel Kamen Unna

HIER ANMELDEN

www.unnaer-forum.de

OEMUS MEDIA AG

Holbeinstraße 29 · 04229 Leipzig · Deutschland · Tel.: +49 341 48474-308 · event@oemus-media.de

Endo endlich einfach

Komet aus Lemgo sorgt schon seit 100 Jahren für Innovation in der Dentalwelt. Jetzt beweist das Unternehmen mit dem FQ-System wieder einmal mehr, dass Erfahrung die Grundlage für innovative Produkte ist. Mit diesem Sortiment wird die Erfolgsgeschichte der beliebten Systeme F360 und F6 fortgesetzt. Der Name der Serie FQ steht für Flexibilität und das physikalische Zeichen für Wärme: Die Instrumente bestehen aus einer wärmebehandelten Nickel-Titan-Legierung und sind daher flexibel und resistent gegen zyklische Ermüdung. Der variabel getaperte Feilenkern in den Taper .06-Instrumenten ist eine patentierte Innovation, die bei erhöhter Flexibilität einen verbesserten Abtrag erzielt und eine optimale Behandlungszeit gewährleistet. Das Sortiment wurde konsequent an den Wünschen und Bedürfnissen der Zahnärzte entwickelt. Zusätzlich macht das Material sowie der Doppel-S-Querschnitt die Feilen außerordentlich flexibel und die Behandlung effizienter, da schneller mehr Material abgetragen wird. Gleichzeitig ist das Risiko des sogenannten Feilenbruchs minimiert. Das durchdachte und vielseitige Sortiment ermöglicht eine sichere, zuverlässige und zeitsparende Behandlung, auch von schwierigen Zähnen. Anwender bestätigen ein angenehmes und sicheres Arbeiten mit den FQ-Feilen. Damit ist die FQ-Serie optimal für alle, die sich eine komfortable Endo-Behandlung wünschen.

Komet Dental
Gebr. Brasseler GmbH & Co. KG
info@kometdental.de
www.kometdental.de

Infos zum Unternehmen

© MarekPiotrowski/Shutterstock.com

Die Beiträge in dieser Rubrik stammen von den Herstellern bzw. Vertreibern und spiegeln nicht die Meinung der Redaktion wider.

Podcast hören und CME-Punkte erhalten

Dr. Tomas Lang ist ein gefragter Spezialist in der Endodontie, äußerst erfolgreich in Praxis sowie Wissenschaft, und unter anderem Präsident der Deutschen Gesellschaft für mikroinvasive Zahnmedizin e.V. (DGmikro). In den Fachkreisen ist der erfahrene Zahnarzt eine Koryphäe. lege artis ist daher sehr stolz, den Facharzt mit seinem beliebten Podcast „IntraDental" für drei Folgen gewonnen zu haben. In den aufgenommenen Podcasts untersucht Dr. Lang „nach den Regeln der Wissenschaft", welche Vor- und Nachteile verschiedene Präparate aufweisen. Zusammen mit der Zahnärztin Friederike Kersting wirft er spannende Fragen auf, die das Duo gemeinsam im Dialog bespricht: In Folge 1 lüftet Dr. Lang das Geheimnis um Calciumhydroxid und verrät, wie man es voll in der Wirkung entfalten kann. Im zweiten Podcast bespricht das Experten-Duo die Spülprotokolle im Allgemeinen und geht dann ganz speziell auf den Effekt von EDTA ein. In der letzten Folge löst er das Rätsel, wie man „das wichtigste Hilfsmittel in der Endodontie" – nämlich Natriumhypochlorit – richtig zur Wirkung bringt. Eins ist sicher, die drei Podcast mit Dr. Lang sind alles andere als „LANGweilig", sondern vielmehr sehr kurzweilig und äußert informativ.

Wie man die CME-Punkte erhält:

1. Podcast auf *www.legeartis.de/podcast* hören
2. Fragen beantworten und an Dr. Olga Bauer schicken: *o.bauer@legeartis.de*
3. CME-Zertifikat erhalten (2 CME-Punkte pro Folge)

lege artis Pharma GmbH + Co. KG
info@legeartis.de
www.legeartis.de

Infos zum Unternehmen

NiTi-Feilen der neuesten Generation

Die neuen JIZAI-Feilen aus dem Hause MANI zeichnen sich durch drei wesentliche Eigenschaften aus: Sie bieten Sicherheit, Flexibilität und die Beibehaltung der ursprünglichen Kanalanatomie. Die JIZAI-Feilen werden einer speziellen Wärmebehandlung unterzogen. Dies und der einzigartige, geringe Querschnitt sind wichtige Faktoren für die hohe Flexibilität und die herausragende Behandlungssicherheit der Feilen. Ein Alleinstellungsmerkmal in der heutigen Feilentechnologie sind die als radial lands bezeichneten, glatt polierten Oberflächen, die als Führungsflächen im Wurzelkanal dienen. In Kombination mit scharfen Schneidkanten und einer passiven Führungsspitze gewährleisten sie gleichzeitig eine effektive und minimalinvasive Kanalpräparation unter Beibehaltung der ursprünglichen Kanalanatomie. So können auch anspruchsvolle Kanalanatomien sicher und effektiv behandelt werden.

MANI, Inc.
www.mani.co.jp/en

Infos zum Unternehmen

Imagefilm von MANI auf der IDS 2023

© theromb/Shutterstock.com

Anzeige

13. Jahrestagung der DGET

Deutsche Gesellschaft für Endodontologie und zahnärztliche Traumatologie e.V.

Rette Deinen Zahn

Erhalte Deinen Zahn

DGET

21. bis 23. November 2024

SAVE THE DATE

www.endo-kongress.de

© Yulia Buchatskaya – stock.adobe.com

HAMBURG

OEMUS MEDIA AG

Das modulare Endo-System „made in Germany"

Die Feilenbibliothek des EndoPilot² beinhaltet mehr als 530 bebilderte NiTi-Feilen, ohne Herstellerbeschränkung. Neue Feilen und Funktionen können vom Anwender kostenlos mit einem Update via SD-Karte aufgespielt werden – so bleibt Ihr Gerät auch nach der Anschaffung auf dem neuesten Stand. Neben den grundlegenden Einstellungsmöglichkeiten von Drehzahl, Drehmoment und Bewegung verfügt der EndoPilot² zusätzlich über die modernste Art des Reziprok-Antriebes: die ReFlex-Bewegung. Sie erfasst, in welchem Bereich (koronal, zentral oder apikal) das Instrument belastet wird und passt die Bewegung des Motors individuell an. Diese intelligente Differenzierung minimiert Feilenfrakturen und ermöglicht eine leistungsoptimierte Nutzung. Mit der „My-File"-Funktion lassen sich individuell benannte Feilensequenzen anlegen. Die Längenmessung des EndoPilot² erfolgt über das schnelle, patentierte Impuls-Messverfahren in Echtzeit. Das elektrisch vollisolierte Winkelstück sorgt für höchste Präzision bei der Messung und erfordert keine isolierenden Schutzhüllen. Zudem ermöglicht das modulare Design ein flexibles Nachrüsten von Funktionen wie Ultraschall, dem Downpack zum Abtrennen von Guttapercha-Stiften oder als Komplettset mit BackFill Pistole zur thermischen Abfüllung.

Schlumbohm GmbH & Co. KG · Tel.: +49 4324 8929-0 · post@schlumbohm.de

Endo gut, alles gut: Neue Fortbildungen von Henry Schein

Henry Schein bietet in seinen regionalen Niederlassungen auch im Jahr 2024 ausgewählte Fortbildungen im Bereich der Endodontie an. Das Angebot richtet sich an Zahnärzte, die ihr Wissen in diesem Bereich vertiefen und erweitern möchten. Als Referenten konnten die langjährig etablierten und in eigener Praxis tätigen Endodontologen Dr. Anna Lechner, Michael Bruder, M.Sc., Dr. Philipp Eble und Dr. Sebastian Riedel gewonnen werden. Die Fortbildungen umfassen alle Schritte der endodontischen Therapie – zugleich werden verschiedene aktuelle Hilfsmittel und Technologien für optimale Behandlungsergebnisse vorgestellt. Im praktischen Teil können die Teilnehmer die im Workshop inkludierten Materialien und Technologien selbst anwenden. Termine, weitere Informationen und Anmeldung finden Sie online unter *henryschein-dental.de/fortbildung*, bei den Endo-Spezialisten von Henry Schein unter der Telefonnummer 0800 5673667 oder per E-Mail an *edgeendo@henryschein.de*

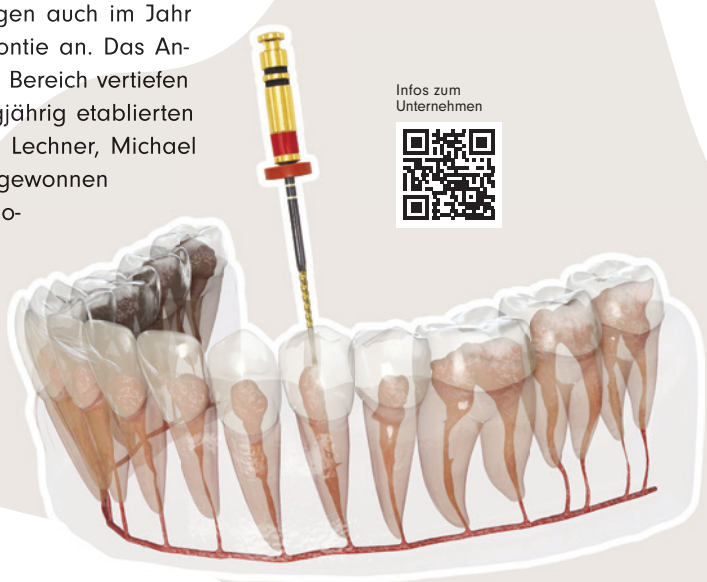

Infos zum Unternehmen

Henry Schein Dental Deutschland GmbH · info@henryschein.de · www.henryschein-dental.de

© oatawa/Shutterstock.com

Die Beiträge in dieser Rubrik stammen von den Herstellern bzw. Vertreibern und spiegeln nicht die Meinung der Redaktion wider.

#reingehört

Unsere Fachinterviews im Podcast-Format jetzt auf ***www.zwp-online.info*** *hören!*

© Insung Yoon – unsplash.com

OEMUS MEDIA AG

Holbeinstraße 29 · 04229 Leipzig · Deutschland · Tel.: +49 341 48474-133 · info@oemus-media.de

ON DEMAND

16 Fortbildungs-Punkte

5. Gemeinschafts-tagung Zahnerhaltung

Ab sofort bis 30. März 2024
Online
Tel.: +49 341 48474-308
Fax: +49 341 48474-290
www.zahnerhaltung-kongress.de

12 Fortbildungs-Punkte

Unnaer Forum für Innovative Zahnmedizin

1./2. März 2024
Unna
Tel.: +49 341 48474-308
Fax: +49 341 48474-290
www.unnaer-forum.de

8 Fortbildungs-Punkte

Update QM | Doku-mentation | Hygiene

1./2. März 2024 · Unna
19./20. April 2024 · Frankfurt am Main
27. April 2024 · Trier
Tel.: +49 341 48474-308
Fax: +49 341 48474-290
www.praxisteam-kurse.de

16 Fortbildungs-Punkte

Ostseekongress

10./11. Mai 2024
Rostock-Warnemünde
Tel.: +49 341 48474-308
Fax: +49 341 48474-290
www.ostseekongress.com

Save the Date

13. Jahrestagung der DGET

21.–23. November 2024
Hamburg
Tel.: +49 341 48474-308
Fax: +49 341 48474-290
www.endo-kongress.de

Mehr Veranstaltungen: oemus.com

Impressum

Verleger:
Torsten R. Oemus

Verlag:
OEMUS MEDIA AG
Holbeinstraße 29, 04229 Leipzig
Tel.: +49 341 48474-0
Fax: +49 341 48474-290
kontakt@oemus-media.de
www.oemus.com

Deutsche Bank AG Leipzig
IBAN: DE20 8607 0000 0150 1501 00
BIC: DEUTDE8LXXX

Verlagsleitung:
Ingolf Döbbecke
Dipl.-Betriebsw. Lutz V. Hiller

Chairman Science & BD:
Dipl.-Päd. Jürgen Isbaner

Produktmanagement:
Simon Guse
Tel.: +49 341 48474-225
s.guse@oemus-media.de

Chefredaktion:
Katja Kupfer
Tel.: +49 341 48474-327
kupfer@oemus-media.de

Redaktion:
Katja Scheibe · Tel.: +49 341 48474-121
k.scheibe@oemus-media.de

John Cisnik · Tel.: +49 341 48474-148
j.cisnik@oemus-media.de

Produktionsleitung:
Gernot Meyer · Tel.: +49 341 48474-520
meyer@oemus-media.de

Art Direction:
Dipl.-Des. (FH) Alexander Jahn
Tel.: +49 341 48474-139
a.jahn@oemus-media.de

Layout:
Fanny Haller · Tel.: +49 341 48474-114
f.haller@oemus-media.de

Korrektorat:
Frank Sperling · Tel.: +49 341 48474-125
f.sperling@oemus-media.de

Marion Herner · Tel.: +49 341 48474-126
m.herner@oemus-media.de

Druckauflage:
4.000 Exemplare

Druck:
Silber Druck oHG
Otto-Hahn-Straße 25
34253 Lohfelden

Erscheinungsweise/Auflage:
Das Endodontie Journal – Zeitschrift für moderne Endodontie – erscheint 2023 in einer Druckauflage von 4.000 Exemplaren mit 4 Ausgaben. Es gelten die AGB.

Editorische Notiz (Schreibweise männlich/weiblich/divers):
Wir bitten um Verständnis, dass aus Gründen der Lesbarkeit auf eine durchgängige Nennung der Genderbezeichnungen verzichtet wurde. Selbstverständlich beziehen sich alle Texte in gleicher Weise auf alle Gendergruppen.

Verlags- und Urheberrecht:
Die Zeitschrift und die enthaltenen Beiträge und Abbildungen sind urheberrechtlich geschützt. Jede Verwertung ist ohne Zustimmung des Verlegers und Herausgebers unzulässig und strafbar. Dies gilt besonders für Vervielfältigungen, Übersetzungen, Mikroverfilmungen und die Einspeicherung und Bearbeitung in elektronischen Systemen. Nachdruck, auch auszugsweise, nur mit Genehmigung des Verlages. Bei Einsendungen an die Redaktion wird das Einverständnis zur vollen oder auszugsweisen Veröffentlichung vorausgesetzt, sofern nichts anderes vermerkt ist. Mit Einsendung des Manuskriptes gehen das Recht zur Veröffentlichung als auch die Rechte zur Übersetzung, zur Vergabe von Nachdruckrechten in deutscher oder fremder Sprache, zur elektronischen Speicherung in Datenbanken, zur Herstellung von Sonderdrucken und Fotokopien an den Verlag über. Die Redaktion behält sich vor, eingesandte Beiträge auf Formfehler und fachliche Maßgeblichkeiten zu sichten und gegebenenfalls zu berichtigen. Für unverlangt eingesandte Bücher und Manuskripte kann keine Gewähr übernommen werden. Mit anderen als den redaktionseigenen Signa oder mit Verfassernamen gekennzeichnete Beiträge geben die Auffassung der Verfasser wieder, die der Meinung der Redaktion nicht zu entsprechen braucht. Der Verfasser dieses Beitrages trägt die Verantwortung. Gekennzeichnete Sonderteile und Anzeigen befinden sich außerhalb der Verantwortung der Redaktion. Für Verbands-, Unternehmens- und Marktinformationen kann keine Gewähr übernommen werden. Eine Haftung für Folgen aus unrichtigen oder fehlerhaften Darstellungen wird in jedem Falle ausgeschlossen. Gerichtsstand ist Leipzig.

Grafik/Layout: Copyright OEMUS MEDIA AG

© Jasmina Stokic – stock.adobe.com

DANKE.

Das gesamte Team der OEMUS MEDIA AG möchte sich bei Ihnen, liebe Leser, Autoren, Industriepartner, herzlich bedanken – für Ihr großes Interesse und die engagierte Zusammenarbeit in diesem Jahr. Wir wünschen Ihnen ein frohes Weihnachtsfest und einen erholsamen Jahreswechsel. Starten Sie in 2024 – das Jahr unseres 30-jährigen Firmenjubiläums – gesund und erfolgreich.

OEMUS MEDIA AG

Holbeinstraße 29 · 04229 Leipzig · Deutschland · Tel.: +49 341 48474-0 · info@oemus-media.de

ENDO GUT, ALLES GUT!

FÜR JEDEN TAG UND ALLE FÄLLE:

DIE NEUE RÉZIPROKE EDGEONE-R UTOPIA™

EDGEENDO®

5+1 Aktion: jetzt anrufen und sparen: 0800 5673667
(FreeCall)

Die neue Endofeilen-Generation von EdgeEndo®. Jetzt im Shop verfügbar unter **henryschein-dental.de**

Exklusiv im Vertrieb von

HENRY SCHEIN®
DENTAL

Erfolg verbindet.