

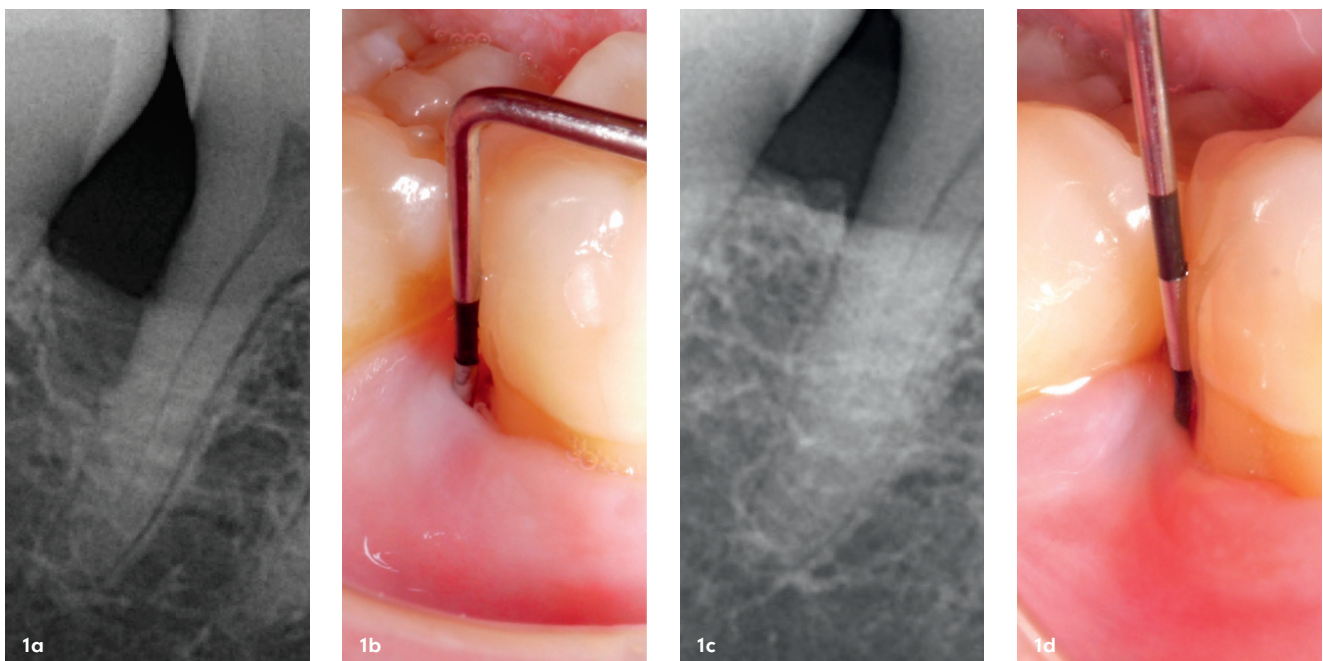
Langzeitstabilität bei vertikalen Knochendefekten

Regenerative Parodontalchirurgie kann im Vergleich zur konventionellen Parodontalchirurgie im Speziellen an Zähnen mit vertikalen Knochendefekten und/oder nicht durchgängigen Furkationsdefekten signifikant bessere klinische und radiologische Ergebnisse erzielen. In diesem Beitrag werden die wissenschaftlich belegten Langzeitergebnisse nach regenerativen/rekonstruktiven parodontalen Verfahren bei vertikalen Knochendefekten diskutiert und die Techniken anhand von Fallbeispielen erläutert.

Priv.-Doz. Dr. Kristina Bertl, Prof. Dr. Andreas Stavropoulos

Das Ziel einer Parodontaltherapie ist die langfristige Kontrolle des durch bakteriellen Biofilm verursachten Entzündungsgeschehens und aus klinischer Sicht eine deutliche Reduktion der Sondierungstiefen, reduzierte Blutung nach Sondierung und eine Verbesserung des klinischen Attachmentniveaus mit einem stabilen Knocheniveau. Dieses Ziel kann bei einem Großteil der Patienten durch eine Optimierung der häuslichen Mundhygiene und eine professionell durchgeführte nichtchirurgische Parodontaltherapie erreicht werden (Schritt 1 und 2 der Therapie nach der S3-Leitlinie *Die Behandlung von Parodontitis Stadium I bis III*); in gewissen Fällen beziehungsweise an gewissen Zähnen kann eine zusätzliche konventionelle chirurgische Therapie (open flap debridement; OFD) notwendig sein. Nichtsdestotrotz können nach einer derartigen Therapie vor allem bei Zähnen mit tiefen vertikalen Knochendefekten und/oder Furkationsdefekten noch erhöhte Restsondierungstiefen vorliegen. Im Folgenden werden die Behandlungsmöglichkeiten bei tiefen vertikalen Knochendefekten mit Fokus auf die regenerativen Behandlungsmethoden und deren Langzeitergebnisse diskutiert.

Abb. 1a–d: Zahn 46 mit einem vertikalen Knochendefekt distal (a) und 8 mm Restsondierungstiefe nach nichtchirurgischer Parodontaltherapie (b). Mittels regenerativer parodontaler Verfahren kann sowohl radiologisch (c) als auch klinisch (d) eine deutliche Verbesserung der Situation erzielt werden; radiologisch zeigt sich eine Defektauffüllung (c) und klinisch 3 bis 4 mm Sondierungstiefe (d).





Ihre Top 6 Produkte Oralchirurgie

NEU



Gerät
999,00 €
zzgl. MwSt.
1 Packung
Speicheltests gratis

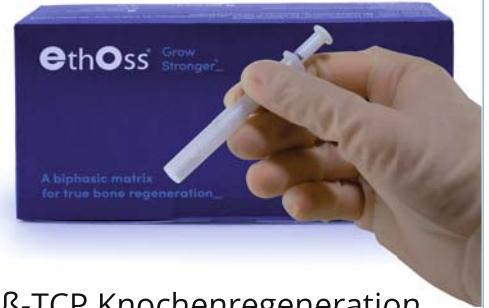

OraFusion Mundhöhlenkrebs Früherkennung KI-Auswertungsgerät

BeVigilant OraFusion Mundhöhlenkrebs Früherkennung mittels KI-Diagnosegerät. Chairside-Ergebnis nach nur 15 Min.

ab 349,00 €

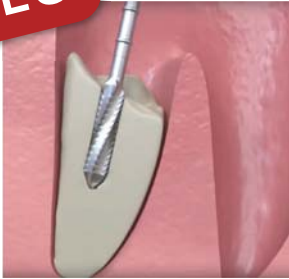zzgl. MwSt.



EthOss β -TCP Knochenregeneration

Die besondere Formel aus 65% β -TCP und 35% Kalzium Sulfat ermöglicht die Steuerung der Viskosität von pastös bis fest und erlaubt ein Arbeiten ohne Membran.

NEU



ab 149,00 €

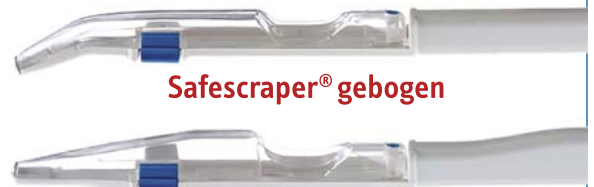zzgl. MwSt.

Root-Ex Wurzelentferner Set

Diese innovativen Harpunenstecker ermöglichen die minimalinvasive Entfernung von abgebrochenen Wurzelspitzen und Zahnfragmenten ohne operativen Eingriff.

ab 75,75 €

zzgl. MwSt.



Safescraper® gebogen

Safescraper® gerade

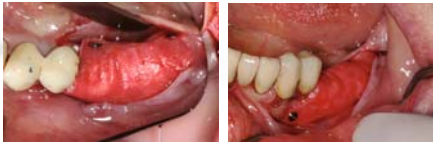Safescraper®

Die intraorale Gewinnung von kortikalen Knochenspänen gelingt mittels dem originalen Safescraper®-Twist sicher, einfach und schnell.

NEU



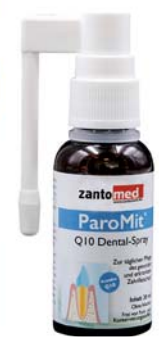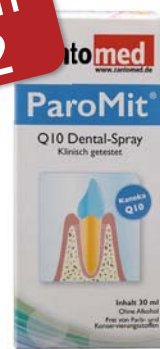Preis SMARTACT evo
2090,00 €
sterile PINS - 3 Stück
36,00€
zzgl. MwSt.



SMARTACT evo - Membran Fixierer im neuen Design

Mit SMARTACT evo lassen sich Membranen sicher, präzise und zeitreduziert fixieren. Die neuen PINS aus Reintitan ermöglichen eine sichere Verankerung, auch in sehr hartem Knochen. Das pneumatische System dient der Fixierung der PINS völlig ohne Kraftaufwand.

Aktion 5+2



statt ~~54,90 €~~ nur
ab 39,00 €

zzgl. MwSt.

ParoMit® Q10

Unterstützt die Heilungsfunktion im Weichgewebe. Ideal nach oralchirurgischen Eingriffen bei Blutungs- und Entzündungsrisiken.



Zantomed GmbH
Ackerstraße 1 · 47269 Duisburg
info@zantomed.de · www.zantomed.de



Tel.: +49 (203) 60 799 8 0
Fax: +49 (203) 60 799 8 70
info@zantomed.de



Preise zzgl. MwSt. Irrtümer und Änderungen vorbehalten.
Angebot gültig bis 29.02.2024

zantomed
www.zantomed.de

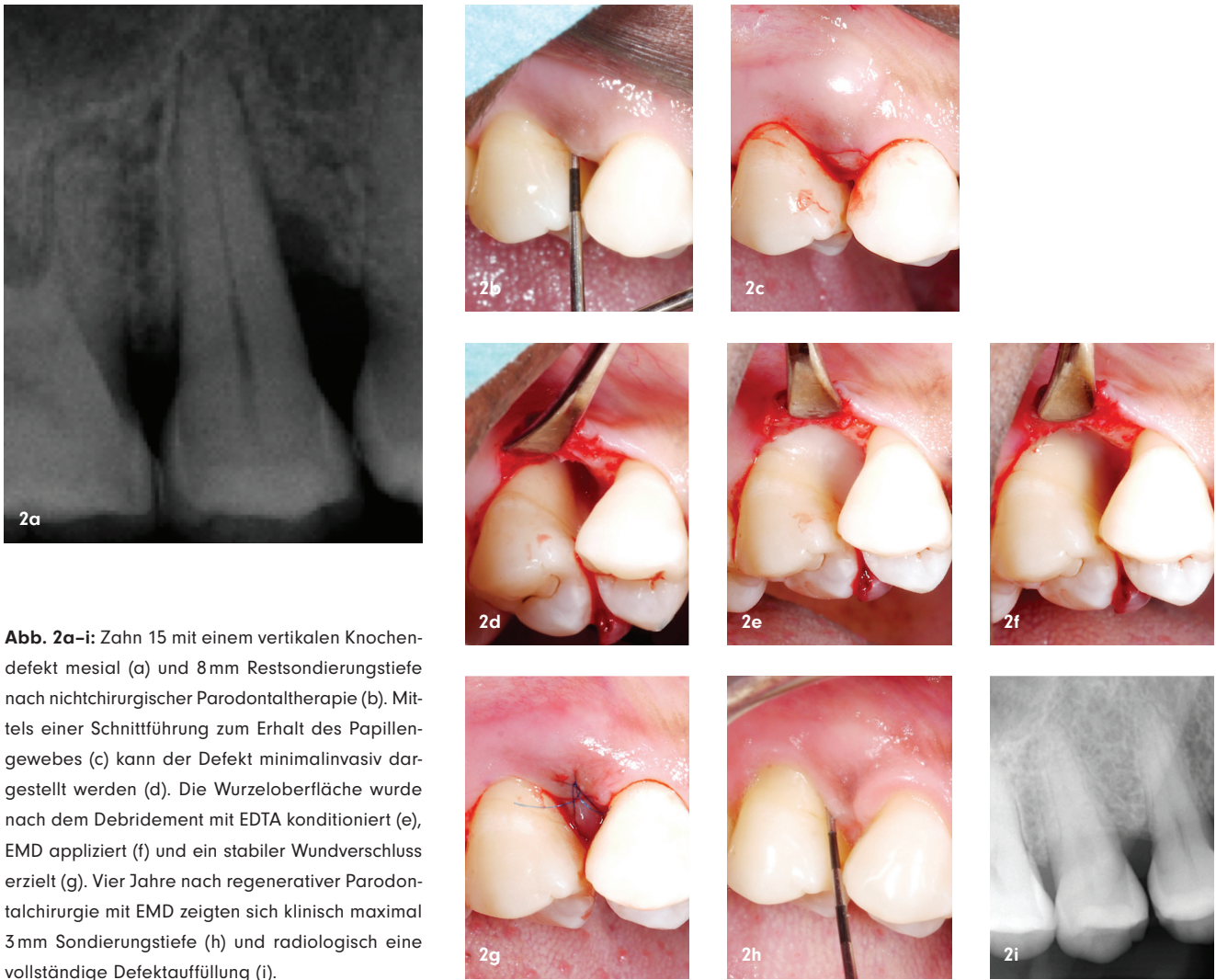


Abb. 2a-i: Zahn 15 mit einem vertikalen Knochen-
defekt mesial (a) und 8mm Restsondierungstiefe
nach nichtchirurgischer Parodontaltherapie (b). Mit-
tels einer Schnittführung zum Erhalt des Papillen-
gewebes (c) kann der Defekt minimalinvasiv dar-
gestellt werden (d). Die Wurzeloberfläche wurde
nach dem Debridement mit EDTA konditioniert (e),
EMD appliziert (f) und ein stabiler Wundverschluss
erzielt (g). Vier Jahre nach regenerativer Parodontal-
chirurgie mit EMD zeigten sich klinisch maximal
3mm Sondierungstiefe (h) und radiologisch eine
vollständige Defektauffüllung (i).

Warum sollen regenerative parodontale Verfahren eingesetzt werden?

Erhöhte Restsondierungstiefen sollten nicht ignoriert beziehungsweise unterschätzt werden, da sie in der Tat mit einem erhöhten Risiko für eine Progression der Erkrankung und parodontal bedingtem Zahnverlust assoziiert sind. Basierend auf den Daten einer Langzeitstudie zeigte sich, dass erhöhte Restsondierungstiefen in der unterstützenden Parodontitis-therapie mit einem exponentiell höheren Risiko für ein Fortschreiten der Erkrankung und auf lange Sicht mit Zahnverlust einhergehen. Im Detail hatten Zähne mit einer Restsondierungstiefe von ≥ 6 mm im Vergleich zu Zähnen mit einer Sondierungstiefe von ≤ 3 mm ein >10 -fach höheres Risiko für Zahnverlust.² Dies führte 2017 im Rahmen des internationalen Workshops zur Erstellung einer neuen Klassifikation für parodontale und periimplantäre Erkrankungen zu einer Definition eines erfolgreich therapierten Parodontitispatienten. Dieser sollte maximal 4 mm Sondierungstiefe aufweisen und an keiner der Stellen mit 4 mm Sondierungstiefe sollte eine Blutung nach Sondieren vorliegen; zusätzlich sollte der Prozentsatz an Blutung nach Sondieren an allen Zähnen 10 Prozent nicht übersteigen.³ Es zeigte sich bereits, dass diese

sehr strikte Definition oft schwierig zu erreichen ist, aber auf lange Sicht einer Krankheitsprogression und parodontal bedingtem Zahnverlust signifikant vorbeugen kann.^{4,5} Ausgedehnte parodontale Defekte müssen daher oft zusätzlich mit resektiven oder regenerativen Techniken behandelt werden, um das Risiko für Restsondierungstiefen im Vergleich zu einer alleinigen nichtchirurgischen Therapie als auch im Vergleich zu einer nichtchirurgischen Therapie in Kombination mit einem OFD zu reduzieren. Resektive Therapieansätze haben jedoch den Nachteil, dass sie zu größeren gingivalen Rezessionen, eventuell zu einem zusätzlichen Attachmentverlust und oft zu einem unästhetischen Ergebnis führen.⁶⁻⁸ Hier setzen vor allem bei Zähnen mit tiefen vertikalen Knochendefekten die regenerativen parodontalen Verfahren an. Diese Verfahren haben das Ziel, durch den Einsatz von Biomaterialien (z. B. Membranen, Wachstumsfaktoren, Augmentationsmaterialien etc.) signifikant bessere klinische (d. h. größerer Attachmentzugewinn, geringere Restsondierungstiefen und geringere gingivale Rezessionen) und radiologische Ergebnisse (d. h. größerer Knochenzugewinn und geringere Restdefekttiefe) zu erzielen (Abb. 1). Regenerative parodontale Verfahren – wie der Begriff schon sagt – führen auch zu signifikant besseren histologischen Ergebnissen im

BioniQ[®]



IMPLANTATE FÜR ALLE INDIKATIONEN

Zuverlässiger und schneller Service

Partnerschaftliche Zusammenarbeit

Patientenspezifische Lösungen geliefert vom europäischen Hersteller

Temporäre – schmale – konventionelle Implantate

Konventionelle sowie CAD/CAM Prothetik

30 JAHRE
klinisch geprüft

 **LASAK**

Mehr unter www.lasak.dental oder dental@lasak.com

Vergleich zu konventionellen chirurgischen Verfahren, das heißt zu einer vermehrten Neubildung von Zement, parodontalem Ligament und Alveolarknochen, vorausgesetzt, dass eine korrekte Patienten- und Defektauswahl, korrekte Durchführung der Behandlung und ungestörte Wundheilung gewährleistet sind.^{9,10}

Welche regenerativen parodontalen Verfahren sollen eingesetzt werden?

Die S3-Leitlinie *Die Behandlung von Parodontitis Stadium I bis III* gibt unter anderem auch einen Überblick über die empfohlenen Techniken und Materialien für die regenerative parodontale Therapie von tiefen vertikalen Knochendefekten.^{1,11} Im Allgemeinen kann bei einer geringeren Restsondierungstiefe (d. h. < 6 mm) zunächst auch ein erneutes nichtchirurgisches Debridement in Betracht gezogen werden; ein regeneratives Vorgehen ist für vertikale Knochendefekte mit einer Restsondierungstiefe von ≥ 6 mm, einer intraossären Defekttiefe von zumindest 3 mm und bei optimaler häuslicher Mundhygiene empfohlen.¹ Zum Einsatz sollten Schmelz-Matrix-Proteine (EMD; Abb. 2) oder Membranen zur gesteuerten Geweberegeneration (GTR; Abb. 3) mit oder ohne Augmentationsmaterial (autologer Knochen oder Knochenersatzmaterial) kommen.^{1,11} Der Einsatz von Augmentationsmaterial kann in Abhängigkeit von der Anatomie und Wandigkeit des vertikalen Defektes gewählt werden, wobei Augmentationsmaterial vor allem bei einem Fehlen von ein bis zwei Wänden und/oder sehr weiten Defekten angedacht werden sollte (Abb. 4).^{12,15}

Basierend auf den Ergebnissen von früheren systematischen Übersichtsarbeiten zu präklinischen¹⁴ und von humanen histologischen Studien¹⁰ zu regenerativen parodontalen Verfahren zeigte sich, dass die alleinige Verwendung von Augmentationsmaterialien in parodontalen Defekten nicht wesentlich zu einer parodontalen Regeneration führt; vielmehr bleibt

ein Teil des Augmentationsmaterials oft nur im Bindegewebe eingekapselt. Im Gegensatz dazu führt die Kombination von Augmentationsmaterial mit GTR oder EMD zu größeren und besser vorhersagbaren klinischen und histologischen Ergebnissen. Zusätzlich zur Materialauswahl sollte auch die Schnittführung so gewählt werden, dass ein vollständiger Erhalt des Papillengewebes und maximale Wundstabilität nach dem Eingriff gewährleistet sind. Hier entwickelten sich die Techniken in den letzten Jahren weiter bis hin zum Weglassen einer Inzision an der über dem Defekt liegenden Papille („entire papilla preservation“; Abb. 5).^{15,16}

Führen regenerative parodontale Verfahren zu einem langfristig stabilen Ergebnis?

Das klinische Ergebnis, das nach einer konventionellen Parodontaltherapie – sei sie nun nichtchirurgisch oder chirurgisch – erreicht wird, kann über mehrere Jahrzehnte stabil bleiben, vorausgesetzt der Patient kommt regelmäßig zur unterstützenden Parodontitistherapie und hält eine effiziente häusliche Mundhygiene aufrecht.^{2,4,17,18} Wenn nun eine Behandlung mit einem finanziellen Mehraufwand – wie das bei regenerativer Parodontalchirurgie der Fall ist – als besser als die konventionelle Parodontaltherapie eingestuft wird, sollten diese besseren Ergebnisse möglichst auch über einen langen Zeitraum hinweg aufrechterhalten werden können. Histologische Studien zeigten jedoch, dass die relative Gewebeszusammensetzung der verschiedenen Bestandteile des Zahnhalteapparates, die nach unterschiedlichen regenerativen parodontalen Verfahren erzielt werden kann, eine gewisse Variabilität aufweist. Dies scheint hauptsächlich abhängig von der Verwendung und Art der Biomaterialien und Knochenersatzmaterialien zu sein.^{10,19} So führt beispielsweise die Verwendung von einem nur sehr langsam resorbierbaren Knochenersatzmaterial zwar zu einer Wiederherstellung des Parodonts, aber das neue Knochengewebe enthält nach

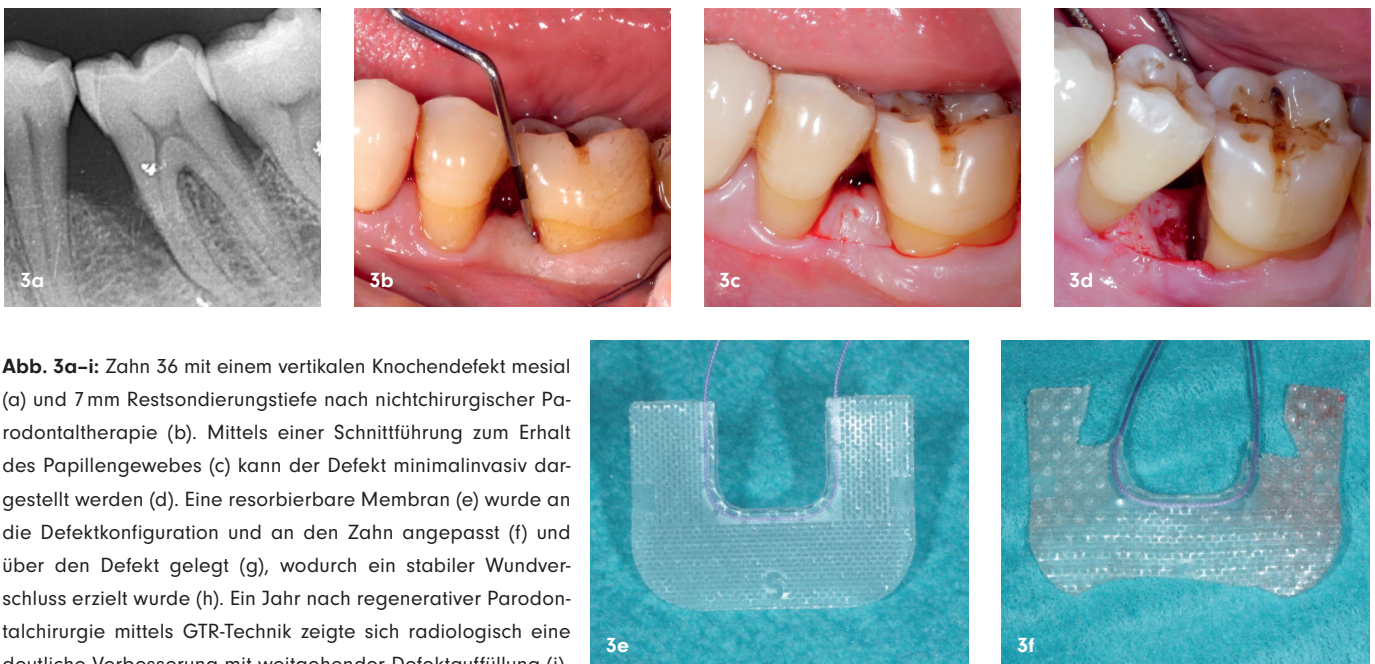


Abb. 3a–i: Zahn 36 mit einem vertikalen Knochendefekt mesial (a) und 7 mm Restsondierungstiefe nach nichtchirurgischer Parodontaltherapie (b). Mittels einer Schnittführung zum Erhalt des Papillengewebes (c) kann der Defekt minimalinvasiv dargestellt werden (d). Eine resorbierbare Membran (e) wurde an die Defektkonfiguration und an den Zahn angepasst (f) und über den Defekt gelegt (g), wodurch ein stabiler Wundverschluss erzielt wurde (h). Ein Jahr nach regenerativer Parodontalchirurgie mittels GTR-Technik zeigte sich radiologisch eine deutliche Verbesserung mit weitgehender Defektauffüllung (i).

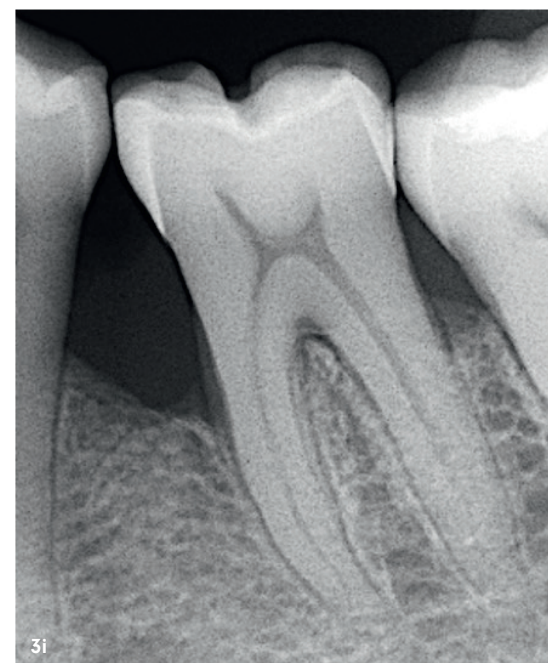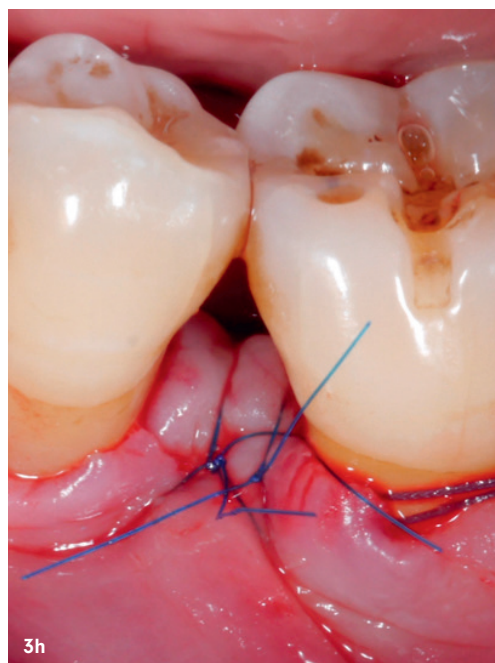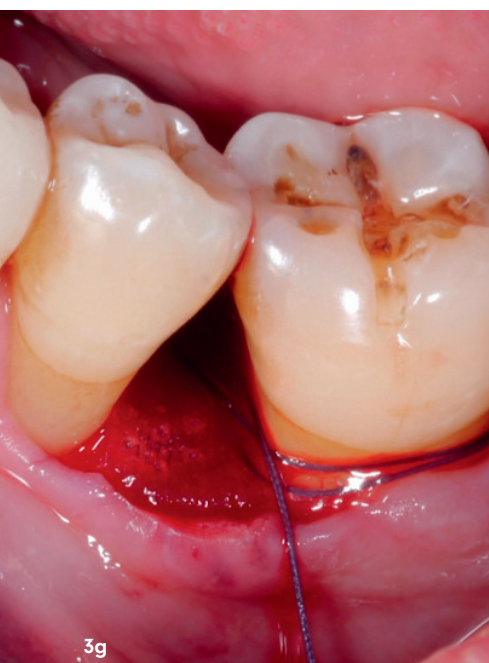
„Regenerative Parodontalchirurgie, insbesondere kombinierte Ansätze mit Augmentationsmaterial, führt bei vertikalen Knochendefekten im Vergleich zur konventionellen Parodontalchirurgie (OFD) mittel- bis langfristig zu signifikant besseren klinischen Ergebnissen.“

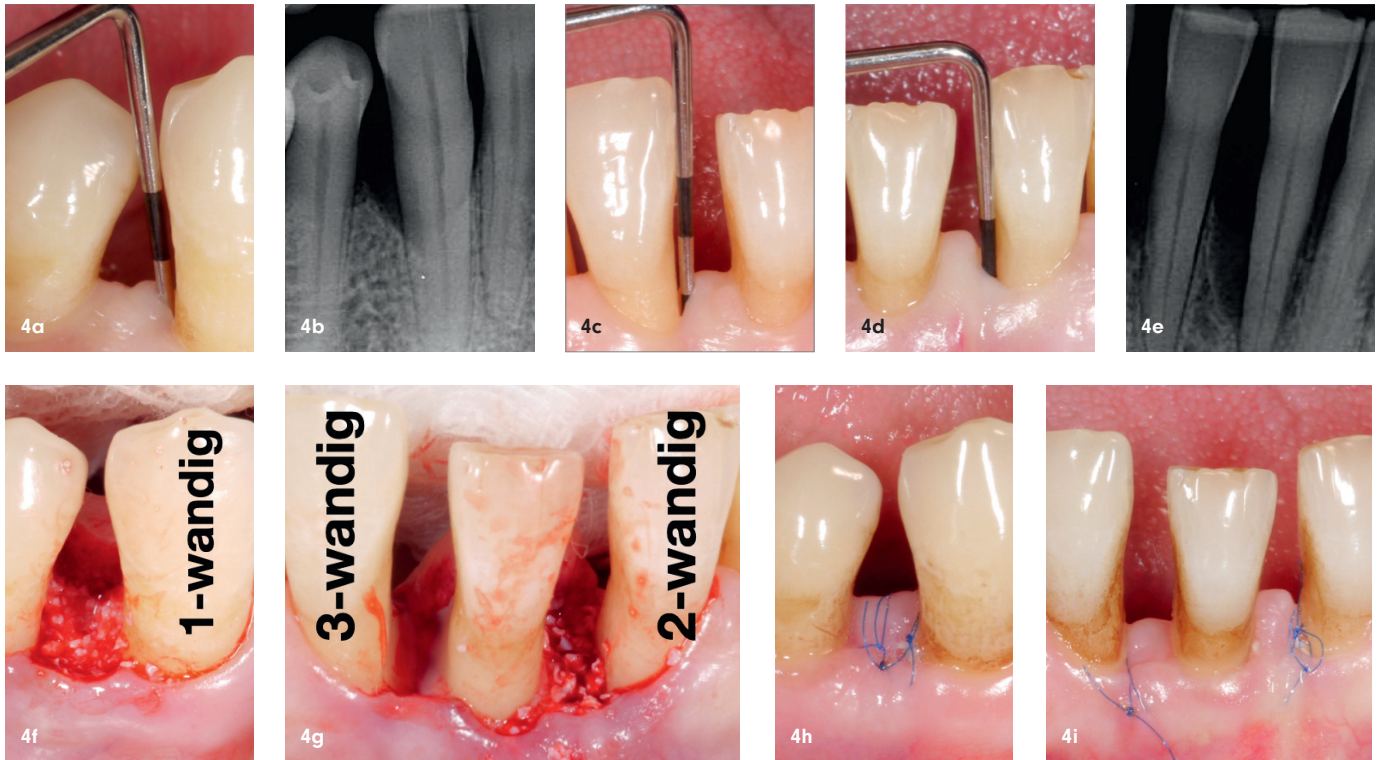
abgeschlossener Heilung eine erhebliche Anzahl an Partikeln des verwendeten Knochenersatzmaterials.^{20,21} Daher ist es wichtig, die Langzeitergebnisse der unterschiedlichen regenerativen parodontalen Verfahren und die möglichen Auswirkungen des Vorhandenseins von Augmentationsmaterialien im Gewebe zu evaluieren.

In einer rezenten systematischen Übersichtsarbeit wurde die vorhandene wissenschaftliche Evidenz zu den Langzeitergebnissen regenerativer parodontaler Verfahren bei vertikalen Knochendefekten zusammengefasst.²² In dieser Übersichtsarbeit wurden nur Publikationen inkludiert, die randomisierte klinische Studien zu regenerativen parodontalen Verfahren mit einem durchschnittlichen Nachbeobachtungszeitraum von bis zu drei Jahren beschrieben. Insgesamt wurden die Ergebnisse von 30 Publikationen mit einem mittelfristigen Nachverfolgungszeitraum von drei bis fünf Jahren (19 Studien) sowie einem langfristigen Nachverfolgungszeitraum von über fünf Jahren (elf Studien mit bis zu 20 Jahren Follow-up) zusammengefasst. In diesen 30 Studien wurde über folgende regenerative/rekonstruktive Ansätze berichtet: (1) Augmentation, (2) GTR, (3) EMD, (4) GTR + Augmentation, (5) EMD +

Augmentation und (6) unterschiedliche Kombinationen unter anderem mit Wachstumsfaktoren und/oder Blutbestandteilen. Am häufigsten wurden die Ergebnisse von GTR und EMD ohne zusätzliche Augmentation beschrieben und GTR wurde hauptsächlich mit resorbierbaren Membranen durchgeführt. Die am häufigsten verwendeten Knochenersatzmaterialien waren alloplastische und xenogene. Neun Studien lieferten Vergleichsdaten zum Langzeitergebnis der konventionellen Parodontalchirurgie (OFD).

Im Durchschnitt lag die Restsondierungstiefe bei den mit OFD behandelten Zähnen nach drei bis fünf Jahren Follow-up zwischen 3,9 und 5,6 mm und nach über fünf Jahren Follow-up zwischen 4,5 und 7,6 mm. Die entsprechenden Werte der regenerativ/rekonstruktiv behandelten Zähne lagen nach drei bis fünf Jahren Follow-up zwischen 2,1 und 4,7 mm und nach über fünf Jahren Follow-up zwischen 2,9 und 5,8 mm. Insgesamt lag somit die durchschnittliche Restsondierungstiefe nach regenerativen/rekonstruktiven Ansätzen in der überwiegenden Mehrheit der eingeschlossenen Gruppen (in 47 von 50 Gruppen; 94 Prozent) unter 5 mm und somit auf einem Niveau, das durch eine regelmäßige unterstützende





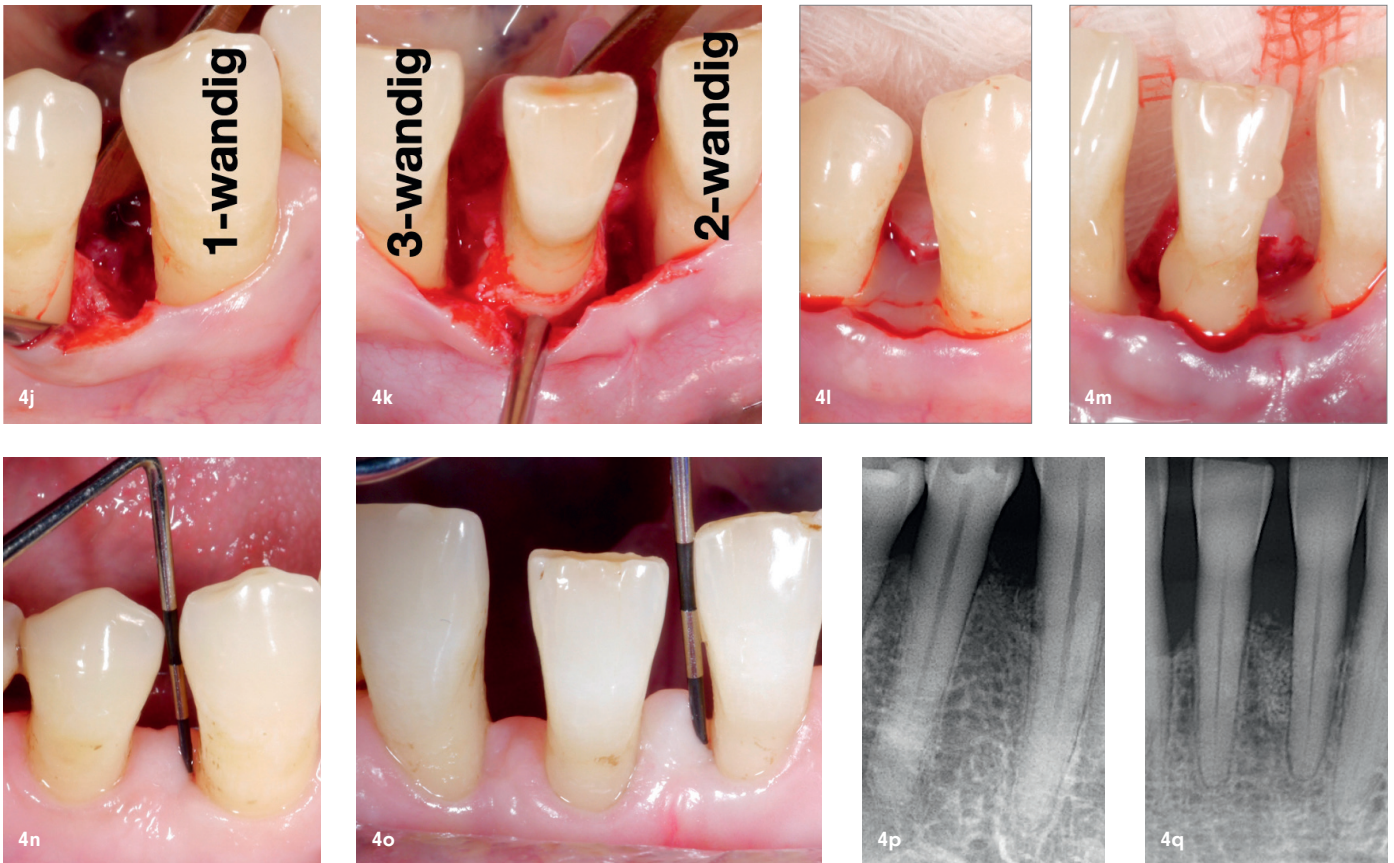Parodontitistherapie stabil gehalten werden kann; dies war jedoch nur in vier von neun Gruppen (44 Prozent) mit OFD behandelten Zähnen der Fall. Wie bereits oben erwähnt, besteht bei tiefen Restsondierungstiefen von ≥ 6 mm ein >10 -fach höheres Risiko für Zahnverlust im Vergleich zu Zähnen ohne tiefe Sondierungstiefen.² Ähnlich positive Ergebnisse zeigten sich auch für die regenerativen parodontalen Verfahren in Bezug auf Zugewinn von klinischem Attachment. Dieser betrug nach regenerativen/rekonstruktiven Ansätzen in mehr als der Hälfte der Gruppen (in 29 von 54 Gruppen; 54 Prozent) im Durchschnitt ≥ 3 mm, während dies nur in einer von neun Gruppen (elf Prozent) mit OFD behandelten Zähnen der Fall war.

Darüber hinaus wurde in dieser systematischen Übersichtsarbeit²² mithilfe einer Netzwerkmetaanalyse versucht, eine Behandlungshierarchie zu erstellen, das heißt zu ermitteln, welche Behandlungsart in Bezug auf Restsondierungstiefe und klinischen Attachmentzugewinn überlegen war. Auch hier wurde das alleinige OFD eindeutig als die am wenigsten effiziente Therapiemethode bestätigt. Innerhalb der regenerativen/rekonstruktiven Ansätze zeigte sich, dass die vermutlich wirksamsten Behandlungen Kombinationsbehandlungen mit Augmentationsmaterial sind (z. B. GTR + Augmentation, EMD + Augmentation). Basierend auf der verfügbaren Datenlage wiesen Monotherapien im Vergleich zu Kombinationsbehandlungen eine höhere Restsondierungstiefe und einen geringeren klinischen Attachmentzugewinn auf. Folgt man den Schlussfolgerungen dieser systematischen Übersichtsarbeit sowie den Empfehlungen der S3-Leitlinie, kann man selbst bei ausgedehnten Defekten bis in die Apexregion oft als „hoffnungslos“ bezeichnete Zähne doch noch langfristig erhalten (Abb. 6).

„Die S3-Leitlinie gibt unter anderem auch einen Überblick über die empfohlenen Techniken und Materialien für die regenerative parodontale Therapie von tiefen vertikalen Knochendefekten.“

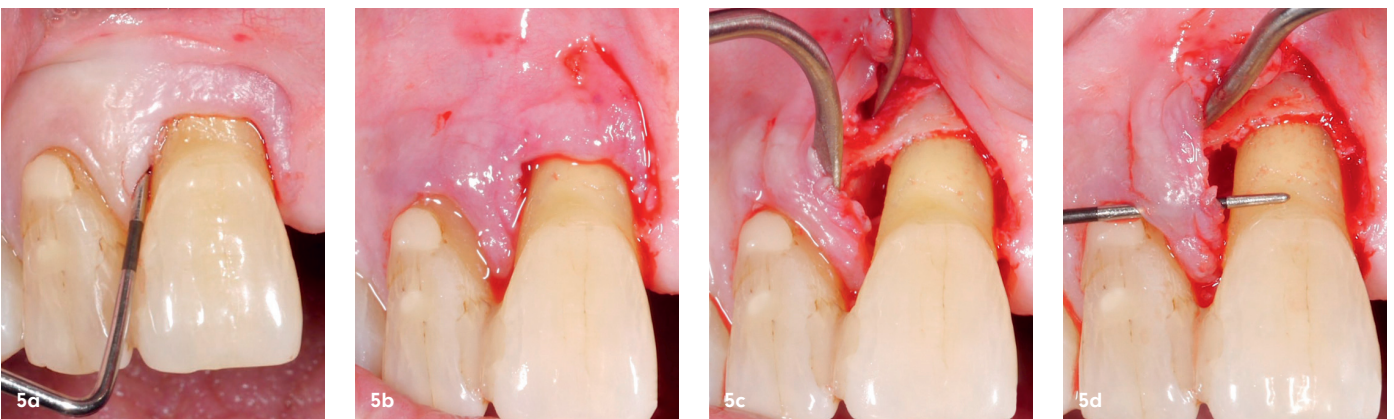
Führen regenerative parodontale Verfahren zu einem langfristigeren Zahnerhalt?

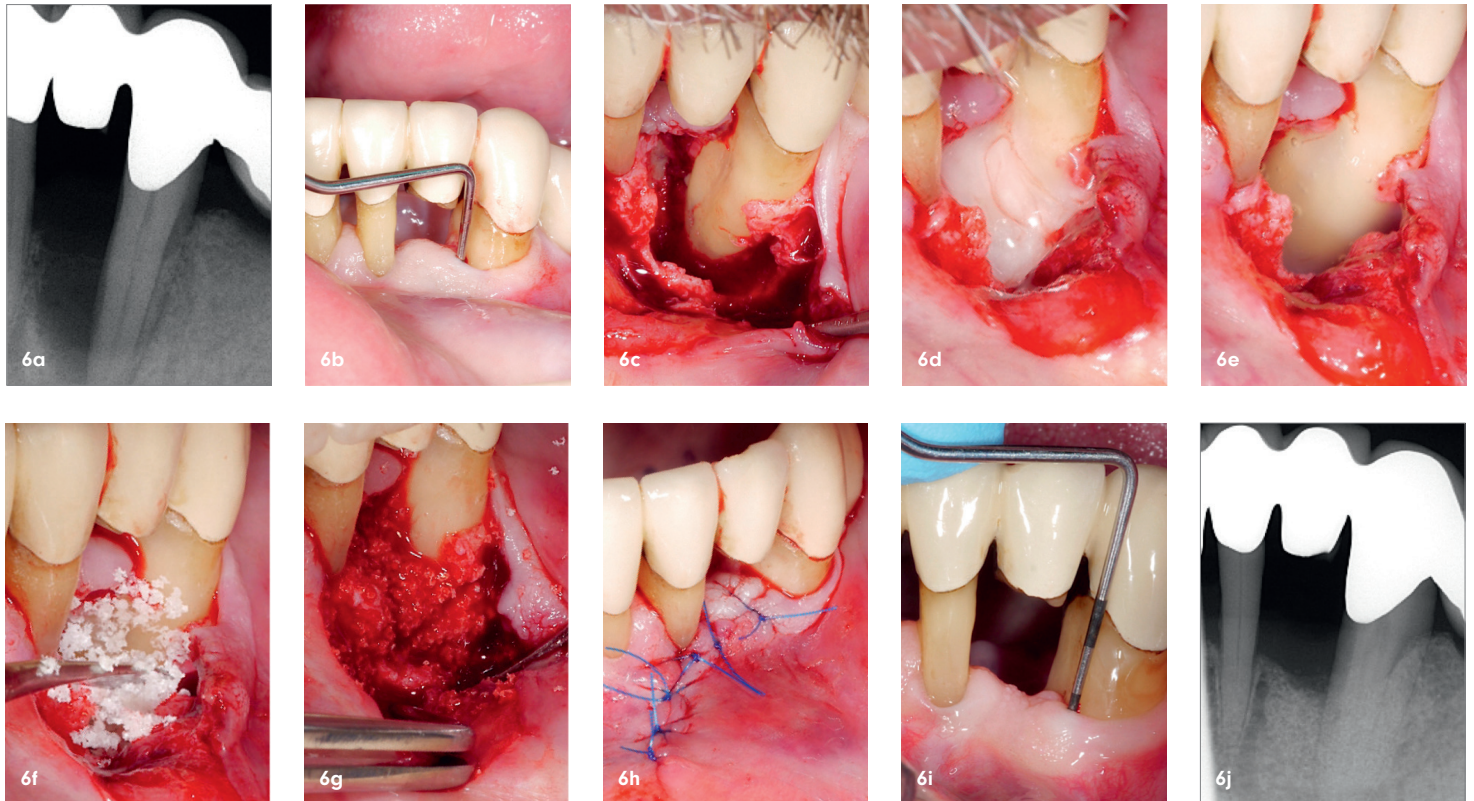
Die Parodontaltherapie zielt natürlich darauf ab, so viele Zähne wie möglich und so lange wie möglich zu erhalten. Von den Studien, die in der oben erwähnten Übersichtsarbeit²² inkludiert wurden, berichteten 25 Publikationen über Zahnverluste. Im Allgemeinen waren Zahnverluste selten, und nur ein Bruchteil der Studien berichtete den Verlust von mehr als einem Zahn; zusätzlich gingen die meisten Zähne erst nach über fünf Jahren nach der Behandlung verloren. Im Detail gingen nur 0,4 Prozent der mit einem regenerativen/rekonstruktiven Ansatz behandelten Zähne aufgrund einer Progression der parodontalen Erkrankung verloren, während in der Gruppe mit konventioneller Parodontalchirurgie die Zahnverlustrate siebenmal höher war (2,8 Prozent der Zähne). Dies bedeutet, dass die besseren klinischen Parameter, die nach einer regenerativen/rekonstruktiven Behandlung mittel- bis langfristig beobachtet wurden, auch



▲
Abb. 4a–q: Zahn 43 (a,b), 42 und 31 (c,d,e) je mit einem vertikalen Knochendefekt (b, e) und 6 bis 9 mm Restsondierungstiefe nach nichtchirurgischer Parodontaltherapie. Nach Lappenbildung zeigten sich unterschiedliche Defektkonfigurationen: ein 1-wandiger Defekt an Zahn 43 (f), ein 3-wandiger Defekt an Zahn 42 und ein 2-wandiger Defekt an Zahn 31 (g). Alle drei Defekte wurden mit EMD behandelt (h,i) und bei dem 1- beziehungsweise 2-wandigen Defekt wurde zusätzlich ein Knochenersatzmaterial eingebracht, während dies bei dem 3-wandigen Defekt nicht notwendig war (j,k). Es zeigte sich an allen drei Zähnen zwei Wochen postoperativ eine unauffällige Wundheilung (l, m) und zwei Jahre postoperativ eine stabile klinische (n,o) und radiologische Situation (p,q).

Abb. 5a–d: Neue Schnittführungstechniken, wie die „Entire Papilla Preservation“ Technik, versuchen jegliche Inzision an der über dem vertikalen Defekt liegenden Papille zu vermeiden (a,b); mittels Tunnelierungstechnik erhält man guten Zugang zum Defekt, während das gesamte Papillengewebe intakt bleibt (c,d). ▼





tatsächlich in einer höheren Überlebensrate der behandelten Zähne mündeten. Diese niedrige Zahnverlustrate nach regenerativen parodontalen Verfahren ist unter anderem darauf zurückzuführen, dass nur ein Bruchteil der behandelten Zähne einen erneuten Verlust des postoperativ zurückgewonnenen Attachments aufwies. Außerdem deuten diese Ergebnisse darauf hin, dass das bloße Vorhandensein von Partikeln der verwendeten Knochenersatzmaterialien im regenerierten/rekonstruierten parodontalen Gewebe per se keine negativen Auswirkungen auf die Langzeitstabilität zu haben scheint. Die Langzeitstabilität hängt aber natürlich auch von zahlreichen anderen Faktoren ab, wie der Compliance der Patienten zur unterstützenden Parodontistherapie und zur optimalen häuslichen Mundhygiene, vom Tabakkonsum der Patienten, von bereits bestehenden oder neu auftretenden systemischen Erkrankungen etc.^{17,18,23}

Schlussfolgerung

Regenerative Parodontalchirurgie, insbesondere kombinierte Ansätze mit Augmentationsmaterial, führt bei vertikalen Knochendefekten im Vergleich zur konventionellen Parodontalchirurgie (OFD) mittel- bis langfristig zu signifikant besseren klinischen Ergebnissen; dies wiederum führt langfristig auch zu einer geringeren parodontal bedingten Zahnverlustrate. Dementsprechend ist bei Restsondierungstiefen von ≥ 6 mm an vertikalen Knochendefekten mit einer intraossären Defekttiefe von ≥ 3 mm eine regenerative/rekonstruktive Parodontalchirurgie vorteilhaft und zu empfehlen.

Abb. 6a-j: Zahn 33 mit einem vertikalen Knochendefekt mesial bis in die Apexregion (a) und 15 mm Restsondierungstiefe nach nichtchirurgischer Parodontaltherapie (b). Nach Lappenbildung zeigt sich ein ausgedehnter Defekt (c), der mittels einer Kombination aus EMD (d, e) und Knochenersatzmaterial (f, g) behandelt wurde (h). Drei Jahre postoperativ zeigte sich klinisch eine stabile und deutlich verbesserte Situation mit 5 mm Restsondierungstiefe (i) und radiologisch weitgehend eine Defektauffüllung (j).

Hinweis: Der Beitrag ist zuerst im *Bayerischen Zahnärzteblatt* 11/2023 erschienen.

kontakt.

**Priv.-Doz. Dr. Kristina Bertl,
PhD, MBA, MSc**

Abteilung für Parodontologie
Sigmund Freud PrivatUniversität Wien
Freudplatz 3 · 1020 Wien · Österreich
kristina.bertl@med.sfu.ac.at



Infos zur
Autorin



Literatur



we are creating
STABLE TISSUE



DAS SUBKRESTALE IMPLANTATSYSTEM
FÜR BIOLOGISCHE LANGZEITSTABILITÄT



4 CHARAKTERSTARKE TYPEN, EIN GEMEINSAMES ZIEL

Chirurgischer Erfolg bei jedweder Knochenbeschaffenheit

- Progressives apikal-selbstschneidendes Gewinde – **Rapid (*1)**
- Spiralförmiges Lamellen-Gewinde für vergrößerten BIC – **Compress (*2)**
- Schlankes, platzsparendes Gewinde für kompromittierte Knochenverhältnisse – **Sure & Short (*3)**
- Immer: zuverlässige Konus-Verbindung und die identische Prothetik
Die Wahl haben Sie!



ÜBERZEUGEND: DAS K3PRO SYSTEM

QUALITY & DESIGN
MADE IN GERMANY



ARGON Dental

Tel.: 06721/ 3096-0
info@argon-dental.de
www.argon-dental.de

Erfahren Sie mehr über die einzigartige K3Pro Biologie. Scannen Sie hier
und sichern Sie sich Ihren Wunschtermin. Ich freue mich auf Sie!

Andreas Halamoda, Key Account Manager

