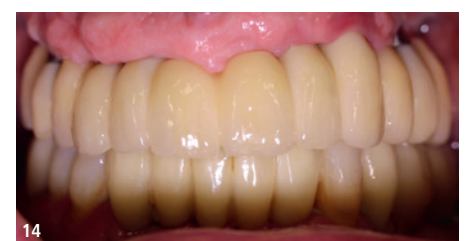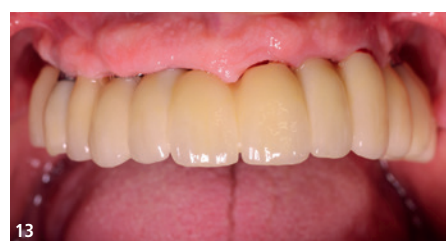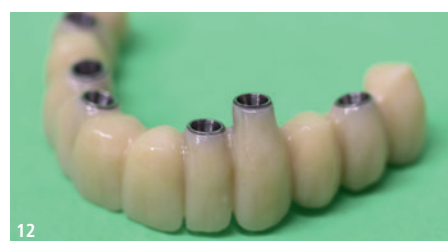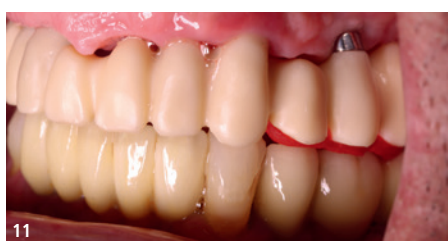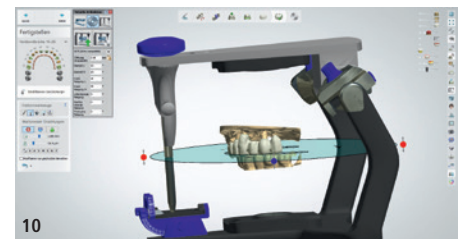
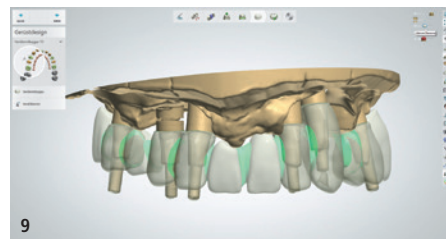
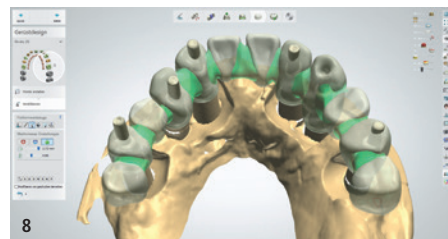
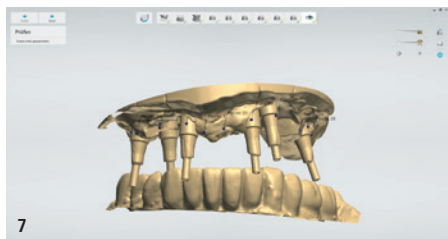
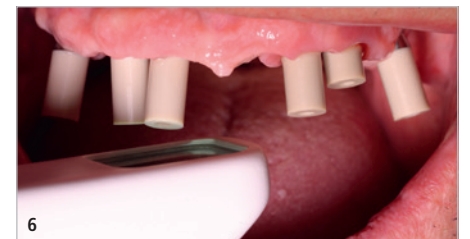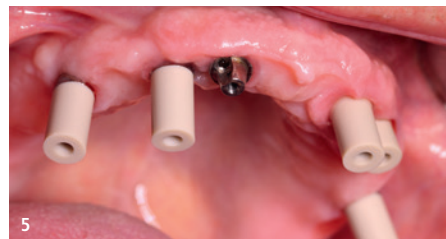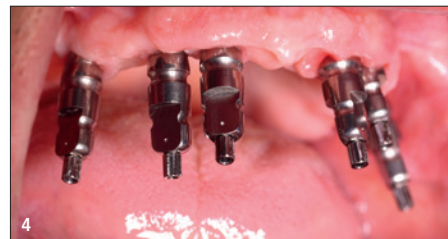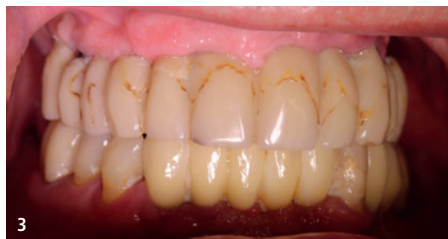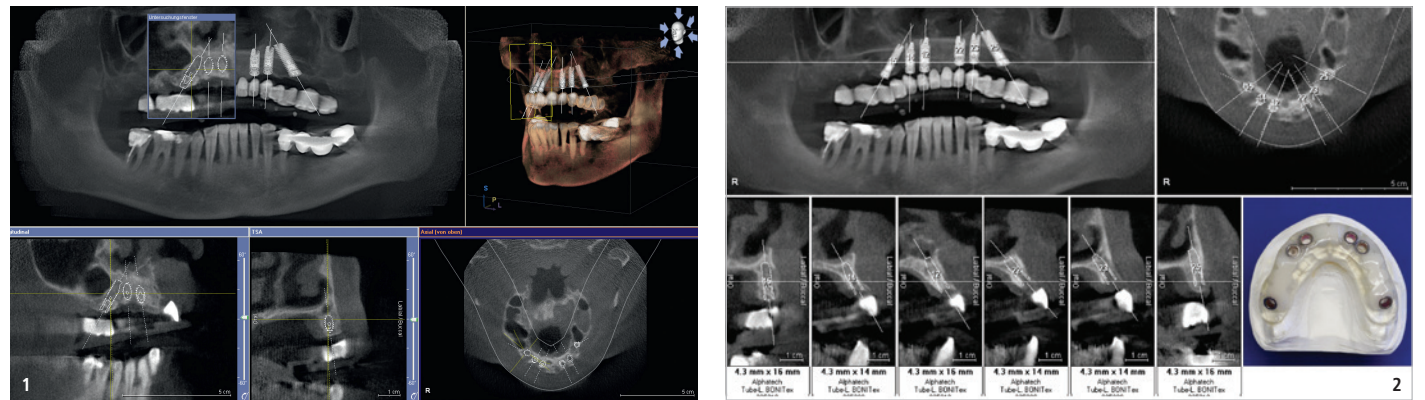


# Neuversorgung angulierter Oberkieferimplantate

## Analog oder digital?!

Prothetische Restaurationen unterliegen mit den Jahren einem Verschleiß und in dessen Folge einem Funktionsverlust. Der folgende Fallbericht geht auf die Neurekonstruktion im Oberkiefer unter Einbeziehung der jetzigen digitalen Technologien ein.

Der vorliegende Patientenfall wurde 2010 mit dem alphatech®-Angulationskonzept erstversorgt. Hierbei handelt es sich um ein implantatprothetisches Konzept für den zahnlosen Kiefer. Bei diesem Vorgehen werden im Oberkiefer die beiden distalen Implantate unter Vermeidung der Sinusbodenelevation, von distal nach mesial im 35°-Winkel geneigt, inseriert (Abb. 1). Für dieses Vorgehen ist eine vorherige 3D-Diagnostik und -Planung sowie



**Abb. 1:** 3D-Planung nach DVT-Scan mit eingesetzter Röntgenschablone und Implantatplanung mit der SICAT-Software. – **Abb. 2:** Generiertes Bohrschablonenprotokoll mit Implantatspezifikationen entsprechend Planung und Bohrschablone zur Implantation (chirurgische Umsetzung durch Dr. Robert Böttcher, Ohrdruf). – **Abb. 3:** Insuffiziente und erneuerungsbedürftige Brücke in situ. Verfärbungen und Plaqueanlagerung sichtbar. – **Abb. 4:** Auf Abutmentniveau eingesetzte Abformpfosten zur konventionellen, offenen Polyetherabformung. – **Abb. 5:** easyfixbase® Abutment mit kegelförmiger Anbindung und eingesetzte Scanposts aus PEEK. Klinisch reizfreie gingivale Verhältnisse sichtbar. – **Abb. 6:** Intraoralscan mit eingesetzten Scanposts. Ein weiterer Scan ohne ist notwendig, um das Emergenzprofil digital darzustellen. – **Abb. 7–10:** STL-Datensatz in Laborsoftware geladen und virtuelle Brückenkonstruktion mit Anlage der Schraubkanäle und Einstellung im virtuellen Artikulator (Zahntechnik Das TEAM, Ohrdruf). – **Abb. 11:** Einprobe des Zirkongerüsts zur Kontrolle des spannungs- und spaltfreien Sitzes sowie der vertikalen und sagittalen Relation. – **Abb. 12:** Verblendetes Gerüst und verklebte Basen. – **Abb. 13 und 14:** Eingegliederte verschraubte Brücke in situ.

Herstellung und Nutzung einer Bohrschablone zwingend notwendig, um alle sensiblen anatomischen Strukturen zu schonen – und das knöcherne Lager maximal nutzen zu können (Abb. 2). Die Simulation des angestrebten prothetischen Ergebnisses zeigt den Umfang der Operation vorab.

### Falldarstellung

Bei dem damals 51-jährigen Patienten erfolgte nach Wax-up und 3D-Planung die Implantation schablonen geführt und minimalinvasiv. Er wurde zu diesem Zeitpunkt einen Tag später mit einem metallverstärkten, kunststoffverblendeten Langzeitprovi-

sorium versorgt. Mithilfe der virtuellen Planung konnte das prothetische Ziel schon in die Konzeption einbezogen werden. Das Langzeitprovisorium wurde fünf Monate belassen und dann definitiv mit einem Zirkonoxidgerüst und einer Kunststoffverblendung versorgt.

### Neuanfertigung und digitale Planung

Nach 13 Jahren Tragedauer waren die Verblendungen insuffizient, verfärbt und teilweise abradert (Abb. 3). Eine Neuanfertigung war dringend indiziert. Die klinischen und radiologischen Kontrollen zeigten eine solide Osseointegration und stabile

Schleimhautverhältnisse. Während 2010 der analoge Weg mittels klassischer offener Abformung gewählt wurde, sollte die Neuversorgung nun digital erfolgen (Abb. 4).

Nach Entfernung der eingesetzten verschraubten Brücke wurden die entsprechenden Scanposts eingesetzt und der Ober- sowie Unterkiefer digital abgeformt (TRIOS 5, 3Shape). Die verwendeten Abutments (easyfixbase®, alphatech®) blieben dabei in situ (Abb. 5 und 6). Der Scan erfolgte auf Abutmentniveau. Eine Anfertigung individueller Abutments war nicht notwendig. Der angewendete Intraoralscanner arbeitet puderfrei und eine Kalibrierung war hierbei nicht notwendig. Da es sich um ein offenes System handelte, konnte der erstellte STL-Datensatz direkt in die Verarbeitungssoftware des Labors geladen werden (Abb. 7–10). Für den Patienten entfiel somit die unangenehme Abformung.

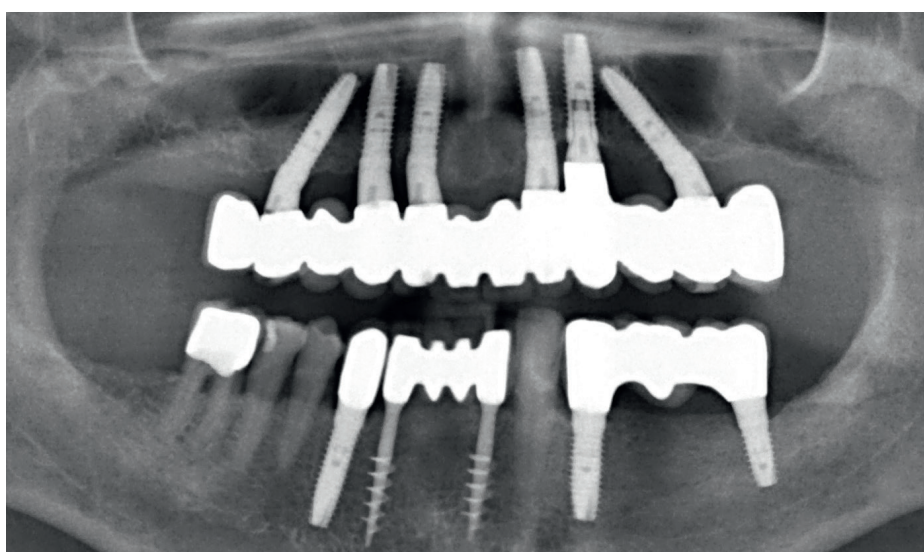
Das vom Labor angefertigte gefräste und gesinterterte Zirkonoxidgerüst wurde zum Einprobetermin auf einen spannungsfreien Sitz, Passung in vertikaler sowie horizontaler Relation, kontrolliert (Abb. 11). Da individuelle Verblendungen angestrebt wurden, musste nun ein Modell gedruckt

und mit den entsprechenden DIM-Analogen versehen werden. Ab hier wurde wieder der analoge Weg des Technikers benötigt, der in Schichttechnik die Verblendkeramik (Abb. 12), unter Beachtung der okklusalen Verhältnisse, aufschichtete.

Die fertig verblendete Brücke wurde im Mund drehmomentbasiert mit den Implantaten verschraubt eingegliedert (Abb. 13 und 14). Zur Kontrolle des spaltfreien Sitzes wurde ein OPG angefertigt (Abb. 15). Der anschließende Verschluss der Schraubkanäle erfolgt mittels eines Komposits.

### Fazit

Der vor 13 Jahren beschrittene teildigitale Weg kann im heutigen Zeitalter volldigital erfolgen. Die Weiterentwicklung der modernen Intraoralscanner, deren Software und die digitalen Verarbeitungsprogramme machen dies nun möglich. Die Versorgung mit angulierten Implantaten ist bei enger Indikationsstellung ein anerkanntes und etabliertes Verfahren. Eine hohe Patientenzufriedenheit und die erzielten Langzeiterfolge können mithilfe der digitalen Umsetzung noch komfortabler und planbarer realisiert werden. **DT**



**Abb. 15:** Röntgenologische Kontrolle der Anschlussstellen. Implantate vollständig im ortständigen Knochen im Ober- und Unterkiefer osseointegriert.



**Dr. Nadine Handschuck**  
Clara-Zetkin-Straße 6 a  
99885 Ohrdruf  
Deutschland  
dr.handschuck-praxis@gmx.de  
www.zahnarztpraxis-dr-handschuck.de