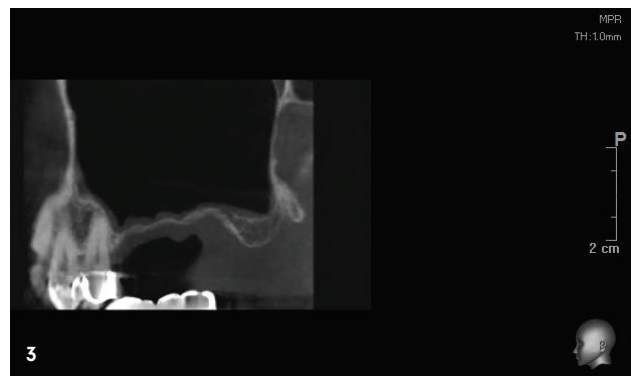
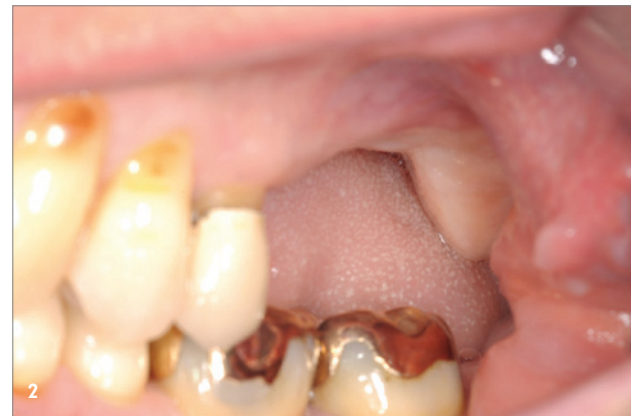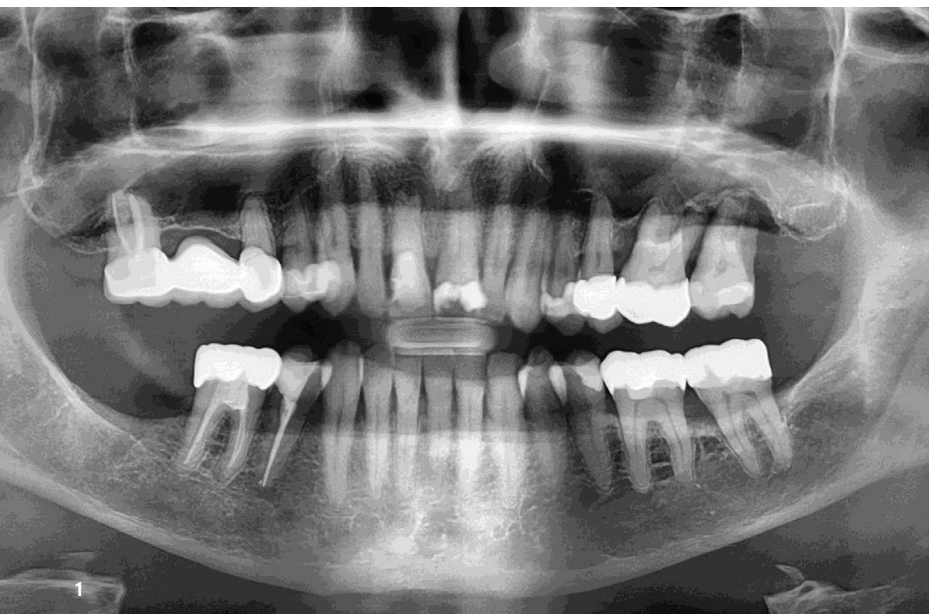


Alternative zum klassischen Knochenblocktransplantat

Alloschalentechnik

Ist für eine festsitzende implantatprothetische Rehabilitation zunächst ein Wiederaufbau knöcherner Strukturen erforderlich, wünschen Patientinnen und Patienten ein möglichst minimalinvasives und sicheres Vorgehen.^{1,2} Das kann durch einen kombinierten chirurgischen Therapieansatz erzielt werden, wie das nachfolgende Fallbeispiel veranschaulicht. Dabei erfolgt nach modifizierter allogener Schalenteknik und verzögerter Implantation ein augmentatives Relining, das Resorptionsprozesse deutlich senkt.³ Dieses Verfahren ermöglicht es zudem, eine zusätzliche Knochenentnahme zu vermeiden, es reduziert Komplikationen und Komorbiditäten und gewährleistet einen patientenfreundlichen Ansatz.⁴

Dr. Robert Würdinger



Die sogenannte Schalenteknik nach Prof. Dr. Fouad Khoury wurde ursprünglich als Alternative zur konventionellen Knochenblocktransplantation entwickelt.⁵ Das Verfahren vereint autologe Knochentransplantation mit gesteuerter Knochenregeneration.^{3, 6, 7} Mit diesem ersten Schritt der Therapie lassen sich die erforderlichen Voraussetzungen für eine erfolgreiche Implantation schaffen.

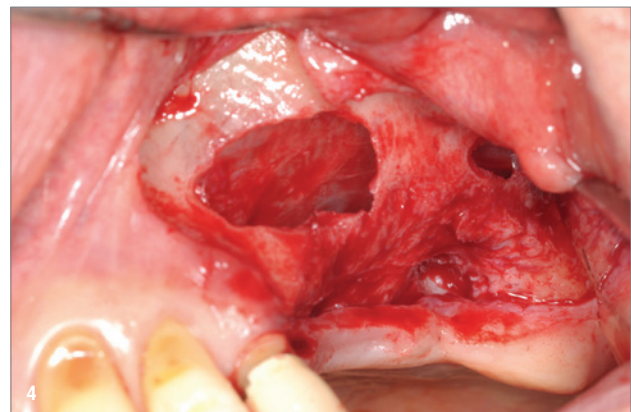


Abb. 1: Orthopantomogramm der Ausgangssituation vor der operativen Entfernung der Zähne 26, 27. – **Abb. 2:** Klinische Ansicht der Ausgangssituation. – **Abb. 3:** 3D-Darstellung des Knochendefekts vor Augmentation. – **Abb. 4:** Externe Sinusbodenelevation.



Exklusive Verfügbarkeit*

mit Hyaluronsäure

 Geeignet zur Implantatpflege

Stärken Sie die Widerstandskraft des Zahnfleisches

Klinisch bestätigte antibakterielle Wirksamkeit^{1,2}

28x stärkere Plaquereduktion²

80% der Verwender:innen bestätigen ein angenehmes Mundgefühl nach dem Zähneputzen³

meridol® PARODONT EXPERT ist die Zahnfleischpflege mit System für Patient:innen, die zu Parodontitis und Rezession neigen

1 meridol® PARODONT EXPERT Zahnpasta, im Vergleich zu einer herkömmlichen Zahnpasta (1.000 ppm F-, NaMFP), nach 6 Monaten bei regelmäßiger Anwendung, Montesani, Sep. 2020, data on file.
2 meridol® PARODONT EXPERT Mundspülung, im Vergleich zu einer herkömmlichen Mundspülung (200 ppm F-, NaF), nach 6 Monaten mit 2x täglicher Anwendung, Montesani, Juni 2022, data on file.
3 Home Usage Test mit meridol® PARODONT EXPERT Zahnpasta, 143 Verwender:innen mit schweren Zahnfleischproblemen, Deutschland, 2022.
* Apotheken und Online.



Gratis Muster
für Patient:innen
bestellen

meridol®

**PROFESSIONAL
— ORAL HEALTH —**

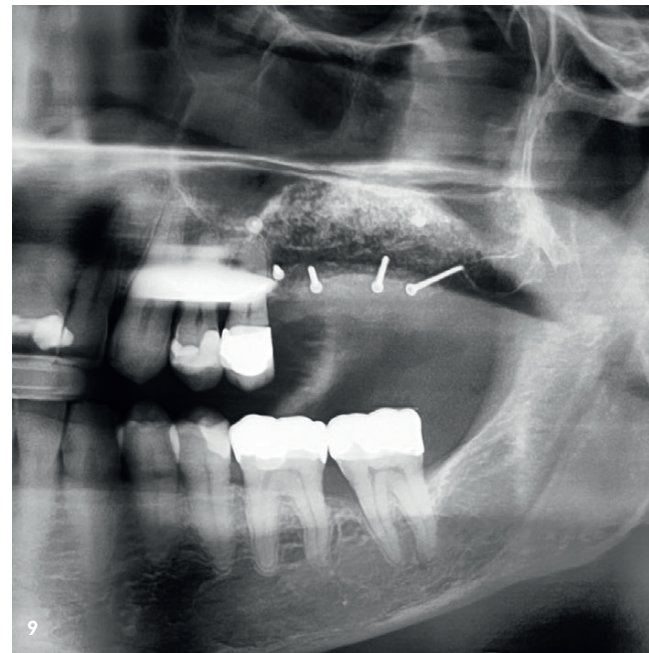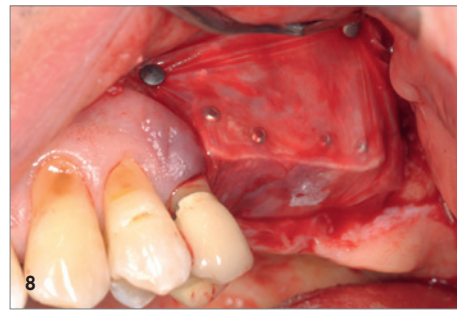
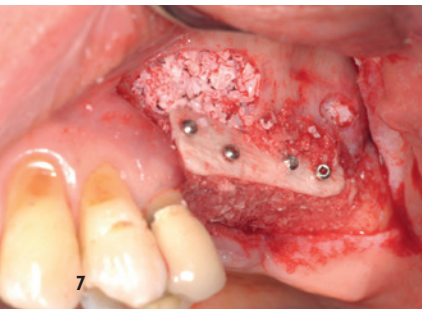
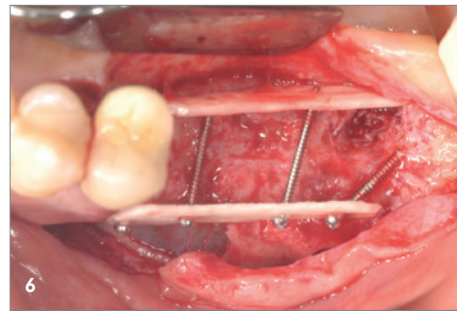
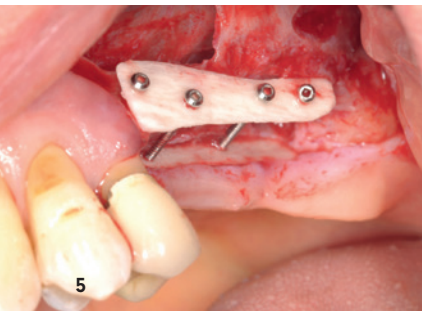


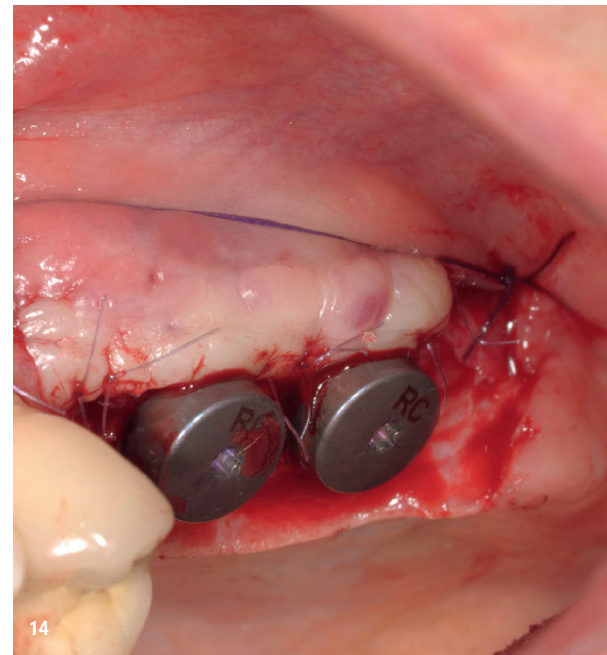
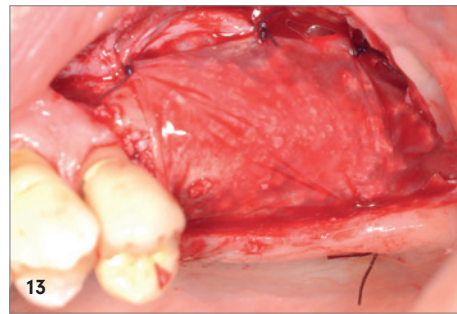
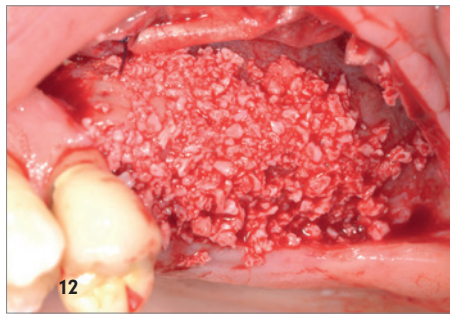
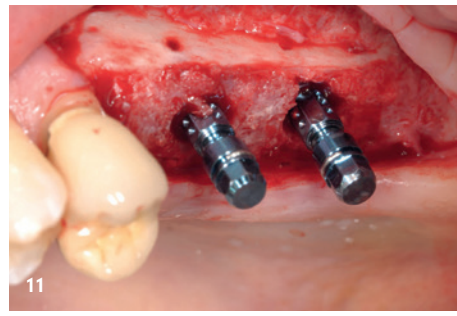
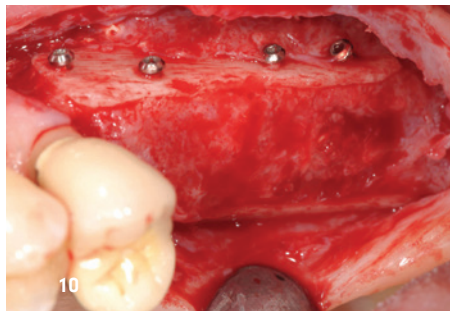Abb. 5: Verschalung, Ansicht von lateral, Anbringung der allogenen Kortikalisplatten maxgraft® cortico zur Herstellung der äußeren Kieferkammkontur. – **Abb. 6:** Verschalung, Ansicht von okklusal, Anbringung der allogenen Kortikalisplatten zur Herstellung der äußeren Kieferkammkontur. – **Abb. 7:** Auffüllen des Sinus mit volumenstabiler Granula sowie Auffüllen der Spalträume mit allogenen Knochengranulaten. – **Abb. 8:** Abdeckung des Augmentats mit einer nativen Kollagenmembran aus porcinem Perikardium. – **Abb. 9:** Röntgenaufnahme nach Sinuslift und Augmentation. – **Abb. 10:** Reentry nach vier Monaten, Ansicht von lateral. – **Abb. 11:** Z. n. Implantation von BLT-Implantaten in Regio 26 und 27. – **Abb. 12:** Augmentatives Relining als Resorptionsschutz mit bovinem Knochenersatzmaterial. – **Abb. 13:** Augmentatives Relining; Stabilisierung des Augmentats mithilfe einer nativen Kollagenmembran. – **Abb. 14:** Z. n. apikaler Verschiebeplastik.

Allogenes KEM für einen atraumatischen Einsatz

Allogene Knochenmaterialien bieten die Möglichkeit, leichte bis komplexe Patientenfälle atraumatischer anzugehen. Wie im Fall der Alloschalentechnik lässt sich mit allogenen Kortikalisplatten die neue Kontur des Alveolarfortsatzes wiederherstellen. Dabei entsteht ein geschützter Hohlraum, der mit Knochenspänen aufgefüllt wird. So kann der Bereich vor dem Einbringen der Implantate gezielt regenerieren. Die Anwendung der Schalentechnik mit rein allogenen Knochenersatzmaterial (kortikale Platte und spongiöses Granulat) ist der klassischen autologen Methode ebenbürtig, wie wissenschaftliche Untersuchungen zeigen.⁸⁻¹⁰ So eröffnet der Einsatz allogener Kortikalisplatten erfahrenen Chirurgen die Möglichkeit, möglichst minimalinvasiv und insgesamt patientenfreundlicher an einen komplexen Fall heranzutreten.

Augmentatives Relining als Schutzwall

Bei komplexen Fällen bietet es sich an, die Schalentechnik – sowohl mit autologem Knochen als auch mit allogenen Knochenplatten – um ein zusätzliches Verfahren, das augmentative Relining (auch Delayed Relining Technique), zu erweitern.^{3,11} Dabei wird eine zusätzliche GBR mit xenogenem Knochenersatzmaterial und Kollagenmembran durchgeführt. Bei diesem „augmentativen Relining“ kann ein Zugewinn an vollständig inkorporiertem Material erreicht werden, ohne dass es zu einer weiteren Resorption des Knochens bis zur Eingliederung des Zahnersatzes kommt. So gelingt es, bereits stattgefundene Resorptionsprozesse auszugleichen oder nachfolgende Resorptionserscheinungen deutlich zu senken. Der vorliegende Patientenfall der Rehabilitation einer Freundsituation im Oberkiefer mit horizontalem und vertikalem Knochendefizit veranschaulicht, wie sich die erweiterte Alloschalentechnik erfolgreich mit dem Verfahren des augmentativen Relinings kombinieren lässt. Mit diesem Vorgehen entsteht eine optimale Situation für die anschließende prothetische Versorgung mit Implantaten mit adäquatem Kronen-Implantat-Verhältnis und vertikaler Dimension.



Fallbeispiel

Anamnese und Befund: Bei einem 62-jährigen männlichen Patienten ohne anamnestische Auffälligkeiten erfolgte die operative Entfernung der nicht erhaltungswürdigen parodontal geschädigten Zähne 26 und 27. Die knöcherne Situation der Freundsituation wurde nach achtwöchiger Abheilzeit auf der Grundlage der klinischen Untersuchung sowie einer 3D-DVT-Röntgenaufnahme reevaluiert. Es zeigte sich ein ausgeprägtes horizontales und vertikales Knochendefizit im Alveolarfortsatzbereich und zusätzlich ein knöchernes Defizit in Richtung Sinus maxillaris. Die knöchernen Ausgangssituation ließ ohne augmentative Maßnahmen lediglich eine Versorgung mithilfe herausnehmbarer Prothetik (z.B. Modellgussprothese) zu. Ebenso war ohne Knochenaugmentation keine implantatprothetische festsitzende Rehabilitation mit Implantaten in korrekter prothetischer Lage und mit adäquatem Kronen-Implantat-Verhältnis möglich (Abb. 1–4).

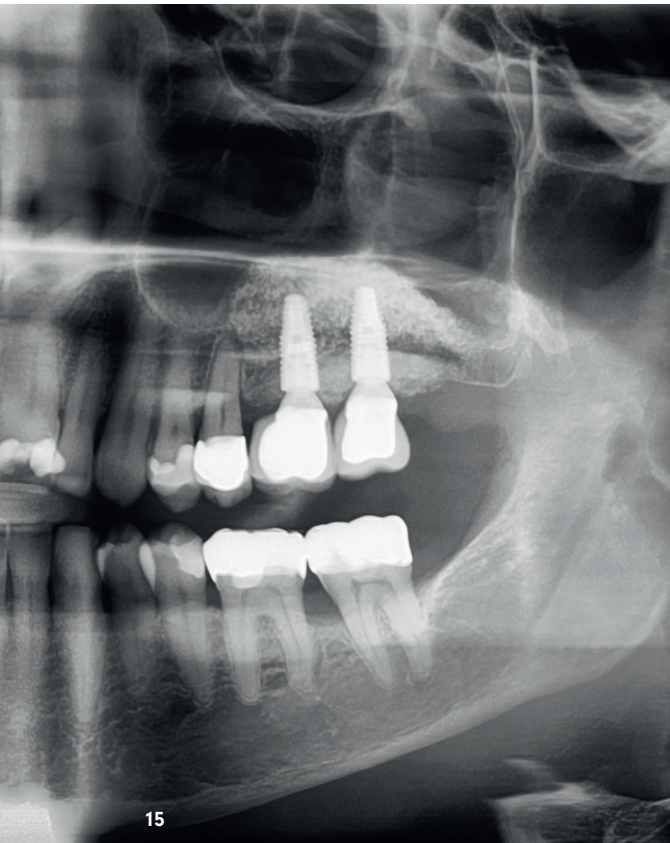
Behandlungsplanung und Chirurgie

Der Patient lehnte eine herausnehmbare Lösung ab und wünschte ausdrücklich festen Zahnersatz. Nach ausführlicher Beratung und Vorstellung der alternativen Augmentationsmöglichkeiten entschied sich der Patient für eine allogene Knochenaugmentation in Schalenteknik mit späterer Implantation von zwei Implantaten in Regio 26 und 27. Der knöchernen Defekt wurde mithilfe der Schalenteknik mit allogenen kortikalen Schalen (maxgraft® cortico, Straumann) erfolgreich rekonstruiert. Durch das gewählte Verfahren entfiel eine zusätzliche Knochenentnahme im Unterkieferbereich und dieser Lösungsansatz reduzierte das Risiko für Komplikationen und Komorbiditäten.^{8,12} Darüber hinaus konnte die Operationszeit für den Patienten gesenkt werden, was für ihn insgesamt ein möglichst minimalinvasives Prozedere bedeutete. Die Sinusbodenele-

vation wurde mit XenoGraft (Straumann) durchgeführt. Dabei handelt es sich um volumenstabile Granula bovinen Ursprungs für die Knochenregeneration. Bei der Herstellung werden alle organischen Bestandteile in einem Temperaturverfahren (> 500 °C) und unter dem Einsatz von Lösungsmitteln vollständig entfernt. Es begünstigt aufgrund seines knochenähnlichen Kalzium-Phosphat-Verhältnisses und der unterschiedlichen Porengrößen nachweislich die ossäre Integration und zeichnet sich durch eine hervorragende Volumenstabilität aus.¹³ Für das Füllen des knöchernen Containers wurde allogene Spongiosa (maxgraft® Granula, Straumann) verwendet. Die Granula können nach der Hydratation in Blut oder Kochsalzlösung z. B. mit einem Raspatorium in den Defekt eingebracht werden. Um das Einwachsen von Gefäßen und Osteoblasten zu begünstigen, empfiehlt sich maximaler Kontakt zwischen dem Transplantatmaterial und der gut vaskularisierten Knochenoberfläche (Abb. 5–10).¹⁴ Vier Monate nach dem ersten Eingriff war das Knochengrundgerüst wieder aufgebaut und bot damit die Basis für die Implantation mit anschließendem augmentativen Relining als Resorptionsschutz. Es wurden im Bereich des aufgebauten Knochens zwei konische BLT-Implantate (Länge: 12 mm, [4,8 mm; Straumann) inseriert. Im Zuge der Implantatinserion wurde eine Schicht bovines Knochenersatzmaterial auf den neu aufgebauten Knochen gesetzt und mit einer schützenden Kollagenmembran abgedeckt, die die Knochen-Transplantate stabilisiert und das Einwachsen von Weichgewebe verhindert. Der regenerative Auf- und Umbau des darunterliegenden Knochens kann bis zu zwei Jahre andauern.³

Prothetik

Der finale Zahnersatz (zwei individuell verblendete Zirkonoxidkronen) erfolgte vier Wochen nach Freilegung der Implantate beim Hauszahnarzt (Abb. 11–17).



„Ein augmentatives Relining ist als Resorptionsschutz bei komplexen Fällen mit ausgeprägtem vertikalem und horizontalem Knochendefizit zu empfehlen.“

Fazit für die Praxis

Durch den Ansatz der Schalentchnik gelingt es, die Knochenresorption zwischen Augmentation und Implantation gegenüber dem Einsatz von monokortikalen Knochenblocktransplantaten deutlich zu reduzieren. Grundsätzlich ist die Schalentchnik ein sehr techniksensitives Verfahren, welches nur durch regelmäßige Durchführung erlernt werden kann. Theoretische und praktische Fort- und Weiterbildung in diesem Bereich sind anzuraten. Kenntnisse zur autologen und allogenen Schalentchnik sind von Vorteil, um die Grundprinzipien der Augmentation mithilfe der Verschaltungen verstanden zu haben. Für Anwender der klassischen Schalentchnik ist es ein absolutes Muss, sich mit der allogenen Schalentchnik mit all ihren Vorteilen für Patienten als sichere evidenzbasierte Behandlungsalternative auseinanderzusetzen. Es entfallen mögliche Komplikationen an der Entnahmestelle wie Infektionen, Hämatomen, oder Schwellungen.^{8,12} Auf diese Weise werden Patientinnen und Patienten erreicht, die eine Eigenknochenentnahme ablehnen, um sich für eine implantatprothetische Rehabilitation zu entscheiden. Das kann nicht zuletzt auch unter Marketing-Aspekten für die eigene Praxis ein Pluspunkt sein. Ein augmentatives Relining ist als Resorptionsschutz bei komplexen Fällen mit ausgeprägtem vertikalem und horizontalem Knochendefizit ausdrücklich zu empfehlen. Damit gelingt es, den im Heilungsverlauf auftretenden Knochenverlust durch die Überaugmentation von bovinem Ersatzmaterial und resorbierbarer Membran zu reduzieren. Nachuntersuchungen bis zu sieben Jahren des eigenen Patientenstamms sind sehr vielversprechend.

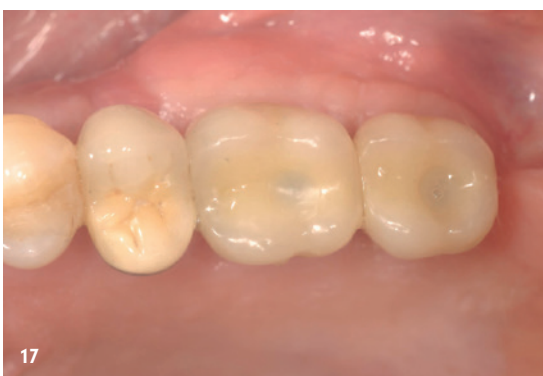
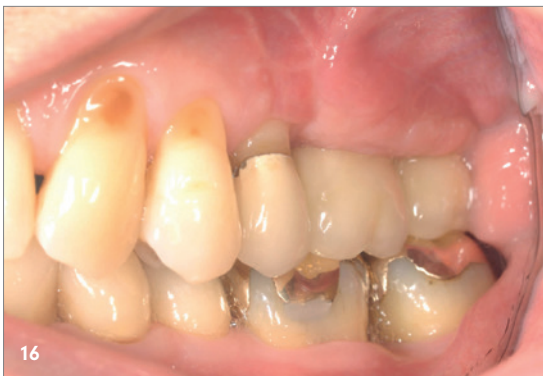
Abb. 15: Implantate in Regio 26 und 27 mit eingesetzten Kronen in der Röntgenaufnahme. – **Abb. 16:** Klinische Ansicht des finalen Zahnersatzes in Regio 26 und 27, Ansicht von lateral. – **Abb. 17:** Klinische Ansicht des finalen Zahnersatzes in Regio 26 und 27, Ansicht von okklusal.

Abbildungen: © Praxis Dr. Robert Würdinger, Marburg

kontakt.

Dr. Robert Würdinger

Fachzahnarztpraxis Dr. Würdinger
Frankfurter Straße 6 · 35037 Marburg
rw@dr-wuerdinger.de
www.dr-wuerdinger.de

Infos zum
Autor



Literatur



W E L C O M E

to fabulous

smactoring

dein all-inclusive-factoring von dent.apart

ab 1,9 % - garantiert
keine Nebenkosten!



Tel.: 0231 586 886-0
www.smactoring.de