

Eine erfolgreiche lokale Parodontitisbehandlung – dank Cupral®

Ein Anwenderbericht von Dr. Thomas Peters.

Dieser Fall beschreibt eine Paro-Endo-Läsion, bei der nach erfolgreicher Wurzelkanalbehandlungsrevision anschließend noch eine Taschenbehandlung bukkal mit Cupral® durchgeführt wurde.

Ein 35-jähriger Patient mit seit Langem behandelter Zahnwurzel 47 (Abb. 1) konnte endodontisch und prothetisch erfolgreich unter Anwendung der Depotphorese® behandelt werden.

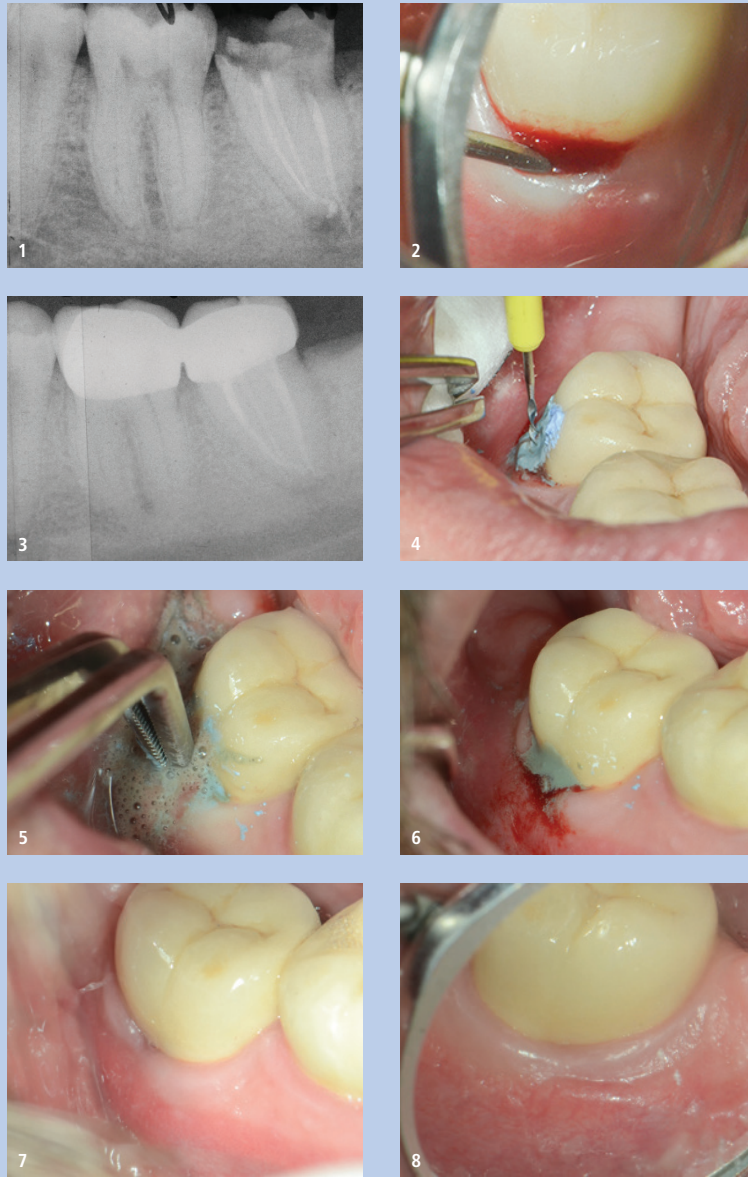
Es verblieb jedoch bukkal eine Tasche von circa 8 mm Tiefe aufgrund der jahrelangen endodontischen und chronisch-entzündlichen Situation (Abb. 2) und Guttaperchastift in der Tasche (Abb. 3).

Diese Tasche konnte durch den Einsatz von reinem Cupral® nahezu eliminiert werden, welches mittels Lentulo in die Tasche einrotiert wurde (Abb. 4) und/oder mittels eines Pellets, Fadens oder eines kleinen Retraktionsringes in die Tasche und somit gegebenenfalls auch noch etwas forciert in die Tiefe der Tasche eingebracht wurde (Abb. 5).

Pellet oder Ring kann man für einige Minuten belassen, dann entfernen und gegebenenfalls Cupral® nochmals etwas frisch einbringen und dann belassen (Abb. 6).

Diese Behandlung wurde mehrfach in circa ein- bis zweiwöchigen Abständen wiederholt. Danach stellt sich ein klinisch einwandfreies Bild dar. Eine leichte Dehiszenz ist noch erkennbar, aber ohne Schwellung, Rötung oder Blutungsneigung (Abb. 7). Abbildung 8 (über Spiegel fotografiert) zeigt den Zustand nochmals vier Wochen nach der Situation, Abbildung 7 mit völlig einwandfreier klinischer Situation. Auch und besonders von Patientenseite hier ein einwandfreier Zustand; besonders bei jahrelang unversorgtem Zahn 47 alles umso erfreulicher.

Abb. 1: Ausgangssituation. – Abb. 2: Tasche von circa 8 mm Tiefe. – Abb. 3: Röntgenaufnahme mit Guttaperchastift. – Abb. 4 und 5: Cupral® wird einrotiert und tief in die Tasche eingebracht. – Abb. 6: Cupral® bleibt in der Tasche. – Abb. 7: Situation nach einigen Wochen, ohne Schwellung, Rötung oder Blutungsneigung. – Abb. 8: Situation nach weiteren vier Wochen.



Wir verwenden Cupral® sehr gerne zur lokalen Taschenreduktion und Reduktion beziehungsweise Eliminierung lokaler entzündlicher parodontaler Prozesse, da generalisierte Parodontitiden in unserer Praxis wohl besonders aufgrund verbesserter Hygienemaßnahmen nur noch sehr vereinzelt auftreten. Hier hat sich Cupral® als sehr viel effektiver herausgestellt als manch anderes jahrelang verwendete Medikament auf Salbenbasis oder lokale Kürettage, welche mittels Ultraschall ohnehin Standard in der Vorbehandlung und Begleitmaßnahme ist (Abb. 9).

Alle Bilder: © Dr. Thomas Peters

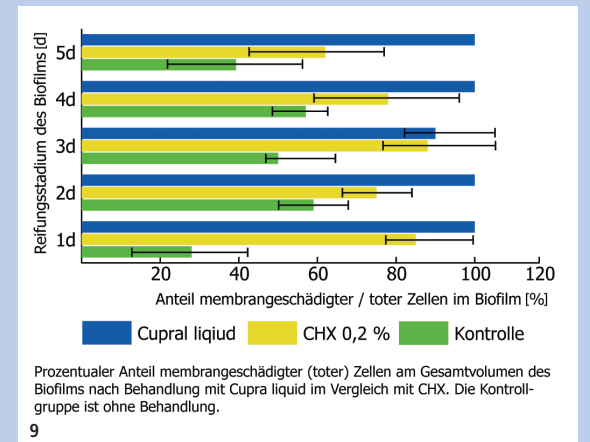


Abb. 9: Anteil membrangeschädigter Zellen im Biofilm.



Dr. Thomas Peters
Herzogstraße 17
42103 Wuppertal
Deutschland
Tel.: +49 202 451002
drthomaspeters@online.de

Die Beiträge in dieser Rubrik stammen von den Herstellern bzw. Vertreibern und spiegeln nicht die Meinung der Redaktion wider.

Cupral®

- schnelle Ausheilung, auch ohne Antibiotika
- selektive Auflösung des Taschenepithels mit Membranbildung
- Keimreduktion mit Langzeitwirkung durch pH-Wert-Stabilisierung
- als Breitbandtherapeutikum ohne Resistenzbildung vielfach bewährt

Cupral®

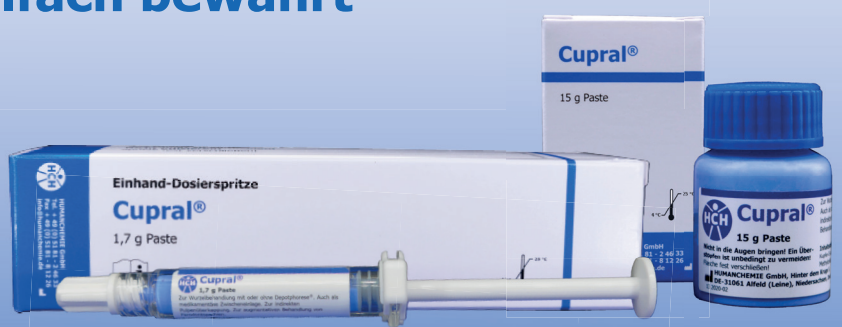Bewährt in Endodontie und Parodontologie



Cupral®

- Packung(en) Cupral® 5 g à 17,60 EUR netto statt 22,00 EUR netto
- Packung(en) Cupral® 15 g à 35,20 EUR netto statt 44,00 EUR netto
- Spritze(n) Cupral® 1,7 g à 22,40 EUR netto statt 28,00 EUR netto

*Preise zzgl. MwSt. und Versandkosten. Es gelten die AGB der HUMANCHEMIE GmbH. Angebot gültig bis 30.04.2024, nicht mit anderen Rabatt-Aktionen kombinierbar.



Karte schon weg? Dann einfach mit Code: DTI2024C online bestellen!



HUMANCHEMIE
Kompetenz in Forschung und Praxis

Humanchemie GmbH · Hinter dem Krüge 5 · DE-31061 Alfeld (Leine)
Telefon +49 5181 24633 · Telefax +49 5181 81226
info@humanchemie.de · www.humanchemie.de

