

Im Rahmen der Zertifizierung zum Diplomate of the German Board of Orthodontics und Orofacial Orthopedics wurden die von der Kollegin Schmid-Herrmann vorgestellten Fälle diskutiert und besprochen. Im Rahmen der Zertifizierung werden Fälle aus der Klinik oder Praxis vorgestellt, die mit der Indikation zur Behandlung, dem Behandlungsverlauf und dem Ergebnis eine aufwendige Behandlung darstellen und aufgrund der Besonderheiten eine Grundlage für das kollegiale Gespräch im Rahmen der Zertifizierung sind. Für die Kolleginnen und Kollegen hat Frau Schmid-Herrmann folgenden Fall beispielhaft zur Verfügung gestellt.

KIEFERORTHO- PÄDISCHE THERAPIE

EINER ANOMALIE DES PROGENEN FORMEN- KREISES MIT FRONTALEM UND LATERALEM KREUZBISS BEI MISSVERHÄLTNIS ZWISCHEN ZAHN- UND KIEFERGRÖSSE

Ein Beitrag von Dr. Carmen Schmid-Herrmann

Befund

Der Patient stellte sich erstmalig im Alter von zwölf Jahren im April 2017 vor (Abb. 1). Er wurde nach einer Frühbehandlung mit aktiven Platten bei seinem Hauszahnarzt von diesem zu mir überwiesen.

Es lag eine positive Familienanamnese bezüglich einer Klasse III-Anomalie vor.

Die Röntgendiagnostik (Panoramaröntgenschnittaufnahme und Bissflügel; Abb. 2a) zeigte ein teilweise konservierend versorgtes permanentes Gebiss mit Anlage aller Weisheitszähne im hoffnungslosen Platzmangel bei multiplen kariösen Läsionen (16m, 26d, 37m, 36d, 35d, 46d, 47m), deren konservierende Versorgung angewiesen wurde.

Aufgrund der Retentions- und Verlagerungstendenz von Zahn 13 wurde eine dreidimensionale Bildgebung (digitale Volumentomografie als Ausschnitt; Abb. 2b) angefertigt, wobei minimale Resorptionen an der distalen Wurzeloberfläche von 12 und der mesialen Wurzeloberfläche von 14 festgestellt wurden.

Es lagen plumpe Kondylen bei atypischer Kondylusform links, ausgedehnte Recessus der Sinus maxillares und eine Mukozele in der linken Kieferhöhle vor. Das Fernröntgenseitenbild (Abb. 3) zeigte eine skelettale Klasse III bei stark vertikalem Wachstumsmuster sowie einen skelettal offener Biss bei Pro-

trusion der Oberkieferfront und alveolärer Anteposition. Das Profil war konvex-progen mit vergrößertem unterem Gesichtsdrittel (Abb. 1a). Im oberen Schmalkiefer mit Gummy Smile und hohem Gaumen standen die protrudierte und antepositionierte Front gedreht und gekippt (Abb. 1d). Es lag ein Diastema mediale bei Mittellinienverschiebung nach rechts vor. Ursächlich hierfür war der vestibuläre Durchbruch von 13. Links bestand ein moderater Platzüberschuss im Seitenzahnbereich bei Platzmangel im rechten Seitenzahnbereich und sagittaler Aufwanderung rechts. Im unteren asymmetrischen Schmalkiefer standen die supra- und antepositionierte Front eng, gedreht und gekippt. Es lag ein Platzmangel im Seitenzahnbereich beidseits bei sagittaler Aufwanderung links mit Teilplatzverlust und bukkalem Außenstand von 34 vor. Beide Spee-Kurven waren ausgeprägt. Die Okklusion stellte sich mit einer Klasse I rechts und einer Klasse III um 1 Prämolarenbreite links asymmetrisch dar. Es lag ein Kreuzbiss der Zähne 15 bis 12 zu 42 bis 45 sowie 23 zu 34 bei gnathischer Mittellinienverschiebung nach rechts vor.

Die übergeordneten Diagnosen lauteten somit:

- Anomalie des progenen Formenkreises
- frontaler und lateraler Kreuzbiss
- Missverhältnis zwischen Zahn- und Kiefergröße
- Longface-Syndrom

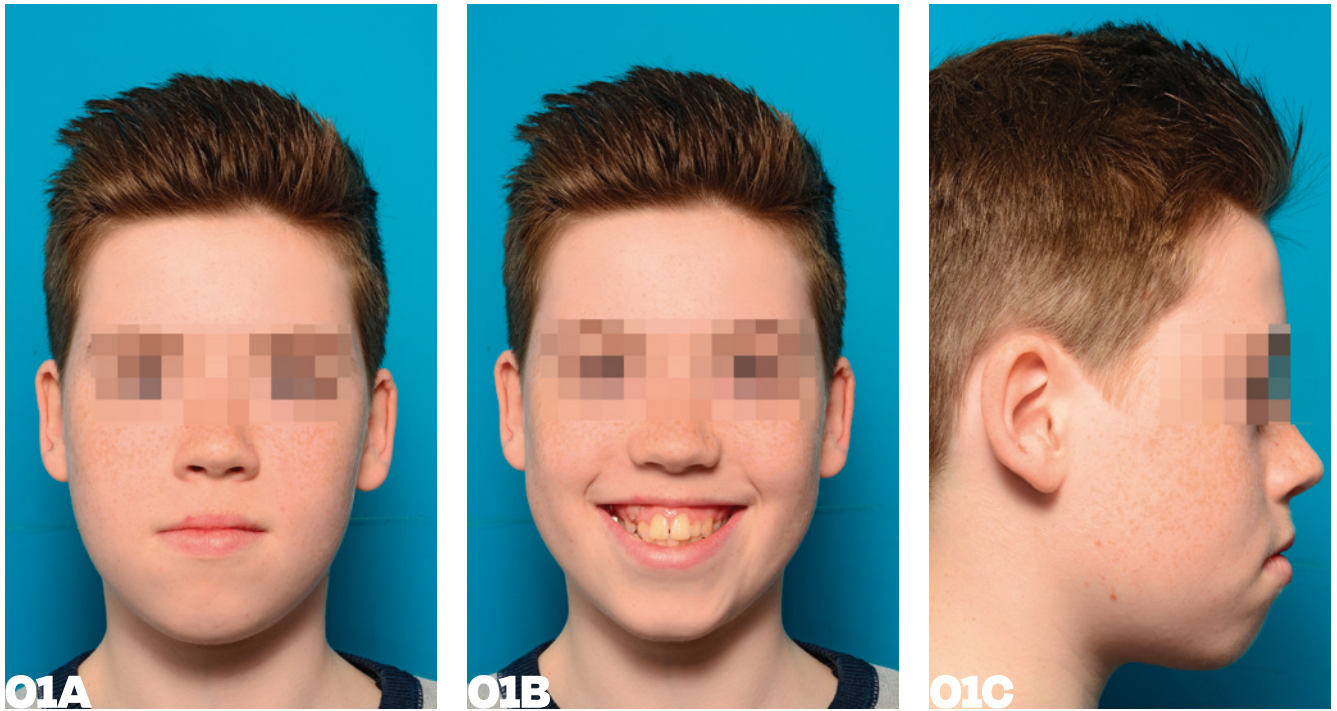

Abb. 1A-D: Extra- und intraorale Ausgangssituation im Alter von 12 Jahren und vier Monaten. - **Abb. 1A:** In der En-face-Aufnahme zeigte sich ein vergrößertes unteres Gesichtsdrittel bei gnathischer Mittellinienverschiebung nach rechts und ein Longface-Syndrom. - **Abb. 1B:** Beim Lachen lag ein Gummy Smile vor. - **Abb. 1C:** Das Profil war konvex bei nach vorne schiefem Vorgesicht und positiver Lippentreppe.

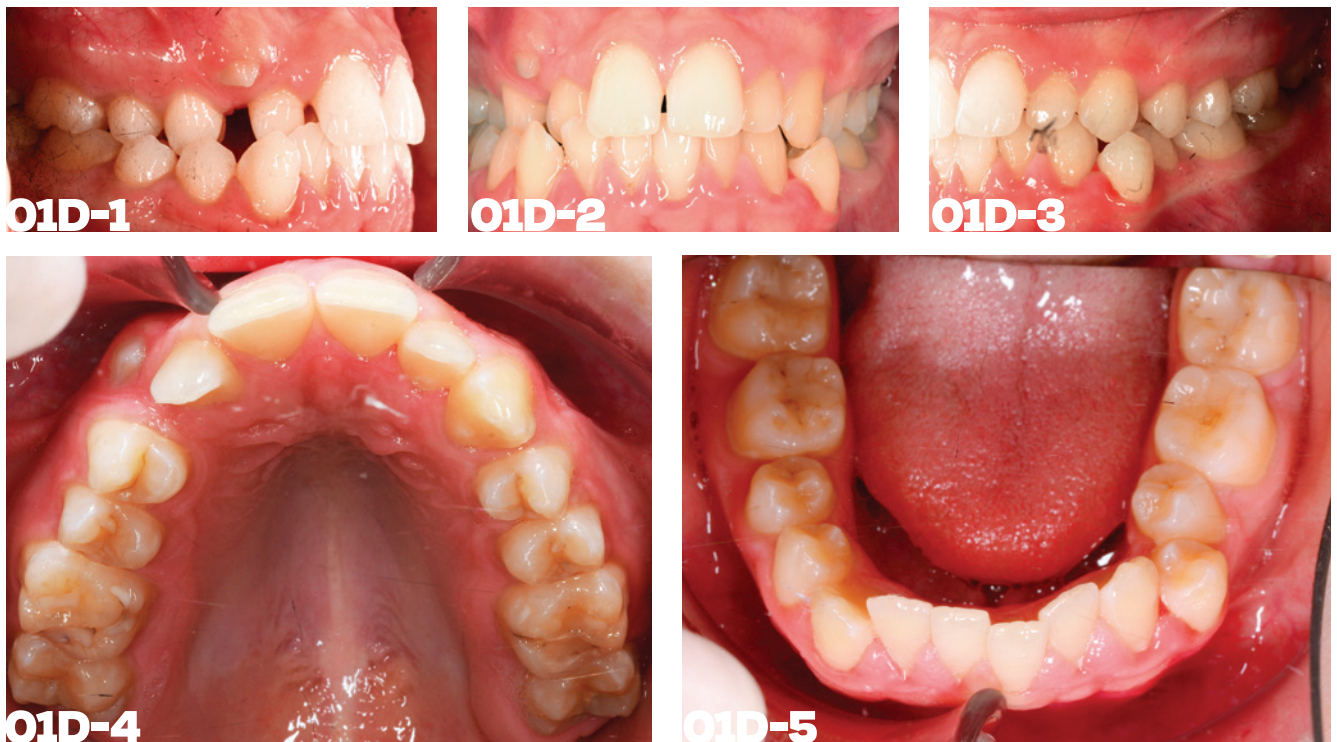
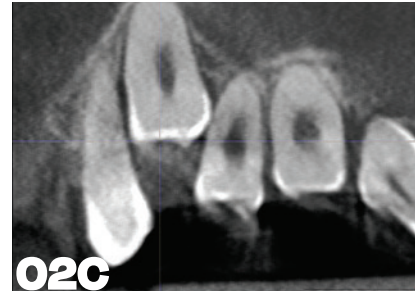
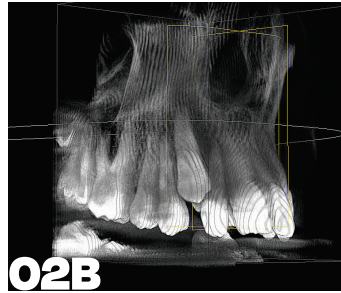
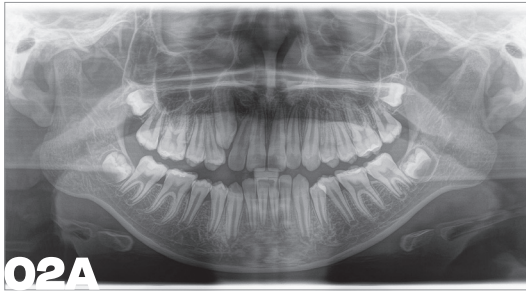


Abb. 1D1-1D5: Im oberen Schmalkiefer brach Zahn 13 vestibulär bei sagittaler Aufwanderung im 1. Quadranten und Mittellinienverschiebung nach rechts durch. Es lag ein Engstand in der Unterkieferfront bei Platzmangel in beiden unteren Seitenzahnbereichen und bukkalem Außenstand von 34 vor. Die Okklusion stellte sich als rechts Klasse I bei links Klasse III um eine Prämolarenbreite dar. Es lag ein Kreuzbiss der Zähne 15-12 zu 42-45 und 23 zu 34 vor.



Wert	Norm	Auswertung	Bewertung
SNA	82,0 ± 2,0°	83,1°	OK orthognath
SNB	80,0 ± 2,0°	78,1°	UK orthognath
ANB	2,0 ± 2,0°	5,0°	skelettale Klasse II
indiv. ANB	1,0 ± 0,5°	-1,4°	skelettale Klasse III
Wits	0,0 ± 0,5 mm	-1,4 mm	skelettale Klasse III
SN-Gn (Y-Achse)	66,0 ± 1,0°	74,9°	vertikales Wachstumsmuster
Summenwinkel	396,0 ± 5,0°	401,8°	vertikales Wachstumsmuster
ODI	74,5 ± 0,5°	64,2°	skelettal offener Biss
OK1-NS	103,0 ± 2,0°	106,9°	OK-Front prokliniert
UK1-GoMe	90,0 ± 3,0°	87,8°	UK-Front orthokliniert
OK1-NPog	5,0 ± 2,0 mm	12,8 mm	OK-Front antepositioniert
UK1-NPOG	0,0 ± 2,0 mm	10,7 mm	UK-Front antepositioniert

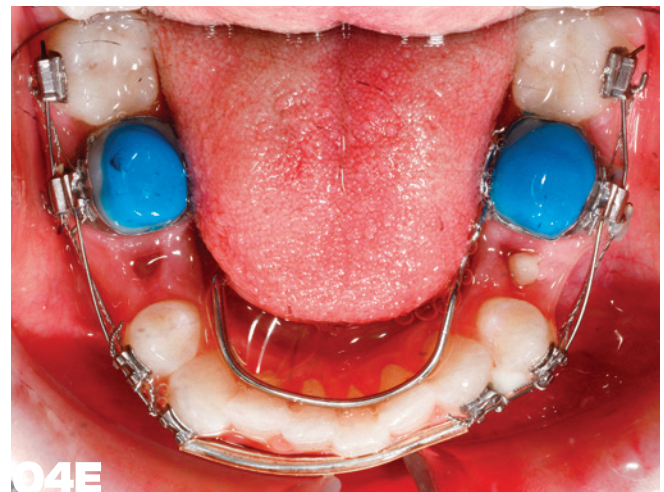
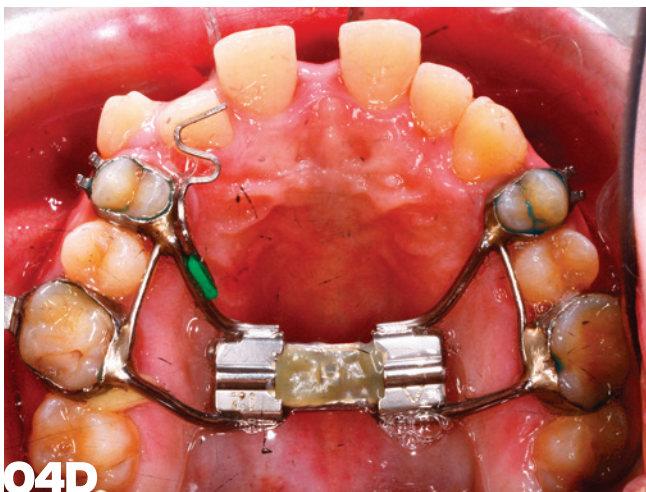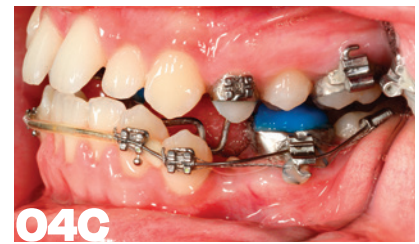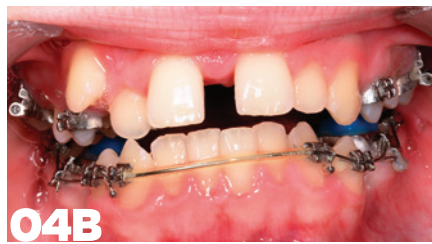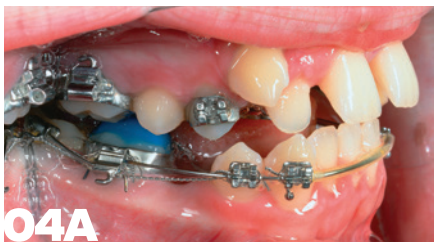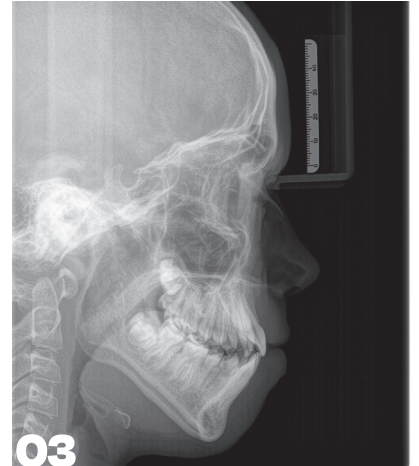


Abb. 2A. Die Panoramaraöntgenschnittaufnahme zeigte ein permanentes Gebiss mit Anlage der Zähne 18, 28, 38 und 48 im Platzmangel bei Retentions- und Verlagerungstendenz von 13. - **Abb 2B und C:** Die digitale Volumentomografie stellte minimale Resorptionen an den Zähnen 12 und 14 durch 13 dar. - **Abb. 3:** Das Fernröntgenseitenbild zeigte eine skelettale Klasse III-Anomalie bei stark vertikalem Wachstumsmuster mit skelettal offenem Biss. Es lag eine Protrusion der Oberkieferfront bei bialveolärer Anteposition vor. - **Abb. 4A-E:** Intraorale Situation vier Wochen nach Start der aktiven Therapie (13 Jahre) mit Gaumennahterweiterungsapparat mit verschlossener Hyrax-Schraube im Oberkiefer und Lingualbogen mit Teilmultibracketapparat im Unterkiefer. Die Extraktion von 35 und 45 war bereits erfolgt. Die Aufbisse an 36 und 46 dienten zur Überstellung der Kreuzbisse und wurden anschließend entfernt.

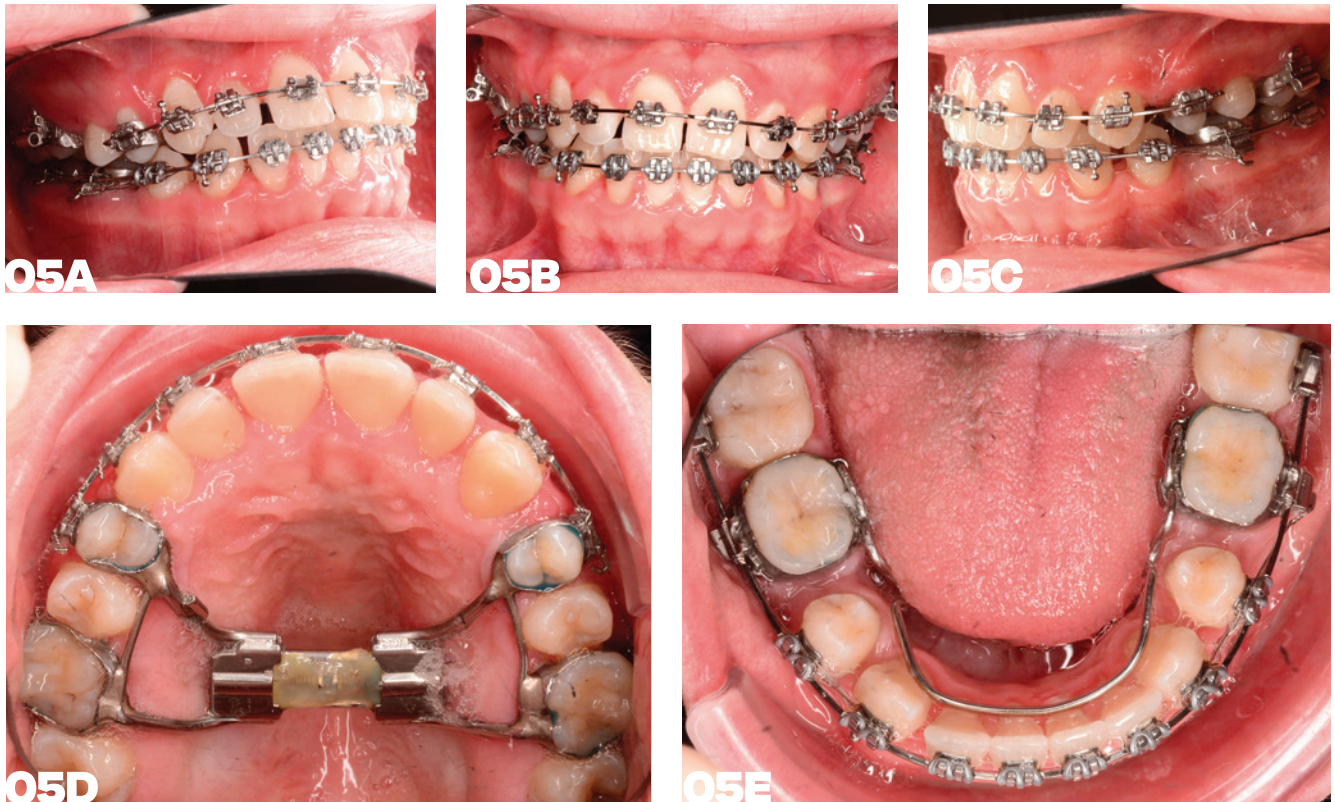

Abb. 5A-E. Intraorale Situation sieben Monate nach Start der aktiven Therapie (13 Jahre und sechs Monate) mit Hyrax-Gaumennahterweiterungsapparatur sowie Ober- und Unterkiefermultibracketapparatur in situ. Der Lückenschluss im Unterkiefer erfolgte nach Exzision von 35 und 45 zu zwei Dritteln von anterior und einem Drittel von posterior. Daher wurde der Lingualbogen im weiteren Verlauf entfernt.

Der Patient und die Erziehungsberechtigten wurden ausführlich über die vorliegenden Befunde und insbesondere über die Anomalie des prognen Formenkreises, das vertikale Wachstumsmuster sowie die bei ungünstigem Wachstumsverlauf möglicherweise später notwendige kombiniert kieferorthopädisch-kieferchirurgische Therapie aufgeklärt.

Therapie

1. Phase: Transversale Erweiterung des Oberkiefers (Abb. 4)

Initial erfolgte eine transversale Nachentwicklung des oberen Schmalkiefers mittels einer Hyrax-Gaumennahterweiterungsapparatur um die transversale Diskrepanz und den lateralen Kreuzbiss zu korrigieren und weitere Resorptionen an 12 und 14 zu verhindern. Der Patient wurde instruiert zwei Mal täglich (morgens und abends) die Hyrax-Schraube zu stellen. Zur Bissperrung während der Überstellung der Kreuzbisse wurden Aufbisse an 36 und 46 angebracht. Die Protrusionsfeder an 12 diente zur Überstellung des frontalen Kreuzbisses. Nach transversaler Erweiterung des Oberkiefers und Entkopplung des Unterkiefers mittels der Aufbisse kam es zu einer Spontankorrektur der gnathischen Mittellinienverschiebung. Im Unterkiefer wurde ein Lingualbogen zur maximalen Verankerung der Molaren eingesetzt (Abb. 4).

2. Phase: Multibandbrackettherapie (Abb. 5-10)

Im Unterkiefer erfolgte der Lückenschluss nach Exzision der Zähne 35 und 45 (Abb. 5 und 6). Der Lückenschluss erfolgte zu zwei Dritteln von anterior und zu einem Drittel von posterior. Daher wurde der Lingualbogen im Behandlungsverlauf nach zehn Monaten entfernt. Im Oberkiefer wurde nach Entfernung der Hyrax-Gaumennahterweiterungsapparatur ein Transpalatinalbogen zur transversalen Verankerung eingesetzt (Abb. 7) und die Zähne 17 und 27 extrahiert. Zahn 13 wurde in den Zahnbogen eingeordnet und die Mittellinienverschiebung korrigiert. Ober- und Unterkiefer wurden mittels einer Multibracketapparatur ausgeformt und die Zahnbögen harmonisiert (Bogensequenz: 0.016" Sentalloy; 0.018" SS; 0.018x0.025" NiTi; 0.019x0.025" SS; 0.019x0.025" TMA; Abb. 8). Die Weisheitszähne 18, 28, 38 und 48 wurden eingeordnet (Abb. 9). Es wurde eine alternierende Verzahnung (Klasse III-Okklusion um eine Prämolarenbreite) bei korrektem Overbite und Overjet eingestellt und die Kreuzbisse überstellt (Abb. 10).

3. Phase: Retentionsphase (Abb. 11 und 12)

Die Stabilisierung und das Halten des Behandlungsergebnisses (Abb. 11 und 12) erfolgten mittels adhäsivem Ober- und Unterkieferretainer als möglichst lebenslange Retention und einem funktionskieferorthopädischen Retentionsgerät (Umkehrbionator), das nachts getragen wird.

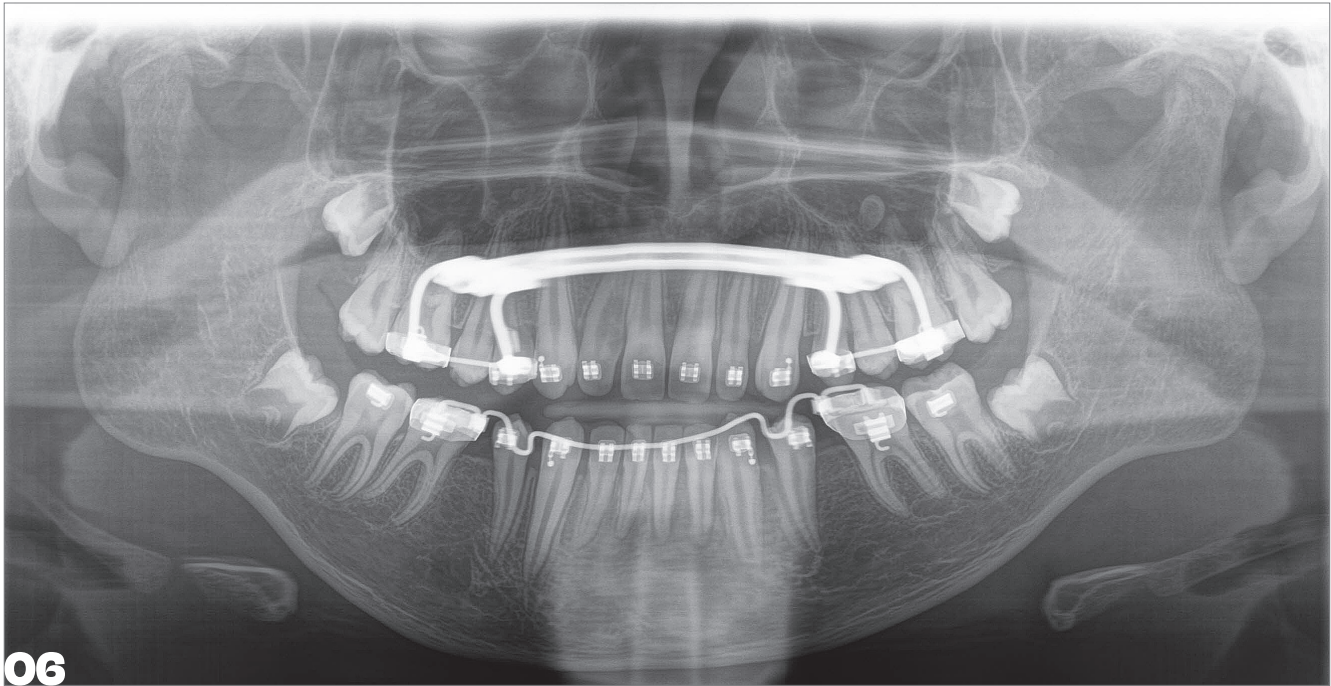


Abb. 6: Panoramaraöntgenschnittaufnahme sieben Monate nach Start der aktiven Therapie (13 Jahre und sechs Monate). Günstiger für die Beurteilbarkeit wäre gewesen, die Verankerungsapparaturen für die Aufnahme zu entfernen.

„Den Fall als Non-Extraktionsfall zu lösen [...] hätte die anatomischen Grenzen überschritten und wäre mit einer hohen Gefahr von Fenestrationsen und Knochen-dehiszenzen sowie einer unzureichenden Stabilität des Behandlungsergebnisses einhergegangen.“

Epikrise

Der bei Behandlungsbeginn zwölfjährige Patient zeigte eine Anomalie des prognathen Formenkreises sowie ein Missverhältnis zwischen Zahn- und Kiefergröße (zu kleiner Kiefer). Die Berechnung der Harvold-Differenz¹ (UK-Länge - OK-Länge) ergab einen Wert von 31,9 mm (Normwert für Zwölfjährige: 15-28 mm). Nach kritischer Beurteilung dieses Wertes sowie der Gesamtsituation entschied ich mich für den Versuch einer kieferorthopädischen Therapie (gegenüber einer späteren kieferorthopädisch-kieferchirurgischen Kombinationstherapie nach Wachstumsabschluss). Prognostisch kritisch stellte sich zudem das „Longface-Syndrom“² mit dem stark vertikalen Wachstumsmuster (Y-Achsenwinkel: 74,9°; ODI: 64,2°) dar. Das ausgeprägte Missverhältnis zwischen Zahn- und Kiefergröße (Platzmangel UK: 7,5 mm; Platzmangel OK: 4 mm) bei Anlage aller Weisheitszähne machte die Entfernung von vier bleibenden Zähnen erforderlich, da 32 Zähne nicht in

diesem Kiefer unterzubringen waren. Des Weiteren spricht das Gesichtsprüfil für eine Extraktionstherapie: Da bei Behandlungsbeginn ein konvexes Prüfil mit prominenter Ober- und Unterlippe besteht, ist eine Abflachung des Prüfils durch Retraktion der Ober- und Unterlippe im Zuge der Extraktionstherapie erwünscht.³⁻⁵ Almurtadha et al. konnten zeigen, dass eine Extraktionstherapie zu einer signifikanten Vergrößerung des Nasolabialwinkels sowie einer Zunahme des Oberlippen- und Unterlippenabstandes zur Ästhetiklinie führt.⁶ Die Extraktion der zweiten Molaren im Oberkiefer ist aufgrund der Anomalie des prognathen Formenkreises (gegenüber einer Prämolarenextraktion) günstig für die sagittale Relation im Oberkiefer.⁷⁻⁹ Des Weiteren beträgt die Wahrscheinlichkeit der Einstellung der Weisheitszähne über 90 Prozent.^{10,11} Eine alternative Extraktionsentscheidung wären die ersten oder zweiten Prämolaren im Oberkiefer gewesen, gegen die ich mich aufgrund der sagittalen Relation und der voraussichtlichen zusätzlichen Extraktionsnotwendigkeit der

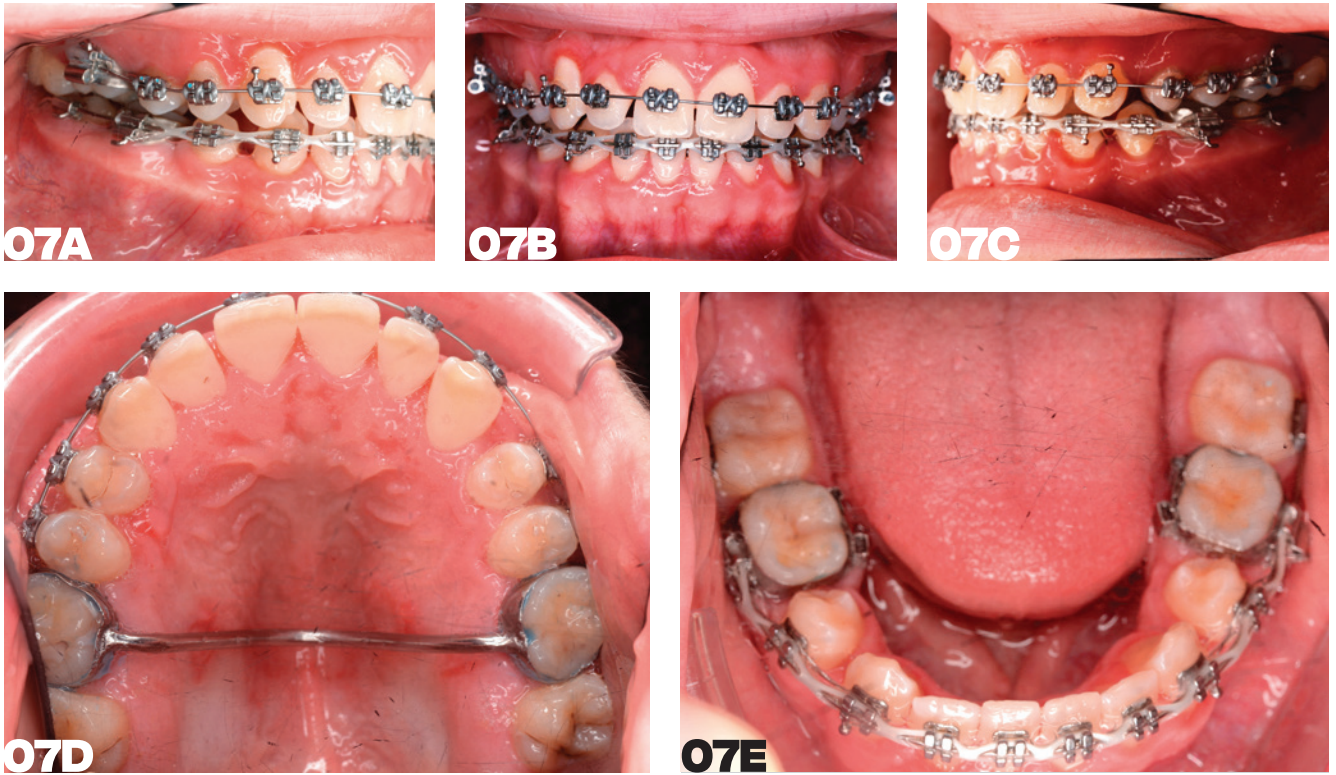


Abb. 7A-E: Intraorale Situation zehn Monate nach Start der aktiven Therapie (13 Jahre und neun Monate) mit Multibandbracketapparatur sowie Transpalatinalbögen in situ.

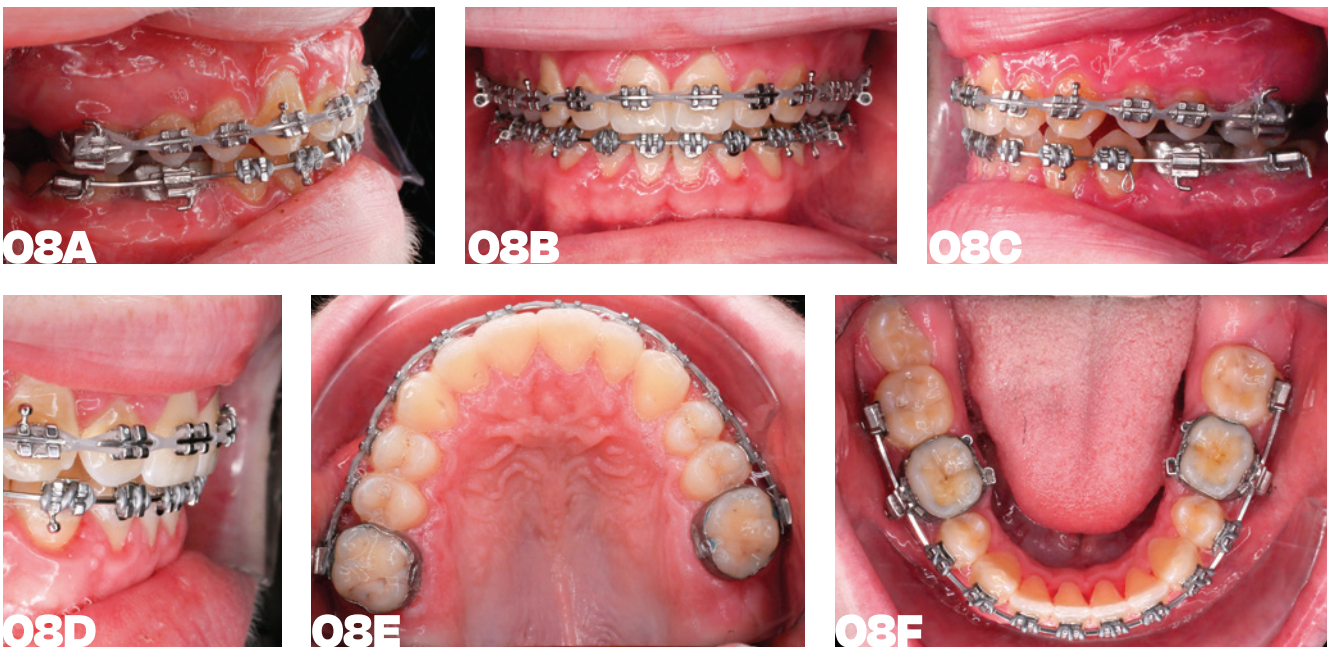


Abb. 8A-F: Intraorale Situation 22 Monate nach Start der aktiven Therapie (14 Jahre und neun Monate) mit Multibandbracketapparatur in situ bei harmonisch ausgeformten Zahnbögen. Da die Weisheitszähne bereits im Durchbruch waren, wurde die Multibracketapparatur noch zur aktiven Einordnung dieser genutzt.

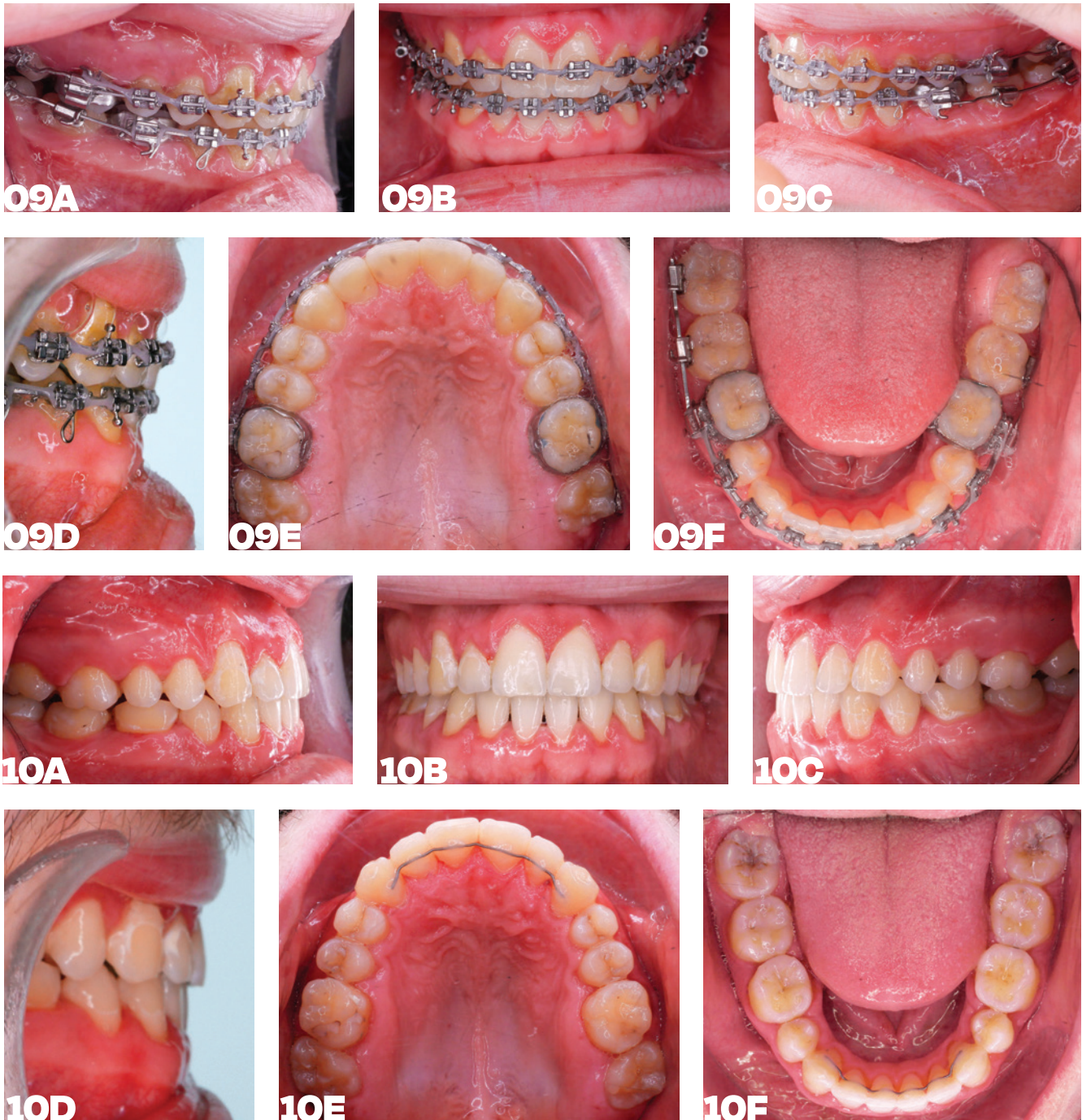

Abb. 9A-F: Intraorale Situation 30 Monate nach Start der aktiven Therapie (15 Jahre und ein Monat) mit Multibandbracketapparatur in situ. Die Weisheitszähne 18, 28, 38 und 48 wurden aktiv eingeordnet. - **Abb. 10:** Intraorale Situation bei Entfernung der Multibracketapparatur 39 Monate nach Start der aktiven Therapie (15 Jahre und 10 Monate).

Weisheitszähne entschieden habe. Im Unterkiefer erfolgte die Extraktion der zweiten Prämolaren im Sinne einer dentoalveolären Kompensation der Klasse III-Anomalie. Die Extraktion der ersten Prämolaren wäre günstiger gewesen, wenn eine maximale Verankerung der Molaren gewünscht gewesen wäre. Da im vorliegenden Fall jedoch ein reziproker Lückenschluss (2/3 von anterior, 1/3 von posterior) erfolgen sollte, entschied ich mich für die Extraktion der zweiten Prä-

molaren. Zahn 35 zeigte zudem distal eine D3-Karies, was ebenfalls für die Extraktion der zweiten Prämolaren sprach.

Gleichzeitig hat diese Prämolarenextraktion eine bisschließende Wirkung, was bei der vertikalen Konfiguration des Patienten sehr günstig ist. Aras et al. zeigten, dass eine Extraktion der zweiten Prämolaren mit anschließender Mesialisierung des posterioren Segments durch die ccw-Rotation der Mandibula bisschließend wirkt, während bei

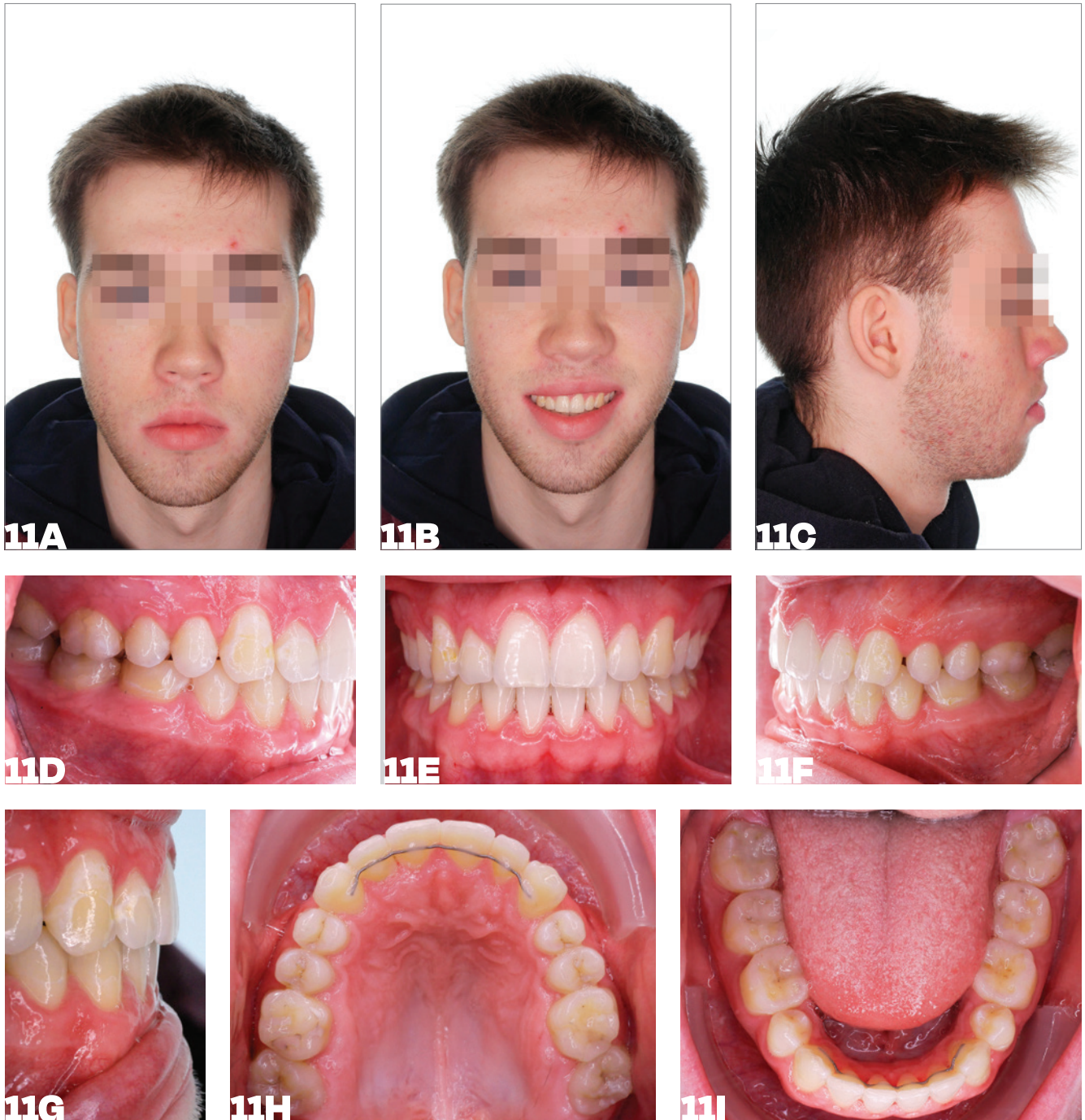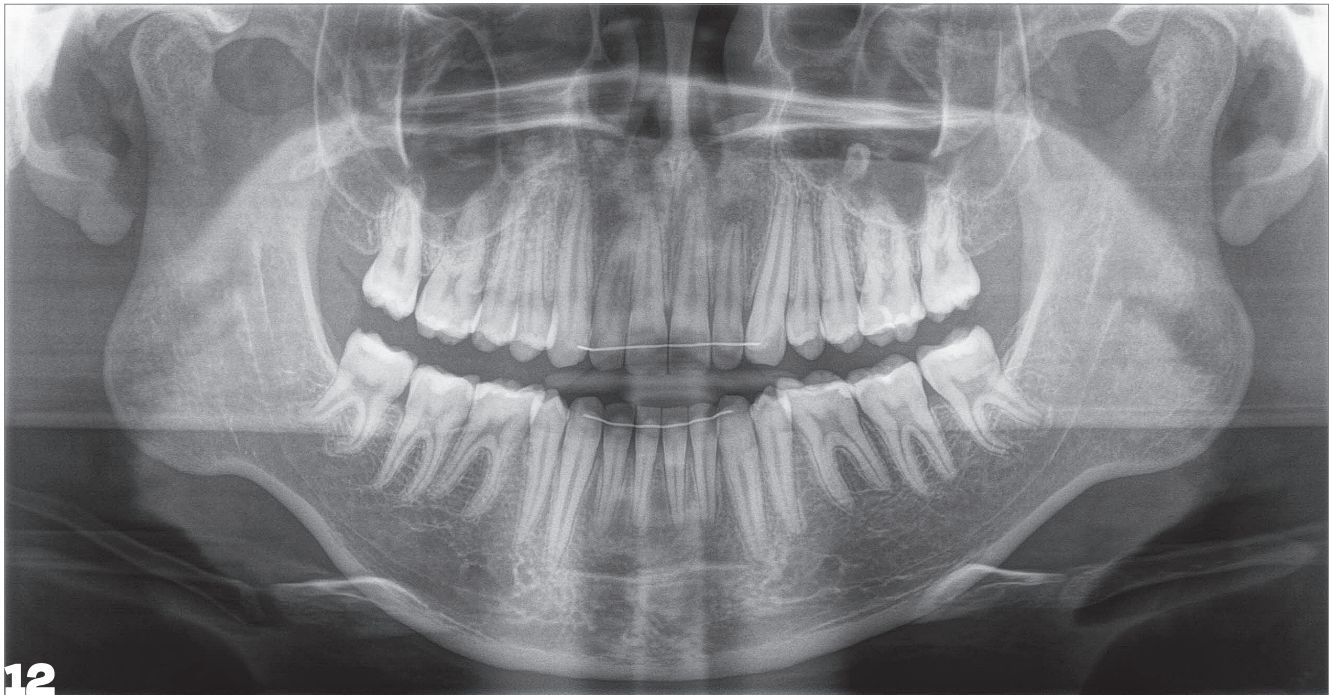


Abb. 11A-I: Extra- und intraorale Situation mit Ober- und Unterkieferretainer in situ bei Behandlungsabschluss zehn Monate nach Entbänderung (17 Jahre). Der Patient trägt nachts ein funktionskieferorthopädisches Gerät (Umkehrbionator) und wird bis zum Wachstumsabschluss begleitet.

der Extraktion der ersten Prämolaren keine signifikante ccw-Rotation der Mandibula nachgewiesen werden konnte.¹² Da der posteriore Engstand im Unterkiefer geringer als im Oberkiefer war, war eine Einstellung der unteren Weisheitszähne auch bei einer Prämolarenextraktion (anstatt einer Molarenextraktion) möglich.

Den Fall als Non-Extraktionsfall zu lösen (bzw. nur mit operativer Entfernung der Weisheitszähne) hätte die anatomi-

schen Grenzen überschritten und wäre mit einer hohen Gefahr von Fenestrationsen und Knochendehiszenzen sowie einer unzureichenden Stabilität des Behandlungsergebnisses einhergegangen.^{13,14} Passend finde ich an dieser Stelle das Zitat von Burrow: „Die Entscheidung, ob Ex/Non-Ex ist keine Frage des Brackettsystems sondern nur eine Frage der richtigen Diagnostik.“¹⁵ Bei der Planung der Extraktionstherapie ist die Verankerungsplanung beim Lückenschluss



12

Abb. 12: Panoramaraöntgensichtaufnahme bei Behandlungsabschluss zehn Monate nach Entbänderung (17 Jahre) mit V. a. Mukozele in der linken Kieferhöhle.

von hoher Relevanz. Im Oberkiefer erfolgten daher (nach der transversalen Erweiterung) eine maximale Verankerung der restlichen Dentition bei Extraktion der zweiten Molaren sowie die Einstellung der Weisheitszähne. Im Unterkiefer erfolgte der Lückenschluss reziprok (2/3 von anterior, 1/3 von posterior), weshalb zu Beginn ein Lingualbogen eingesetzt wurde, der im Behandlungsverlauf entfernt wurde. Initial erfolgte im Oberkiefer eine transversale Nachentwicklung im Sinne einer Gaumennahterweiterung.¹⁶ Das bei Therapiebeginn bereits eineinhalb Jahre alte Fernröntgenseitenbild von alio loco zeigte das Stadium CS2, weshalb entsprechend den Empfehlungen von Angelieri et al. eine schnelle Gaumennahterweiterung (RME) durchgeführt wurde.¹⁷ Vorteilhaft im vorliegenden Fall ist ebenfalls, dass die schnelle Gaumennahterweiterung eine Lockerung der Suturen bewirken kann, wodurch es sekundär zur Korrektur der sagittalen Anomalie kommt.¹⁸

Die transversale Erweiterung generiert gleichzeitig Platz (1mm transversale Erweiterung generiert 0,7mm Platz im Zahnbogen)¹⁹ für die Einordnung des bukkal durchbrechenden rechten Eckzahnes.

Kritisch ist sicherlich die bissöffnende Komponente durch die transversale Erweiterung unter Verwendung der Hyrax-Gaumennahterweiterungsapparat und der temporären okklusalen Aufbisse bei dem stark vertikalen Fall anzumerken. Essenziell ist nach der schnellen Gaumennahterweiterung eine ausreichend lange (mindestens sechsmonatige) transversale Stabilisierung, um einem Rezidiv entgegenzuwirken. Daher wurde die Hyrax-Gaumennahterweiterungsapparat im Behandlungsverlauf durch einen Transpalatinalbogen ersetzt (transversale Stabilisierung insgesamt 17 Monate). Eine therapeutische Alternative wäre gewesen,

den Patienten auswachsen zu lassen und nach Wachstumsabschluss kombiniert kieferorthopädisch-kieferchirurgisch zu behandeln, was jedoch als deutlich invasiver zu bewerten ist.

Das Behandlungsergebnis ist sowohl aus Patienten- als auch aus Behandler Sicht gut. Es konnte beidseits die Zielokklusion von einer Prämolarenbreite Klasse III bei korrektem Overbite und Overjet eingestellt werden. Aufgrund der zwischenzeitlich mäßig guten Mundhygiene lagen bei Entbänderung moderate White Spot-Läsionen vor. Zur Stabilisierung und Retention wurden ein funktionskieferorthopädisches Retentionsgerät (Umkehrbionator) sowie Ober- und Unterkieferretainer eingesetzt. Zweieinhalb Jahre nach Ende der aktiven Behandlung ist das Ergebnis stabil und die Zähne haben sich gut gesetzt. Die Verzahnung in den Seitenzahnsegmenten ist gut. Aufgrund des lang andauernden Unterkieferwachstums - bei Männern und echter Progenie teilweise bis zum 25. Lebensjahr^{20,21} - ist eine weitere Begleitung des Restwachstums indiziert. ■

Bilder: © Dr. Carmen Schmid-Herrmann

KONTAKT

Dr. Carmen Schmid-Herrmann

Universitätsklinikum

Hamburg-Eppendorf

Poliklinik für Kieferorthopädie

Martinstraße 52

20246 Hamburg

schmid.carmen@gmail.com

Literatur





Scannen. Zeigen. Begeistern.

Zeigen Sie Ihren **jüngeren Patienten** ihr potenzielles zukünftiges Lächeln mit dem **Invisalign Ergebnissimulator** auf dem **iTerro Intraoralscanner**.

96 % der mit dem Invisalign System erfahrenen Kieferorthopäden stimmen zu, dass das Angebot einer **transparenten Aligner Behandlung für Teenager** zum Wachstum ihrer Praxis beiträgt.*

Aus diesem Grund lohnt es sich mehr als je zuvor zu überdenken, wie Ihre Patienten vom **Invisalign System** in Ihrer Praxis profitieren könnten.

Erfahren Sie mehr unter

www.invisalign.de/provider



align

© 2024 Align Technology Switzerland GmbH. Alle Rechte vorbehalten. Invisalign, ClinCheck und SmartTrack sowie weitere Bezeichnungen sind Handels- bzw. Dienstleistungsmarken von Align Technology, Inc. oder dessen Tochtergesellschaften bzw. verbundenen Unternehmen, die in den USA und/oder anderen Ländern eingetragen sein können.

Align Technology Switzerland GmbH, Suurstoffi 22, 6343 Rotkreuz, Schweiz.

*Daten aus einer Umfrage unter 78 Kieferorthopäden (aus den Regionen Nordamerika, EMEA, APAC) mit Erfahrung in der Behandlung von Teenagern (mindestens 40 Fälle, in den letzten 8 Monaten) mit Invisalign Alignern bei Teenagern mit bleibendem Gebiss; die Ärzte erhielten ein Honorar für ihre Zeit.