

Königsdisziplin Totalprothetik

Bedeutung traditioneller Herstellungsmethoden im digitalen Zeitalter.

Der 13. KunstZahnWerk Wettbewerb von CANDULOR stellte 2023 erneut die soliden Fähigkeiten und das Know-how von Zahntechnikern zur Schau. Der Schwerpunkt lag auf der Herstellung schleimhautgetragener Ober- und Unterkiefer-Totalprothesen. Sebastian Guttenberger (Zahntechnik Hierold, Pirk) nahm die Herausforderung an und belegte Platz eins. In diesem Artikel beschreibt er seine Arbeitsphilosophie und geht auf die Wettbewerbsarbeit ein.

Aufgabenstellung

Für eine 69-jährige Patientin sollen eine schleimhautgetragene Ober- und Unterkieferprothese nach den dynamischen Okklusionskonzepten Zahn-zu-Zahn- oder Zahn-zu-zwei-Zahn-Aufstellung erstellt werden. Im Oberkiefer ist die Patientin seit 15 Jahren mit einem Zahnersatz versorgt. Zunächst über Doppelkronen verankert, mussten die Pfeilerzähne 21, 22 und 23 entfernt werden. Im Unterkiefer trägt sie eine Interimsprothese, nachdem aufgrund einer fortgeschrittenen Parodontitis die Zähne 35 bis 44 und 46 extrahiert werden mussten.

Erschwerend hinzu kommen eine ausgeprägte Atrophie im Unterkiefer, ein leichter Schlotterkamm in Regio 32 bis 42 und eine Leukoplakie in Regio 35. Der vorhandene Zahnersatz weist einige Defizite auf. Sowohl im Ober- als auch Unterkiefer sind die Frontzähne kaum sichtbar. Aufgrund der geringen vertikalen Relation wirkt das untere Gesichtsdrittel gedrungen und das Kinn spitz. Die Patientin beklagt den unzureichenden Prothesenhalt und wünscht sich einen Zahnersatz mit festem Halt, optisch prägnanteren Frontzähnen und altersgerechter Ästhetik sowie einer adäquaten Kauleistung. Zudem ist ihr eine ansprechende faciale Optik wichtig, bei der das Kinn weniger spitz erscheint. Jugendfotos dienen als Orientierung.

Vorbereitende zahntechnische Arbeitsschritte

Die Modelle von Ober- und Unterkiefer werden dupliert und die Meistermodelle mit Rotations-

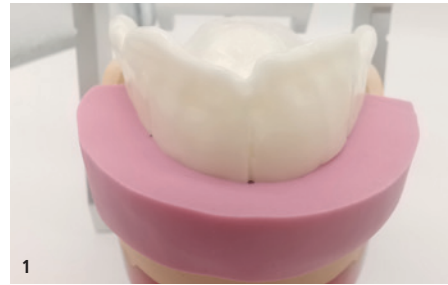


Abb. 1: Silikonwall des physiognomischen Bisschlüssels. – **Abb. 2:** Übertragen des unteren Modells in den Artikulator mit Gummiband und Inzisalnadel. – **Abb. 3:** Markierung der Statiklinien und der retromolaren Dreiecke bzw. Tuber. – **Abb. 4:** Anzeichnung der Innen- und Außenkonturlinien zur Evaluation des Aufstellbereichs.

sicherungen (Messingkegel, gefräste Rillen, Magnet) für einen Splitcast-Sockel versehen.

Zahntechnische Vorüberlegungen:

- Die Erhöhung der vertikalen Relation muss beim Einartikulieren berücksichtigt werden.
- Da der Schlotterkamm zu einem schlechten Saugeffekt der Prothese führen kann, ist eine adäquate Ausarbeitung des Prothesenkörpers erforderlich (Buccinatorstütze, muskelgriffige Prothesenkörper, Randgestaltung).
- Für eine individuelle Aufstellung der Oberkieferzähne entsprechend physiognomischem Bisschlüssel ist ein Silikonvorwall als Kontrollelement hilfreich (Abb. 1).

Zuordnung der Modelle im Artikulator

Es gibt verschiedene Methoden, um die Position des Unterkiefers im Verhältnis zum Schädel in



den Artikulator zu übertragen. Gängig ist der Gesichtsbogen zur Lagebestimmung des Oberkiefers. Für die Wettbewerbsarbeit wird das Unterkiefermodell mittelwertig in den Artikulator (CA 3.0, CANDULOR) überführt (Abb. 2). Die Gelenkbahnneigung in Bezug zur Camper'schen Ebene (Okklusionsebene) ist rechts mit 45° und links mit 47° vorgegeben. Um die Erhöhung der vertikalen Relation wiederzugeben, wird der Stützstift um 1 mm gesenkt. Ziel ist u. a., die Oberkieferfrontzähne sichtbar werden und die Physiognomie der Patientin harmonischer erscheinen zu lassen.

- Vor der Modellanalyse wird der Stützstift des Artikulators auf die Nullposition zurückgesetzt.

Modellanalyse

Die Modellanalyse bedarf zunächst etwas Zeit, erhöht jedoch die Ergebnisqualität deutlich. Mithilfe der Modellanalyse können beispielsweise Kieferrelationen, Lage der Kauebene und Mittellinie des Oberkiefers bestimmt werden. Die Ergebnisse der Modellanalyse ermöglichen eine präzise Aufstellung der Zähne nach statischen Gesichtspunkten unter Berücksichtigung des muskulären Gleichgewichts. Das Vorgehen nach P. Lerch ist bewährt und wird auch in diesem Fall angewendet.

Statiklinien

Nach dem Markieren der Papilla incisiva und der Modellmitte als Orientierungshilfe werden die Positionen der 1. Prämolaren im Ober- und Unterkiefer angezeichnet.


- Im Oberkiefer befindet sich der Eckzahn auf Höhe der ersten großen Gaumenfalte, eine Prämolarenbreite nach dorsal der 1. Prämolaren.
- Im Unterkiefer werden die Positionen in Verlängerung der Wangenbändchenansätze markiert.

Die retromolaren Dreiecke im Unterkiefer bzw. der Tuber im Oberkiefer werden umrandet und sagittal sowie transversal mit einer Linie halbiert. Die Schnittpunkte werden mit den markierten Positionen der 1. Prämolaren verbunden (Abb. 3). Die entstandenen Linien bilden die Grundstatiklinien und werden rot markiert.

Innen- und Außenkonturen

Die Innen- und Außenkonturen geben den Toleranzbereich der Grundstatik an und erzeugen den Aufstellbereich für die Zähne (Abb. 4).

- Im Unterkiefer werden die Schnittpunkte der transversalen Halbierungslinie bei der Umrandung der retromolaren Dreiecke mit der Position der 1. Prämolaren verbunden. Die Linie durch den lingualen Punkt bildet die Innenkorrektur (grün), während die Linie durch den vestibulären Punkt die Außenkorrektur darstellt (blau).
- Im Oberkiefer verläuft die Außenkorrektur entlang der Umschlagfalte und die Innenkorrektur



als Verbindungslinie der Rachenbläserfalte und der Position der 1. Prämolaren.

Die Anzeichnungen werden im rechten Winkel zur Okklusionsebene nach dorsal verlängert. Der sich übereinander lagernde Bereich (Schnittbereich) bildet den Aufstellbereich.

Kieferkammverlauf und Hauptkauzentrum

Die Bestimmung des Kieferkammverlaufs erfolgt mithilfe eines Profilzirkels. Dieser wird im rechten Winkel zur Modellseite von mesial nach distal geführt, um den Kieferkammverlauf des Unterkiefers auf die Seite des Modells zu übertragen. Das Hauptkauzentrum definiert sich durch eine Tangente parallel zur Okklusionsebene durch den tiefsten Punkt des Kieferkammverlaufs (Abb. 5). Der Berührungspunkt der Tangente markiert das Hauptkauzentrum und lässt sich durch einen vertikalen Strich auf der Modellseite kennzeichnen. Zudem wird in einem Abstand von etwa 1 mm beidseitig ein Toleranzbereich durch vertikale Striche auf der Modellseite markiert. In der Regel befindet sich der erste Molar des Unterkiefers innerhalb dieses Toleranzbereichs.

Stopplinie

In einem Winkel von 22,5° wird durch den Hauptkauzentrumspunkt eine Linie gezogen, die nach dorsal ansteigt. Der zweite Schnittpunkt dieser Linie mit der Kieferkammlinie lässt sich mit einem vertikalen Strich markieren und senkrecht zur Okklusionsebene auf den Modellrand übertragen. Diese Anzeichnung bildet die Stopplinie und damit den distalsten Punkt, an dem ein Zahn in Okklusion stehen darf (Abb. 6). Das Aufstellen eines Zahns hinter dieser Linie kann dazu führen, dass die Unterkieferprothese nach ventral abgleitet (Proglissement).

Aufstellung der Zähne

Oberkieferfrontzähne (PhysioSelect TCR, CANDULOR)

Die Informationen aus der Analyse werden bei der Aufstellung der Zähne wie bei einem Puzzle zusammengesetzt und die ideale Zahnpositionierung wird evaluiert. Der Bisschlüssel gibt eine grobe Orientierung für die Positionierung der Zähne. Es ist darauf zu achten, dass die Labialflächen der Zähne den Silikonvorwall (Bisschlüssel) berühren (Abb. 7). Gemäß Gerber-Theorie werden die mittleren Schneidezähne und Eckzähne in gleicher Länge – circa 0,5 bis 1 mm über der Okklusionsebene – aufgestellt. Die seitlichen Schneidezähne stehen etwas kürzer. Die Zahnachsen weisen eine leichte mesiale Neigung auf.

Unterkieferfrontzähne (PhysioSelect TCR)

Die Zähne 32 auf 42 werden orientierend an der Okklusionsebene aufgestellt, wobei eine geringe

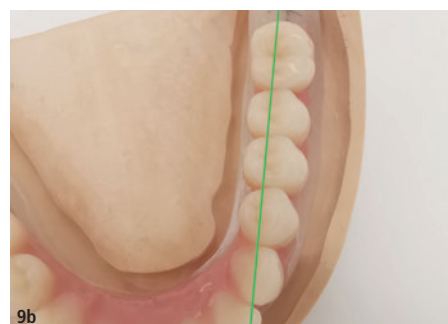
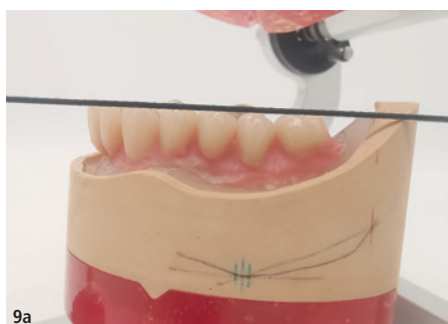
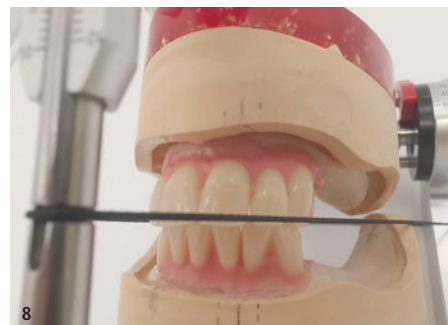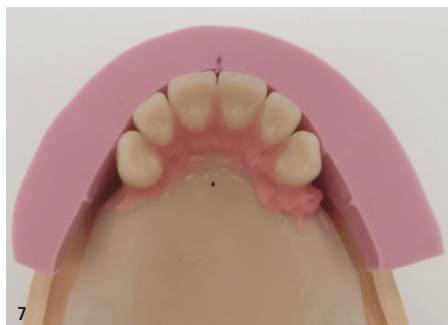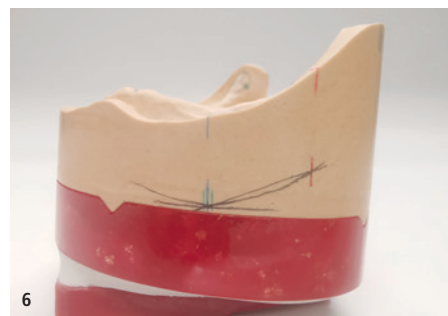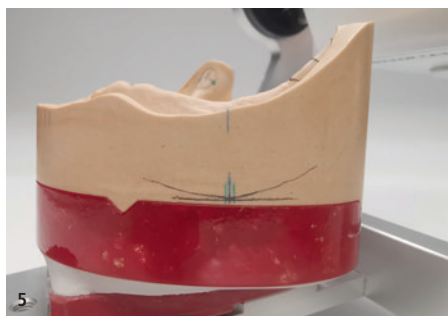Abb. 5: Kieferkammverlauf auf der Außenseite des Modells und Hauptkauzentrum im Unterkiefer (blau). – **Abb. 6:** Anzeichnung der Stopplinie (roter Strich). – **Abb. 7:** Aufstellung der oberen Frontzähne mit Silikonwall. – **Abb. 8:** Aufstellung der unteren Frontzähne mit leichten Verschachtelungen. – **Abb. 9a und b:** Aufstellung der Seitenzähne im Unterkiefer mit Berücksichtigung der Informationen aus der Modellanalyse (z. B. Grundstatiklinie verläuft durch Zentralfissuren).

Toleranz durch ein leicht verschachteltes Aufstellen möglich ist (Abb. 8). Die Eckzähne können minimal über der Okklusionsebene positioniert werden (circa 0,5 mm). Bei der Stellung der Zähne nach labial ist die sagittale Stufe zu berücksichtigen (Overbites). Da die unteren Frontzähne keine tragende Rolle bei funktionellen Belastungen spielen und nur in der Protrusion leichte Gleitkontakte aufweisen sollen, ist eine individuelle Aufstellung möglich.

Seitenzähne im Unterkiefer (BonSelect TCR, CANDULOR)

Im Seitenzahnbereich stehen zunächst die unteren Zähne im Fokus, da deren Zahnstellung bedeutend für die Artikulationskontakte ist (Abb. 9a und b). Die ersten Prämolaren übernehmen die Hauptführung und werden mit einer Neigung von etwa 10° nach distal und 1 mm über der Okklusionsebene aufgestellt. Die zweiten Prämolaren stehen auf Höhe der Okklusionsebene und sind um etwa 5° nach distal geneigt. Da nach dorsal kein Platz für zwei Molaren vorhanden ist, wird der erste Molar durch einen dritten Prämolaren ersetzt. Für einen harmonischen Spee-Kurven-Verlauf wird der Molar leicht nach mesial geneigt. Der mesiobukale Höcker des Molaren steht auf Höhe der Okklusionsebene, während der distobukale Höcker 0,5 mm über der Ebene steht.

Seitenzähne im Oberkiefer (BonSelect TCR)

Die oberen Seitenzähne berühren mit den Bukkalflächen den Silikonschüssel (Abb. 10a und b). Erneut ist die Stellung der ersten Prämolaren wichtig, denn diese Zähne übernehmen zusammen mit den unteren ersten Prämolaren die Hauptführung. Sie werden auf Höhe der Okklusionsebene aufgestellt und etwa 10° nach mesial geneigt. Die palatinalen Höcker liegen in der Fossa der unteren ersten Prämolaren. Die zweiten und – in diesem Fall – dritten Prämolaren werden ebenso behandelt. Die Molaren im Oberkiefer werden leicht nach distal geneigt und tangieren die Okklusionsebene nur mit ihren mesiobukkalen Höckern, wobei die distobukkale leicht darüber liegen. Die Hauptkontakte befinden sich auf dem mesio-palatinalen Höcker der Molaren.

- Die bukkalen Höcker stehen außer Okklusion und mit etwas Abstand zu den unteren bukkalen Höckern, um die Artikulationsbewegungen nicht einzuschränken.

Okklusion und Artikulationsbewegungen einschleifen

Das Einschleifen der Okklusion beginnt mit dem Prüfen der Kontaktpunkte und dem vorsichtigen Einschleifen von Störkontakten (Kontrolle am Stützstift). Die Hauptkontakte befinden sich im Oberkiefer auf den palatinalen bzw. mesio-palatinalen Höckern und im Unterkiefer in der zentralen Fossa. Es werden je Zahn zwei bis drei Punkte angestrebt, die gleichmäßig auf die linke und rechte Zahnreihe verteilt sind.

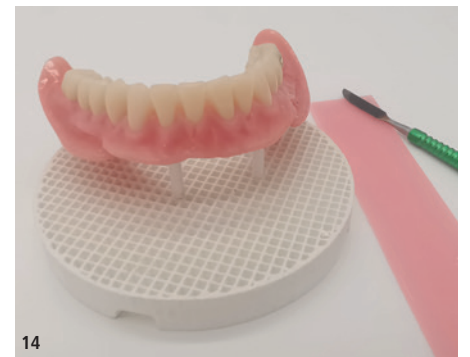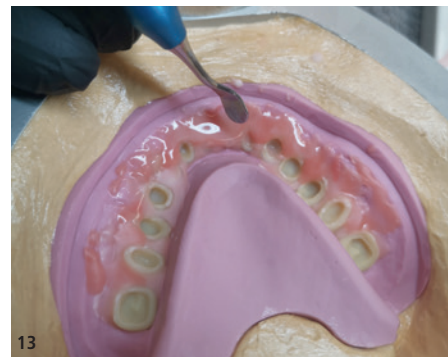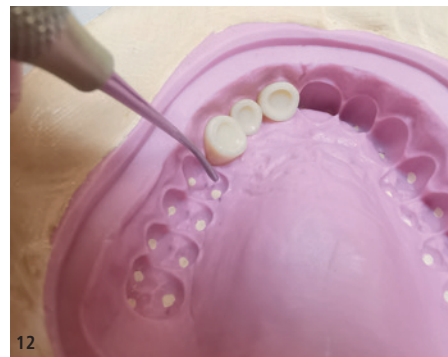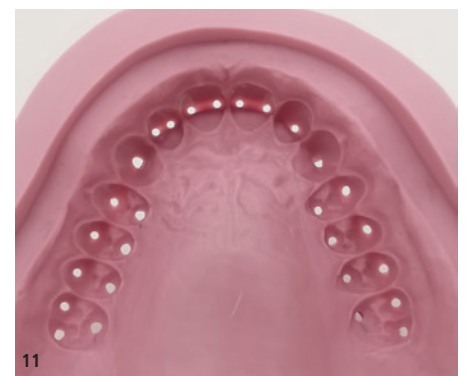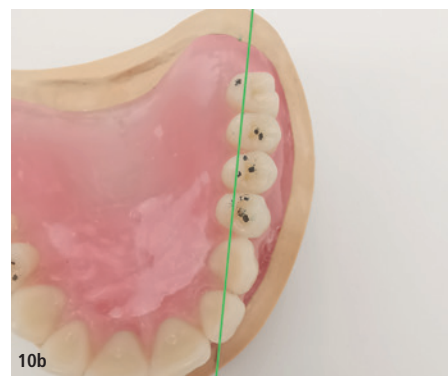


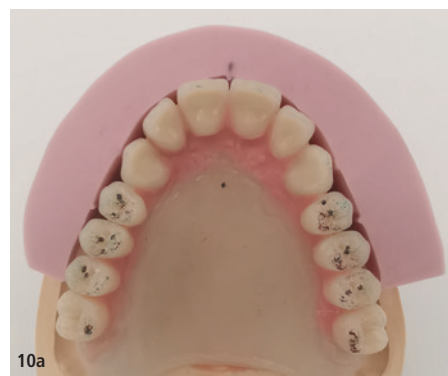Abb. 10a und b: Aufstellung der Seitenzähne im Oberkiefer mit Silikonschüssel und Kontrolle des Verlaufs der Grundstatiklinie zu den Zentralfissuren. – Abb. 11: Silikonwall (Shorehärte 65 bis 75) mit Perforationen an den Höckerspitzen. – Abb. 12: Einkleben der Zähne in den Vorwall. – Abb. 13: Auftragen der Individualisierungsmassen gefolgt vom Befüllen mit dem „angeteigten“ Basismaterial. – Abb. 14: Individualisierung der Zähne mit Farb- und Charakterisierungsmassen.

Ausmodellation des Prothesenkörpers

Wichtig ist eine sorgfältige Gestaltung des Prothesenkörpers im Unterkiefer, um den fehlenden Saugeffekt (Schlotterkamm) durch muskelgriffige Gestaltung zu kompensieren. Buccinatorstützen werden modelliert, um dem Musculus buccinator ein Gegenlager zu bieten, während das Lippenchild labial ein Lager für den Musculus orbicularis oris bildet. Die untere Prothese wird lingual so modelliert, dass sich der Musculus mylohyoideus und die Zunge in Ruhelage am Prothesenkörper anschmiegen. Zudem werden an der Oberkieferprothese Gaumenfalten gestaltet, um Orientierungspunkte beim Sprechen und Hilfestellung bei der Nahrungszerkleinerung zu bieten.

Fertigstellung der Prothesen

Das Überführen der Wachsprothesen in Kunststoff erfolgt im Kaltpressverfahren (PolyMaster, CANDULOR). Vorteil ist, dass das Modell ausgeblockt werden kann, ohne dass das Wachs schmilzt. Durch das Einpressen des Kunststoffs in den PolyMaster wird eine hohe Passgenauigkeit der Prothesen erreicht. Zusätzlich kann der Prothesenkörper vor dem Einlegen des Basismaterials (34, CANDULOR) mit helleren und dunkleren Kunststoffen sowie Intensivfarben individualisiert werden. Vor dem Einsetzen der Modelle in den PolyMaster werden Silikonvorwälle gefertigt und an den Höckerspitzen sowie Inzisalkanten perforiert, um die Zähne punktuell zu stützen (Abb. 11). Das untere Küvettenteil

wird mit Superhartgips gefüllt und das Modell in den Gips gedrückt. Nach 20 bis 30 Minuten kann der Deckel des PolyMasters abgenommen werden. Die Zähne werden basal mit Retentionskerben versehen, mit dem Sandstrahler angestrahlt und mit Sekundenkleber in die Vorwälle eingeklebt (Abb. 12). Eine AH-Linienradierung sorgt für einen dichten Abschluss der Prothesenbasis mit dem Gaumen und maximiert den Saugeffekt und das Prothesenlager.

Nachdem die Modelle gewässert sowie isoliert und die Zähne im Vorwall befestigt sind, werden die Kunststoffpolymere vorbereitet. Für eine natürliche Ästhetik sollen neben dem Basismaterial (34) auch Individualisierungs- und Intensivfarbmassen verwendet werden. Die Zähne werden mit Monomer benetzt und die Individualisierungsmassen gefolgt vom Basismaterial appliziert (Abb. 13). Nach dem Verschrauben der Küvette erfolgt für 20 bis 25 Minuten die Polymerisation bei 40 °C Wassertemperatur im Drucktopf.

Nach dem Ausbetten der Prothesen werden Okklusion und Artikulation geprüft; der Stützstift steht auf null. Es folgt das Lösen der Prothesen von den Modellen. Zahnhäse und Approximalräume werden nachgearbeitet und die Randbereiche sowie die Areale für Muskelgriffigkeit optimiert. Der dorsale Prothesenrand der oberen Prothese wird bis zur AH-Linie gekürzt und beide Prothesen werden vorsichtig poliert. Dabei wird besonders auf die Okklusalfächen geachtet, um die Okklusionspunkte und Schliiffacetten nicht zu verlieren.

Individualisierung der Prothesen

Um den Prothesen mehr Natürlichkeit und Lebendigkeit zu verleihen, sollen die Zähne individualisiert werden. Die Prothesenkörper werden mit Wachs überzogen. Dies dient zum Schutz der bereits polierten Gingivaanteile. Danach können die Labial- und Bukkalflächen der Zähne konditioniert und mit Charakterisierungsmassen (Optiglaze Color Sets, GC) gestaltet werden, z. B. Schliiffacetten, Schmelzrisse, Imitation der Leukoplakie (Abb. 14). Als i-Tüpfelchen der Individualisierung erhält die untere Prothese ein Goldinlay in Höhe des Molaren. Nach der finalen Politur und dem Reinigen der Modelle sowie Prothesen ist die Arbeit zur Übergabe bereit.

Fazit

Obwohl Zahntechnik immer weiter digitalisiert wird, bleibt Totalprothetik aktuell eine handwerklich geprägte Arbeit. Ästhetische, funktionelle und individuelle Aspekte erfordern das handwerkliche Know-how und die Kreativität des Zahntechnikers. Die Herausforderung besteht darin, diese Fertigkeiten im digitalen Zeitalter aufrechtzuerhalten. Trotz zunehmender Digitalisierung bildet das Wissen zu bewährten Kriterien und das Können analoger Prozesse die Basis für eine solide Totalprothetik. Die Zusammenarbeit im zahnärztlich-zahntechnischen Arbeitsteam sowie das Verständnis für die individuellen Bedürfnisse des Patienten bleiben für ein erfolgreiches Ergebnis und eine langfristige Patientenzufriedenheit unverzichtbar. DT

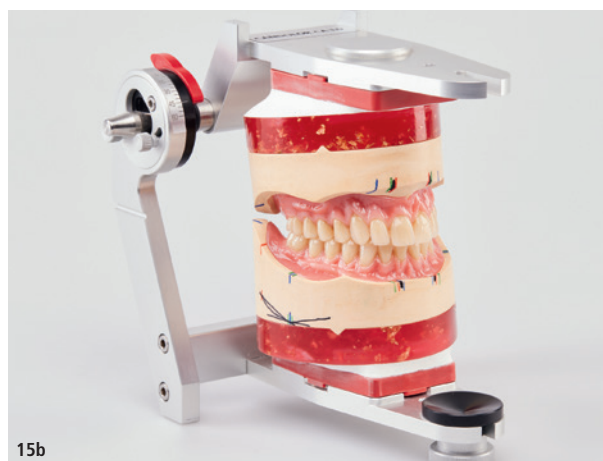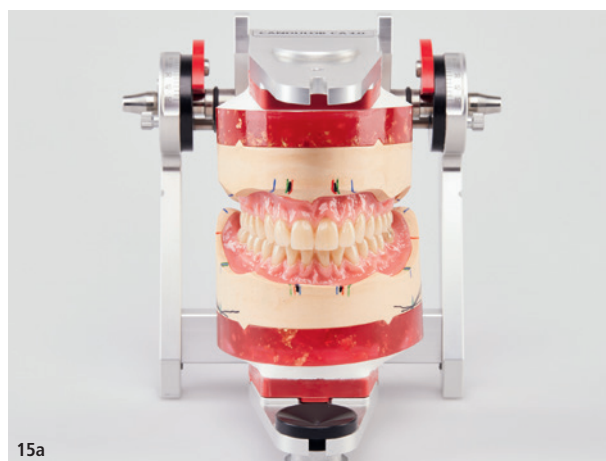



Abb. 15a und b: Die fertigen Prothesen im Artikulator (Wettbewerbseinreichung).



Sebastian Guttenberger
Zahntechnik Hierold
Breitenstraße 10
92712 Pirk
Deutschland
info@zahntechnik-hierold.de
www.zahntechnik-hierold.de

Alle Bilder: © Sebastian Guttenberger



Infos zum Autor



Zur Bildergalerie

Noch nicht genug?
Sehen Sie hier mehr Bilder.

ANZEIGE

calaject™

... komfortabel und schmerzfrei injizieren!

www.calaject.de