

Automatisierte Aufbereitung mit digitalem Endo-Assistenzsystem

Diese Systeme führen den Behandler Schritt für Schritt durch die maschinelle und chemische Aufbereitung. Ein Fallbericht von Prof. Eugenio Pedullà, Italien.

Die maschinelle Aufbereitung mit Nickel-Titan-Feilen und Endo-Motoren hat die Wurzelkanalbehandlung in der Praxis deutlich vorhersehbarer gemacht und die Arbeitszeit und Belastung für den Behandler deutlich reduziert. Anhand zweier unterschiedlicher Patientenfälle zeigt Prof. Eugenio Pedullà, wie ein digitales Endo-Assistenzsystem Feilenbewegungen automatisch anpasst und auf regelmäßiges Spülen hinweist.

Seit der Einführung zentrierter, kontinuierlicher Rotationsbewegungen für NiTi-Feilen in den späten 1980er-Jahren wurden im Laufe der Zeit immer neue mechanische Techniken entwickelt, um durch die Vorteile der verschiedenen Kinematik das Frakturrisiko endodontischer Instrumente während der Behandlung zu minimieren. So wurden transaxiale, exzentrische und reziproke Bewegungen für den Antrieb von NiTi-Instrumenten zur Aufbereitung von Wurzelkanälen eingeführt. Insbesondere die reziproke Bewegung (besser bezeichnet als „partielle Reziprozität mit Rotationseffekt“) nutzt asymmetrische Drehwinkel im Uhrzeigersinn und in entgegengesetzter Richtung.

Kontinuierliche Rotation und Reziprozität haben beide Vorteile, aber auch Nachteile. Erstere ermöglicht zwar ein einfaches Vordringen im Kanal, schützt die NiTi-Feilen jedoch nicht vor dem Risiko einer Torsionsfraktur. Die reziproke Bewegung hingegen erhöht die Bruchfestigkeit der Feilen und verringert den Einschraubeffekt, erhöht jedoch das Risiko der Extrusion oder der Ansammlung von Debris im apikalen Bereich. Deshalb wurden Hybrid-Bewegungen entwickelt, die durch die Kombination von rotierenden und reziproken Bewegungsabläufen die Vorteile beider Bewegungsschemata nutzen. Für die im Hybridmodus arbeitenden Endo-Motoren gibt es jedoch nur zwei Bewegungsabläufe, da sie während der Aufbereitung lediglich die Winkel ändern. Abhängig von der auf die NiTi-Feilen ausgeübten Torsionsspannung wechseln die Motoren von einer vollständigen 360°-Rotation zu einer einzigen, asymmetrischen reziproken Bewegung mit festen und asymmetrischen Winkeln (im Uhrzeigersinn und gegen den Uhrzeigersinn).

Digitale Technologien ermöglichen inzwischen eine kontinuierliche Kontrolle der Feilenbewegung. So unterstützt der CanalPro Jeni, ein digitales Endo-Assistenzsystem des internationalen Dental-spezialisten COLTENE, die Aufbereitung, indem er selbstständig durch den Wurzelkanal navigiert: Ein patentierter, hochkomplexer Algorithmus passt automatisch Drehbewegung, Winkel, Geschwindigkeit und Drehmoment an die im Wurzelkanal herrschenden Bedingungen (Abb. 1) an. Dabei adaptiert sich die Feilenbewegung im Jeni-Move an den wechselnden Druck, der auf das Instrument ausgeübt wird, während es mit leichtem Druck beständig von koronal nach apikal weiterbewegt wird.

Blitzschnelle Reaktion

Die Reaktionszeit des CanalPro Jeni liegt im Millisekunden-Bereich und ist damit deutlich schneller als die des Menschen. Dank dieser Technik wird die Behandlung sehr viel sicherer, schneller und weniger fehleranfällig: Das Risiko eines Feilenbruchs sinkt und die Aufbereitungsmethodik ist weniger anfällig für subjektive Fehler, da das Vordringen der Feilen immer automatisch vom Motor gesteuert wird. Der Behandler muss lediglich das Winkelstück halten, den Rest erledigt der Motor und passt die Rotationsbewegung laufend an die individuelle Wurzelkanalanatomie an. Das steigert die Effizienz und verringert die Fehlerquote bei der Aufbereitung.

Das digitale Assistenzsystem des CanalPro Jenis ermöglicht eine endodontische Behandlung, bei der nicht nur die Feilenbewegungen

kontinuierlich angepasst werden, sondern auch die Position der Feile im Wurzelkanal mithilfe des integrierten Apex-Locators in Echtzeit angezeigt wird (Abb. 2). Außerdem wird der Behandler dank der automatisierten Spülepfehlung auf das Spülen mit Spüllösung hingewiesen, sobald das Fortschreiten der Feilen gefährdet ist. Dies kann insbesondere in komplexen Fällen hilfreich sein und dazu anregen, mehr Zeit für das Spülprotokoll zu verwenden.

Die Funktionen des CanalPro Jenis bieten dem Zahnarzt viele Vorteile:

- Der Motor startet in kontinuierlicher Rotation.
- Blockiert die Feile jedoch aus irgendeinem Grund im Kanal, kann die Aufbereitung sicher und problemlos fortgesetzt werden, da der Motor eine stärkere Rückwärtsbewegung der Feile initiiert, bis diese wieder frei ist.
- Die Sicherheit wird zusätzlich durch den Signalton fürs Spülen erhöht. Kann die Feile nicht weiter eingeführt werden (z. B. bei Ansammlung von Debris), könnte der Anwender versucht sein, stärkeren Druck auf die Feile auszuüben, um das Instrument voranzuschieben. Der CanalPro Jeni verhindert dies jedoch. Mit einem langen Signalton und Aktivierung der Rückwärtsrotation weist er darauf hin, dass die Aufbereitung unterbrochen werden sollte, damit die Feile aus dem Kanal gezogen und stattdessen gespült werden kann.

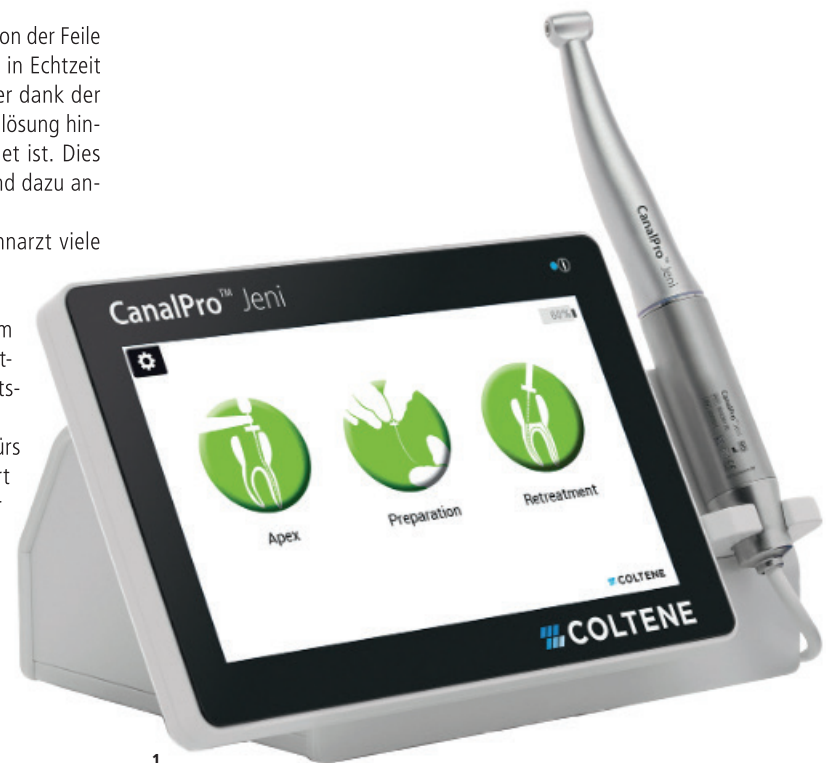Konsequentes Vorschreiten

Effizienz gewährleistet der Endo-Motor, indem die ausgeführten Bewegungen immer einen gewissen Grad an Feilenvorschub und die notwendige Schneidleistung ermöglichen. Dadurch kann der Anwender in den Wurzelkanal vordringen, ohne dass er Auf- und Abwärtsbewegungen ausführen und sich auf sein subjektives taktiles Empfinden verlassen muss. Außerdem initiiert der Motor auch bürstende Bewegungen mit lateraler Schneidleistung an den Kanalwänden, die das Vordringen der Feile erleichtern. Diese kontinuierlichen Vorwärtsbewegungen sparen letztendlich Zeit bei der maschinellen Aufbereitung und sorgen dafür, dass Wurzelkanalbehandlungen und Revisionen sicher und effizient durchgeführt werden können.

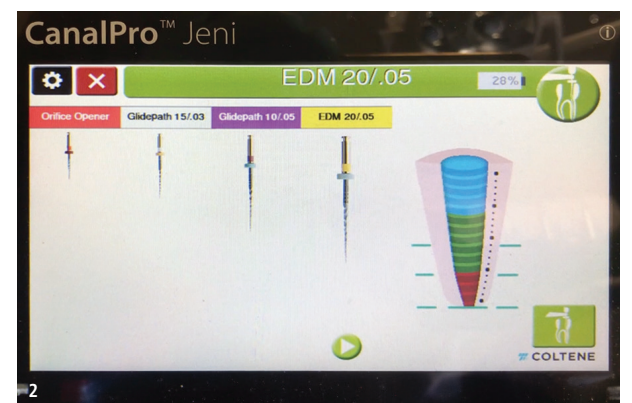
Über den Touchscreen lassen sich verschiedene Feilensysteme im Jeni-Steuerungsprogramm auswählen. Zurzeit sind die gängigen Feilensysteme von COLTENE, HyFlex EDM mit der neuen OGSF-Sequenz und HyFlex CM, sowie MicroMega One Curve mini, ZShape mini und One RECI und der Remover für die HyFlex und MicroMega Feilensysteme, in der Software vorinstalliert. Darüber hinaus kann der Anwender mit dem Doctor's Choice-Programm für weitere Feilensysteme auch andere Bewegungsarten wählen, wie z. B. „Twist off“ ausgeschaltet (kontinuierliche Rotation), „Twist on“ angeschaltet (kontinuierliche Rotation mit alternierender Bewegung, die bei Überschreiten des eingestellten Drehmoments automatisch aktiviert wird). Außerdem können auch reziproke Bewegungen mit einstellbaren Millisekunden aufgerufen werden, die regeln, wie viel und in welche Richtung das Instrument bewegt werden soll, sowie die Bewegung gegen den Uhrzeigersinn, die bei blockierter Feilenspitze hilfreich ist.

Fall 1: Periapikale Parodontitis an Zahn 35

Bei der 44-jährigen Patientin wurde 2017 erstmals eine akute Pulpitis an einem Prämolaren im Unterkiefer diagnostiziert. Zahn 35 erhielt eine Wurzelkanalbehandlung und wurde anschließend mit Guttapercha und Sealer obturiert sowie mit einem Metallstift und



1



2

Abb. 1: Vollautomatischer Endo-Motor CanalPro Jeni. – Abb. 2: Apex-Locator zeigt das Erreichen des Apex auf Touchscreen-Monitor.

Kompositmaterial versorgt. Leider war der Erfolg der Behandlung nur von kurzer Dauer. Im Jahr 2020 stellte sich die Patientin mit akuter Schmerzsymptomatik sowie Schmerz bei Perkussion oder Okklusion in unserer Praxis vor. Das präoperative Röntgenbild zeigte eine periapikale Parodontitis auch lateral an der distalen Seite der Wurzel (Abb. 3). Die Patientin willigte schließlich in die notwendige endodontische Revisionsbehandlung ein.

Im ersten Behandlungsschritt musste zunächst die inadäquate und in die Jahre gekommene Guttapercha-Füllung vollständig entfernt werden. Nach Entfernung des Komposits und des Metallstifts mit Ultraschallspitzen wurde dazu eine HyFlex Remover 30/07 Feile verwendet und die Guttapercha mit dem Jeni-Motor abgetragen. Durch die schnelle und kontinuierliche Änderung des Bewegungsablaufs im automatischen Jeni-Move in Kombination mit der Effizienz der wärmebehandelten Remover-Feile konnte das Obturationsmaterial zügig und sicher entfernt werden. In einer kürzlich erschienenen wissenschaftlichen Studie wurde berichtet, dass die Verwendung der innovativen Jeni-Kinematik das Entfernen von Obturationsmaterial beschleunigt (Pirani et al. 2021). So konnte auch hier in der Tat innerhalb von Sekunden ein sauberer Zugang zum apikalen Drittel geschaffen werden.

Als der nicht präparierte Teil des Wurzelkanals erreicht war, wurde ein Scouting mit K-Feilen der Größe 10 und 15 durchgeführt. Nach Bestimmung der Arbeitslänge wurde das HyFlex EDM-Feilensystem im Jeni-Move in der Single Length-Technik verwendet. Nachdem also die 20/05 HyFlex EDM Feile die Arbeitslänge erreicht hatte, kamen die 25/~ HyFlex EDM OneFile und dann die 40/04 Feile zum Einsatz. Der Jeni-Move bringt die Feilen auf volle Arbeitslänge, indem sie einfach in apikaler Richtung geführt und aus dem Wurzelkanal herausgezogen werden, sobald der Signalton an das Spülen erinnert. Danach wird die Feile wieder tiefer in den Wurzelkanal eingeführt als beim vorherigen Mal. Dieser Vorgang wird bis zum Erreichen der Arbeitslänge wiederholt. Im vorliegenden Fall erreichte die HyFlex EDM 20/05 die Arbeitslänge in einem Durchgang, die OneFile in zwei Durchgängen und die 40/04 in einem Durchgang. Dann wurde die HyFlex EDM Finishing File 50/03 bis auf 1 mm vor der Arbeitslänge verwendet, um einen Anschlag für den Master-Cone 50/02 zu schaffen, der für die thermoplastische Microseal-Obturationstechnik verwendet wird.

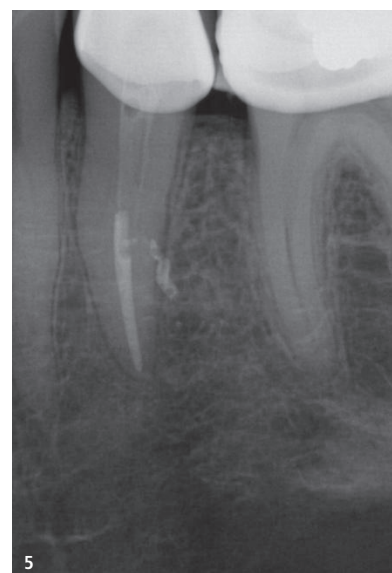
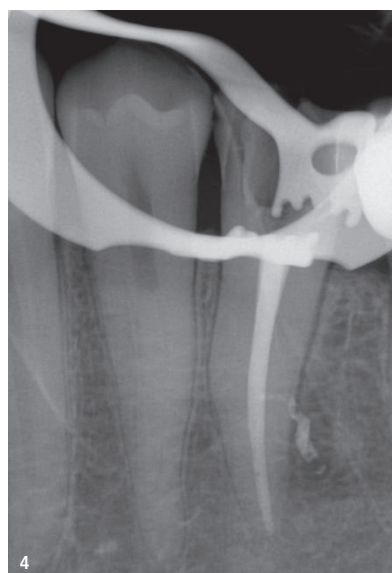
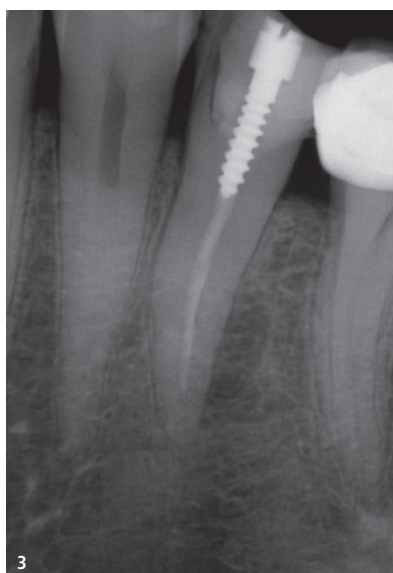


Abb. 3: Präoperatives Röntgenbild Zahn 35. Eine unvollständige endodontische Obturation und ein Metallstift sind sichtbar. Radiotransparente Läsion als periapikale Parodontitis ist seitlich an der distalen Seite der Wurzel zu erkennen. – Abb. 4: Postoperatives Röntgenbild Zahn 35 (mit noch auf Zahn befindlichem Kofferdam). Vollständige und kompakte Füllung des endodontischen Raums mit der Füllung eines seitlichen Kanals und einer kleinen Extrusion von Sealer durch diesen hindurch an der Stelle der seitlichen radiotransparenten Läsion. – Abb. 5: Kontrollaufnahme nach 12 Monaten. Abheilung der lateralen radiotransparenten Läsion.

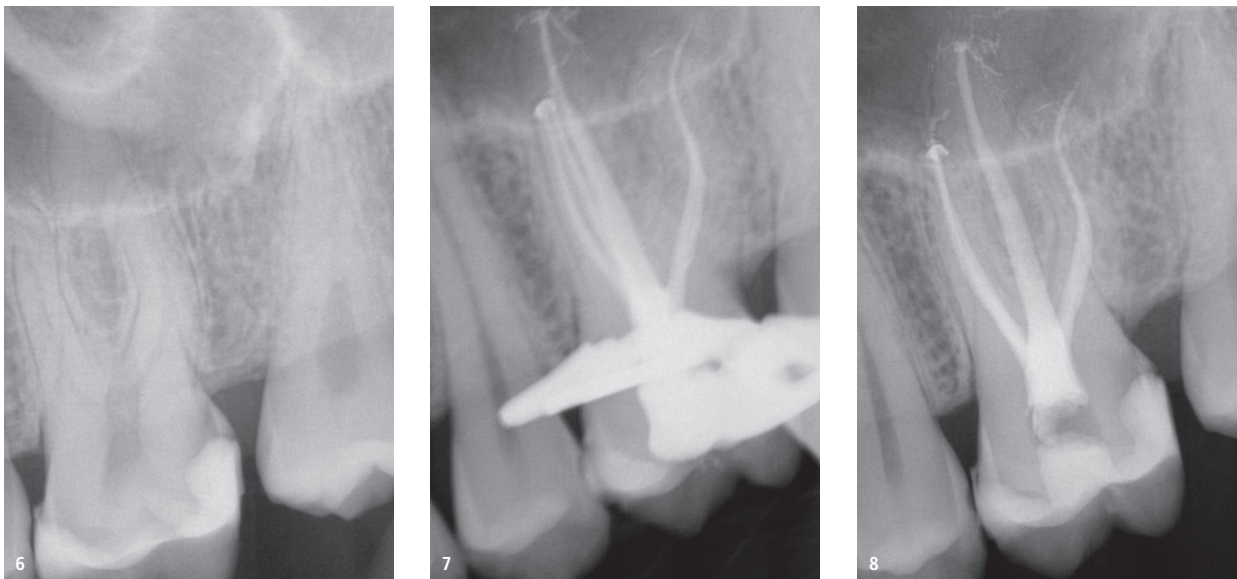


Abb. 6: Präoperatives Röntgenbild Zahn 26. Karies unter einer früheren Komposit-Restauration in Nähe der Pulpahöhle. – **Abb. 7:** Periapikales Röntgenbild mit mesial abgewinkeltem Röntgenstrahl zur Überprüfung der korrekten Obturation des abgetrennten zweiten mesiobukkalen Kanals nach der Behandlung. – **Abb. 8:** Postoperatives periapikales Röntgenbild.

Das postoperative periapikale Röntgenbild zeigte eine perfekte Adaption des verwendeten Obturationsmaterials sowie die Füllung eines großen distalen Lateralkanals, der wahrscheinlich die Ursache für die periapikale Läsion und damit die beschriebene Symptomatik war (Abb. 4). Die Röntgenuntersuchung nach einem Jahr bestätigte die abgeheilte periapikale Läsion. Die Patientin berichtete, dass sie in jener Zeit keinerlei Symptome mehr zu beklagen hatte (Abb. 5).

Fall 2: Karies an der distalen Wurzel, Zahn 26

Ein 32-jähriger männlicher Patient stellte sich in unserer Praxis vor, nachdem er von seinem Zahnarzt zur weiteren endodontischen Abklärung von Schmerzen im linken Oberkiefer an uns überwiesen wurde. Bei der Erstuntersuchung gab der Patient an, bereits bei einem leichten Stoß kalter Luft Schmerz zwischen den Zähnen 26 und 27 zu spüren. Das präoperative periapikale Röntgenbild bestätigte den Verdacht auf Karies an der distalen Wurzel des Zahns 26 unter seiner früheren Komposit-Restauration (Abb. 6). Der Patient wurde über

die irreversible Pulpitis informiert und stimmte einer endodontischen Behandlung zu, um ein zuverlässiges Behandlungsergebnis zu erzielen.

Nicht nur die Präparation der Zugangskavität, sondern die gesamte Behandlung wurde dabei unter dem Mikroskop durchgeführt, um die Sicht auf das Arbeitsfeld zu optimieren. Die vollständige Aufbereitung wurde zudem mit einer Abfolge von flexiblen Nickel-Titan-Feilen mit dem CanalPro Jeni durchgeführt. Nach Anlegen des Kofferdams wurde die Zugangskavität präpariert und mit dem HyFlex EDM Opener koronal erweitert. Zusätzlich zum Komposit im Kanaleingang stellt die extreme Krümmung der Wurzelkanäle, insbesondere im apikalen Drittel des distalen Kanals, eine echte Herausforderung dar.

In den mesiobukkalen und zweiten unabhängigen mesio- und distobukkalen Wurzelkanälen wurde die Feile 15/03 HyFlex EDM verwendet, gefolgt von den nächsten Größen 10/05 und 20/05. Der palatinale Wurzelkanal wurde in der gleichen Reihenfolge aufbe-

reitet sowie zusätzlich mit der 25/~ HyFlex EDM OneFile und einer 40/04. Der Endo-Motor wies mit einem langen Signalton auf das Spülen vor dem Fortschreiten der Feile hin. Dies geschah häufiger in den zweiten mesiobukkalen und distalen Wurzelkanälen, deren Aufbereitung aufgrund der engen und gekrümmten Kanal Anatomie sich schwieriger gestaltete. Nach einer abschließenden Spülung und Trocknung mit passenden Papierspitzen erfolgte die Obturation mit trägerbasiertem thermoplastischem Guttapercha (Abb. 7 und 8).

Fazit

Digitale endodontische Assistenzsysteme wie der CanalPro Jeni führen den Zahnarzt Schritt für Schritt durch die maschinelle und chemische Aufbereitung, indem sie die jeweiligen Variablen der Feilbewegung anpassen. Die unmittelbare Steuerung durch den Motor verbessert die Sicherheit und Effizienz der Wurzelkanalbehandlung: Der Einsatz reduziert das subjektive Empfinden des taktilen Feedbacks sowie mögliche Fehlerquellen bei Erstbehandlungen und Retirements. [DT](#)

Alle Bilder: © COLTENE/Pedullà

Literatur:
Pirani et al. (2021): Pirani C, Iacono F, Zamparini F, Generali L, Prati C. Retreatment of Experimental Carrier-Based Obturators with the Remover NiTi Instrument: Evaluation of Apical Extrusion and Effects of New Kinematics. *Int J Dent.* 23 Oct 2021;2021: 2755680. doi: 10.1155/2021/2755680 PMID: 34725547; PMCID: PMC8557051.



Prof. Eugenio Pedullà
Via Cervignano, 29
95129 Catania
Sizilien, Italien
eugenio pedulla@gmail.com

Innovatives Endo-Feileninstrument

Piezokeramik verkürzt Wurzelbehandlungen.

MÜNCHEN – Bei der Wurzelbehandlung müssen Zahnärzte mit einer Feile tief in die Wurzelkanäle eindringen, um entzündetes Gewebe zu entfernen. Die rotierende Feile verklebt häufig und muss periodisch gereinigt werden.

Forschende des Fraunhofer IKTS in Dresden haben im Rahmen des Verbundforschungsvorhabens „IPUCLEAN“ (Intelligentes piezoelektrisches Ultraschallsystem zur Erhöhung der Reinigungs- und Schneidleistung von Wurzelkanalfeilen aus Nickel-Titan-Legierungen) ein innovatives Feileninstrument konstruiert, das die Arbeit des Zahnarztes erleichtert und die Behandlungszeit verkürzt. Dafür hat das Team unter Leitung von Dr. Holger Neubert, Abteilungsleiter Intelligente Materialien und Systeme, einen winzigen piezokeramischen Stapelaktor entwickelt, der die Rotation der Feile mit einer axial schwingenden Bewegung im Ultraschallfrequenzbereich überlagert.

Eine Zahnfeile, die rotiert und schwingt

Im klassischen Verfahren rotiert die Zahnfeile durch einen Elektromotor im Handstück mit etwa 200 Umdrehungen pro Minute. Sie wird in den Wurzelkanal eingeführt und dort periodisch vor und zurück bewegt. Ein Teil des zu entfernenden Gewebes haftet als klebrige Masse an der Feile, dadurch sinkt die Reinigungsleistung, und die Beanspruchung der Feile steigt. Zwar besteht die Zahnfeile aus einer hochelastischen Nickel-Titan-Legierung (NiTi), allerdings erhöht sich unter der Belastung das Risiko, dass die Feile bricht. Sie muss daher immer wieder entfernt und aufwendig gespült werden.

Neubert erklärt die Vorteile, die sich durch den Einsatz des piezokeramischen Stapelaktors ergeben: „Durch die Überlagerung der



Da piezokeramische Stapelaktoren die speziellen Anforderungen an Schwingungsamplitude und Frequenz, den kleinen Bauraum sowie die elektrische Versorgungsspannung am besten erfüllen, haben wir diese als Antriebselement realisiert.

Rotation mit einer axialen Schwingung setzt sich die Feile weniger schnell zu und muss daher nicht mehr so oft gespült werden. Der Zahnarzt kann sich viel besser auf die ohnehin diffizile Arbeit im Wurzelkanal konzentrieren. Zudem sinkt das Risiko eines Feilenbruchs.“ Für Patienten bedeutet dies: Die Wurzelbehandlung ist deutlich schneller zu Ende.

Schnell, klein, leistungsfähig: piezokeramische Stapelaktoren

„Die Grundidee, die beiden Bewegungen der Zahnfeile zu kombinieren, stammt von den Medizinern der zahnärztlichen Fakultät der Universitätsmedizin Rostock. Da piezokeramische Stapelaktoren die speziellen Anforderungen an Schwingungsamplitude und Frequenz, den kleinen Bauraum sowie die elektrische Versorgungsspannung am besten erfüllen, haben wir diese als Antriebselement realisiert“, erklärt Neubert. Das Unternehmen Gebr. Brasseler GmbH & Co. KG war Koordinator des vom Bundesministerium für Bildung und Forschung (BMBF) geförderten IPUCLEAN-Projekts. Ärzte der zahnmedizinischen Fakultät der Universität Rostock erprobten die Technik bereits an Kunststoffzähnen und gaben positives Feedback.

Aktoren auf piezokeramischer Basis haben mehrere Vorteile. Sie sind kompakt und klein, arbeiten schnell und präzise, lassen sich einfach ansteuern und entwickeln nur geringe Wärmeverluste. Bei Stapelaktoren werden mehrere Schichten übereinandergelegt und so miteinander verschaltet, dass sich die Auslenkung des Aktors vergrößert.



© Fraunhofer Institut

Abb. 2: Das Handgerät lässt sich in beengten Platzverhältnissen des Mundraums gut bewegen.

Damit konnten die Wissenschaftler im Projekt IPUCLEAN das Handgerät so miniaturisieren, dass es sich in den beengten Platzverhältnissen des Mundraums noch gut bewegen lässt. Ein weiterer Erfolg: Am Fraunhofer IKTS wurden auch Stapelaktoren aus bleifreiem Material gefertigt. Diese erfüllen bereits zukünftige Anforderungen der europäischen RoHS-Richtlinie und sind frei von gefährlichen Substanzen. [DT](#)

Quelle: Fraunhofer Institut



Abb. 1: Zahnfeile mit integriertem piezokeramischen Stapelaktor.