

# Management eines permanenten ersten Unterkiefermolars vom Vertucci-Typ 2

Dr. Maïke Jost-Mihrmeister, Köln, demonstriert in diesem Patientenfall wie sich Feilen der aktuellen Generation durch schnellere Instrumentierung auszeichnen.

Vereinigen sich zwei separate Kanäle vor dem Apex zu einem Kanal, so steigert sich durch die komplexe Wurzelkanalanatomie nicht ganz unerheblich der Schwierigkeitsgrad der Behandlung. Der folgende Behandlungsfall beschreibt die endodontische Behandlung eines Unterkiefermolars (Typ 2 gem. Vertucci-Klassifizierung) unter Verwendung von Feilen der jüngsten Generation und unter Aktivierung einer desinfizierenden Spülflüssigkeit.

Das Ziel einer endodontischen Therapie stellt die Verhinderung oder die Ausheilung einer apikalen oder lateralen Läsion dar. Je nach Zahnanatomie – hierbei sind die Molaren sicherlich hervorzuheben – kann das endodontische Management sehr schwierig werden und stellt den Behandler nicht selten vor extreme Herausforderungen. Einen der wichtigsten Schritte der endodontischen Behandlung stellt die adäquate chemomechanische Desinfektion dar. Dabei sind hohe Anforderungen an die Wurzelkanalpräparation zu stellen.<sup>1,2</sup> Die vollständige Entfernung von infiziertem Material aus dem Endodont<sup>3</sup> unter Berücksichtigung der individuellen Zahnanatomie und eine an die Obturationstechnik angepasste Formgebung spielen zudem eine entscheidende Rolle.

Starke Wurzelkrümmungen und konfluierende Kanalsysteme wie im folgend dargestellten Fallbeispiel begünstigen Präparationsfehler, da die eingesetzten Instrumente das Bestreben besitzen, sich in gekrümmten Kanalabschnitten gerade aufzurichten. Somit kommt es leicht zur Stufenbildung und zu einem asymmetrischen Kanalabtrag. Dies schwächt die Zahnwurzel zum einen irreversibel,<sup>4,5</sup> zum anderen steht es einer Instrumentierung des entsprechenden Wurzelkanals bis auf Arbeitslänge entgegen. Bei einer Persistenz eines bakteriellen Biofilms, der mit der Proliferation von Bakterien und der anschließenden inflammatorischen Reaktion verbunden ist, führt dies unweigerlich zum endodontischen Misserfolg.

## Anamnese/Falldarstellung

Der 41-jährige Patient ohne bekannte Vorerkrankungen stellte sich im Juli 2020 mit stetig zunehmenden Beschwerden im Unterkiefer rechts vor. Einen Nachtschmerz verneinte der Patient, beschrieb aber eine kurze, recht intensive Wärme- und Kälteempfindlichkeit. Das Zubeissen empfand er als zunehmend unangenehm.

## Klinischer und radiologischer Befund

Zähne 45–47 waren konservierend versorgt. An Zahn 47 bestand mesial der Verdacht auf Sekundärkaries. Klinisch zeigten sich ein vestibulärer Fistelgang und bukkal eine dezente, druckdolente Schwellung. Eine Fraktur des Zahns konnte durch zirkuläres Sondieren ausgeschlossen werden. Zudem war der Zahn bei negativem Sensibilitätstest mittels Kältespray deutlich perkussionsempfindlich. An Zahn 46 wurde die periradikuläre Aufhellung an der mesialen und distalen Wurzel deutlich. Die Diagnose lautete daher: akute Exazerbation einer chronischen apikalen Parodontitis, ausgehend von einer infizierten Pulpnekrose an Zahn 46.

## Klinik/Therapie

### Schmerzbehandlung

Beginnend mit einem Aufklärungsgespräch wurde die initiale Schmerzbehandlung am 15. Juli 2020 durchgeführt. Nach mündlicher Einwilligung des Patienten erfolgte die Leitungsanästhesie, eine absolute Trockenlegung mittels Kofferdam und zirkumferente erneute Abdichtung (OpalDam™, Ultradent Products). Mit der Trepanation fand die Behandlung vollumfänglich unter dem Operationsmikroskop (OPM) statt (OPMI Pro Magis, Zeiss). Nach Eröffnung des Pulpakavums erfolgte eine erste chemische Bakterienreduktion durch

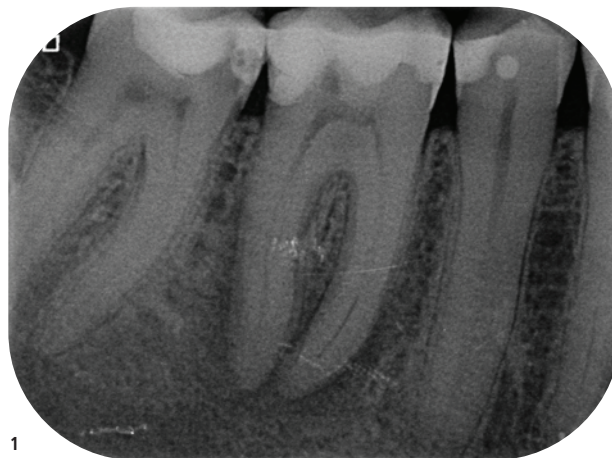


Abb. 1: Diagnostisches Röntgenbild mit periradikulärer Aufhellung Zahn 46.

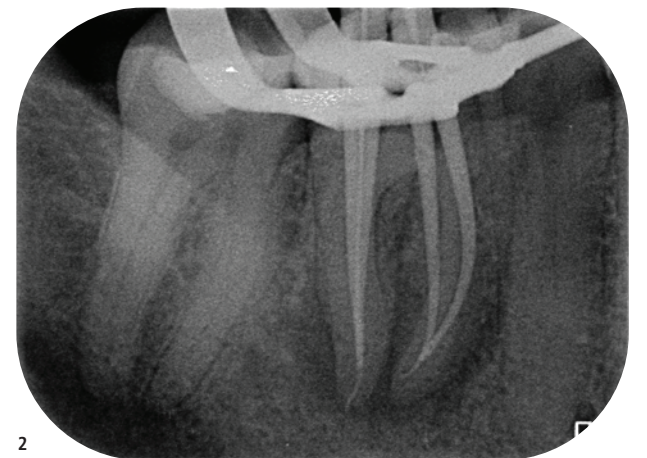


Abb. 2: Die Masterpoint-Aufnahme von Zahn 46 lässt erkennen: Hier liegt eine Wurzelkanalanatomie vom Typ 2 gemäss Vertucci-Klassifizierung vor.

Flutung der Pulpakammer mit 3%igem Natriumhypochlorit (NaOCl). Anschliessend wurden die Kanäleingänge mit einem Micro-Opener (Dentsply Sirona) sondiert, die Dentinüberhänge sorgfältig mit einem hochtourigen Rosenbohrer (Munce Discovery Burs, Weiss, HanChaDent) abgetragen und ein geradliniger Zugang zu den Kanäleingängen hergestellt. Mithilfe eines Gates-Glidden-Bohrers der Grösse 2 (VDW) erfolgte in abstreifenden Bewegungen nach lateral eine Erweiterung und Aufrichtung der Kanäleingänge. Ein Gleitpfad auf Sicherheitslänge wurde mit einer maschinellen Gleitpfadfeile etabliert (R-PILOT™, 12,5/04, VDW) und anschliessend mit einer reziprozierenden Feile auf Sicherheitslänge minus 1 mm erweitert (RECIPROC® blue, 25/08, VDW).

Die mechanische Aufbereitung fand unter intermittierender Spülung mit 3%igem Natriumhypochlorit statt. Eine zusätzliche abschliessende Reduktion des Biofilms erfolgte mithilfe einer schallaktivierten Spülspitze aus Polyamid (EDDY®, VDW). Anschliessend wurde eine Einlage mit einer Tetracyclin/Kortikosteroid-Kombination eingebracht (Ledermix, Riemsler) und für einen bakteriedichten koronalen Verschluss der Zugangskavität gesorgt. Dieser bestand aus einem Schaumstoffpellet (Cavit™, 3M) und einem fließfähigen Komposit (Tetric® Flow, Ivoclar Vivadent).

## Abschluss der endodontischen Behandlung

Bei Wiedervorstellung des Patienten circa vier Wochen später (14. August 2020) war dieser bereits beschwerdefrei und der Fistelgang vollständig abgeheilt. Wie schon oben beschrieben, wurde nach Leitungsanästhesie Kofferdam gelegt, der Zahn unter OPM trepaniert und die medikamentöse Einlage unter Verwendung von schallaktiviertem (EDDY, VDW) 3%igem NaOCl vollständig aus dem Kanalsystem entfernt.

Anschliessend erfolgte die endometrische Längenbestimmung (Raypex® 6, VDW) mit einer Gleitpfadfeile (VDW STERILE C-PILOT, ISO 10, VDW) in allen vier Kanälen (zwei mesiale und zwei distale Kanäle). Die Arbeitslänge wurde streng nach dem Patency-Konzept bestimmt. Nachdem ein maschineller Gleitpfad in allen Kanälen etabliert war (R-PILOT, VDW), wurden sie unter ständigem NaOCl-Austausch sukzessive mit einer reziprozierend arbeitenden Feile auf Arbeitslänge erweitert (RECIPROC blue, 25/08, VDW) und mit einer Gleitpfadfeile rekapituliert (C-PILOT, ISO 10, VDW). Nach visuellem Gauging wurden die distalen Kanäle im apikalen Drittel mit einer reziprozierend arbeitenden Feile instrumentiert (RECIPROC blue, 40/06, VDW). Mittels Handaufbereitung wurde das apikale Drittel

im mesiolingualen Kanal in Step-back-Technik erweitert. Der mesiale Isthmus konnte mit sehr feinen Munce-Bohrern (Munce Discovery Burs, Rosa, HanChaDent) im koronalen Bereich abgetragen werden. Distal wurde der Isthmus mit flexiblen, vorgebogenen Ultraschallfeilen (U Files, NSK) unter Einsatz von 3%igem NaOCl fein präpariert. Bereits hier war durch simultan verlaufende Flüssigkeitssäulen zu erkennen, dass sowohl die mesialen als auch die distalen Kanäle apikal konfluieren. Genauer: Es lagen jeweils zwei separate Kanäle vor, die sich kurz vor dem Apex zu einem Kanal vereinigten (Typ 2 gemäss Vertucci-Klassifizierung). Die Masterpoint-Aufnahme zeigte die Konfluenz der Wurzelkanäle jeweils im unteren Wurzeldrittel.

Anschliessend wurde ein Desinfektionsprotokoll inkl. Schall- und Ultraschallaktivierung ausgeführt: Je Kanal kamen nacheinander 17%iges EDTA (Ethylendiamintetraessigsäure) für eine Minute zur Entfernung des Smearlayers und 10 ml 3%iges NaOCl zur Anwendung. Die Trocknung wurde durch eine anschliessende Spülung mit Alkohol und durch Papierspitzen unterstützt. Um eine möglichst dichte homogene Wurzelfüllung zu gewährleisten, wurde in den mesiolingualen Kanal erneut der angepasste Masterpoint eingelassen. In den mesiobukkalen, recht stark gekrümmten Kanal wurde durch Impression einer K-Feile in den Masterpoint geprüft, auf welcher Höhe die beiden Kanäle konfluieren. Alle Kanalwände wurden dünn mit Sealer (AH Plus, Dentsply Sirona) benetzt. Der Masterpoint im mesiolingualen Kanal wurde auf Tug-back geprüft und auf Konfluenzhöhe +2 mm mit einem Heat Plugger abgeschmolzen (BeeFill 2in1, VDW). Der mesiobukkalen Kanal wurde mittels Guttapercha (RECIPROC® blue Guttapercha, VDW) in warm-vertikaler Kompaktion im apikalen Drittel obturiert. Auch die distalen Kanäle wurden warm-vertikal im apikalen Drittel abgefüllt.

Nach vollständiger Obturation des Kanalsystems mittels warm-vertikaler Kompaktion folgte der adhäsive Verschluss der Zugangskavität. Alle Oberflächen der Zugangskavität wurden sehr vorsichtig mit einem Munce-Bohrer (Munce Discovery Burs, Weiss, HanChaDent) angefrischt und die Guttapercha bis auf Höhe des Limbus alveolaris abgetrennt. Ein Sandstrahlen der Kavität mit Aluminiumoxid und eine selektive Schmelzätzung mit 37%iger Phosphorsäure (iBOND Total Etch, Kulzer) unterstützten den Haftverbund. Unter Anwendung eines dualhärtenden Bondingsystems mit selbstkonditionierendem Primer (CLEARFIL LINER BOND 2V, Kuraray) erfolgte der stufenweise adhäsive bakteriedichte Verschluss mit einem Bulk-Fill-Komposit (SDR flow+, Dentsply Sirona) sowie einem Komposit für Aufbau- und Stiftaufbauten (Luxacore, DMG). Die Röntgenkontrolle

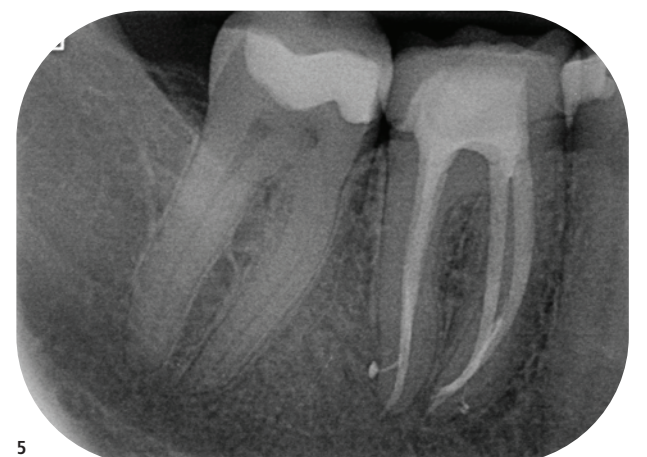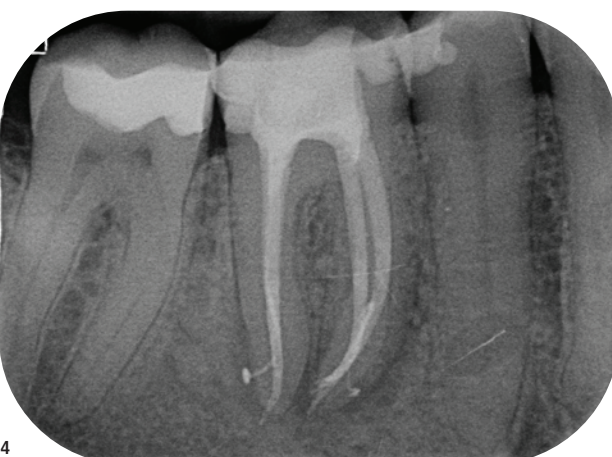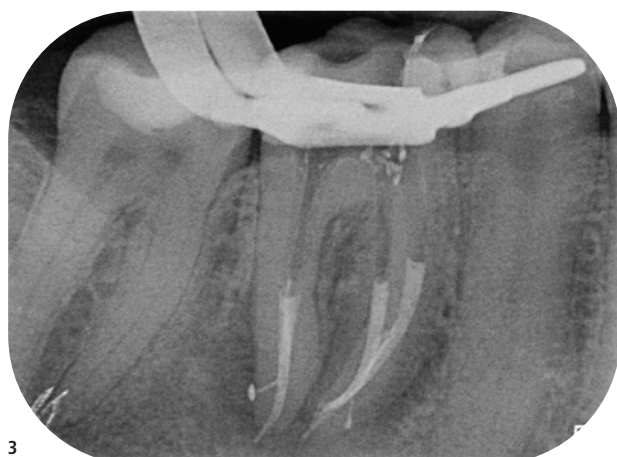


Abb. 3: Down-Pack mit obturierten Seitenkanälen. – Abb. 4: Kontrolle der Wurzelfüllung. – Abb. 5: Verlaufskontrolle mit prothetischer Versorgung alio loco.




Abb. 6 und 7: Durch die Möglichkeit des Vorbiegens von Feilen aus Shape-Memory-Legierungen (z. B. RECIPROC Blue, VDW) können schwer zugängliche Kanalstrukturen besser erreicht werden.<sup>15</sup>

nach 16 Monaten zeigte vollständig ausgeheilte apikale Verhältnisse bei klinischer Symptombefreiheit (PAI 1).

**Diskussion**

Eine formgerechte Präparation des Wurzelkanals und eine adäquate chemische Desinfektion gehören zu den massgeblichen Voraussetzungen für eine erfolgreiche endodontische Behandlung.<sup>6</sup> Mit der Einführung des ersten rezipierend arbeitenden Feilensystems wurde die Grundlage für eine schnelle, effiziente und anwenderfreundliche Wurzelkanalaufbereitung gelegt.<sup>7</sup> Durch die reziproke Bewegung wird ein Verkleben der Feile im Kanal verhindert, dies führt zu einer deutlichen Verringerung von Torsionsfrakturen im Vergleich zu vollrotierend arbeitenden Feilensystemen.<sup>8</sup>

Im oben beschriebenen Fallbericht (lange Kanäle, s-förmig gekrümmter mesiobukkaler Kanal mit Konfluenz) fiel die Wahl auf ein System von Feilen (RECIPROC blue, VDW) aus einer sog. Shape-Memory-Legierung, einer Weiterentwicklung der pseudoelastischen Legierungen (z. B. M-Wire, Dentsply Sirona). Die Instrumente werden

im Zuge des Herstellungsprozesses einer speziellen thermischen Behandlung unterzogen. Hierdurch kommt es zur Ausbildung einer blauen Oxidschicht, daher die Benennung der Legierung (Blue Wire). Sie zeichnet sich durch Veränderung in der Kristallgitterstruktur aus, die thermisch und mechanisch durch Belastung induzierbar ist.<sup>9</sup> Das Resultat ist eine signifikant höhere Flexibilität der Instrumente und eine geringere Anfälligkeit gegenüber zyklischer Biegeermüdung.<sup>10-12</sup> Feilen aus einer Blue-Wire-Legierung eignen sich besonders für eine formgerechte Präparation stark gekrümmter Wurzelkanäle.<sup>13-15</sup>

Bestehen bleibt trotz allem die geringe Gefahr der Feilenfraktur. Bereits die Etablierung eines Gleitpfads (mindestens ISO 10) führt zu einer deutlichen Reduzierung des Torsionsstresses,<sup>16</sup> zu geringerer Debrisextrusion und somit zu einer Verringerung der postendodontischen Beschwerden. Auch das Auftreten von Präparationsfehlern wie Kanaltransportationen wird reduziert.<sup>17,18</sup>

Neben der Kanalaufbereitung kommt der chemischen Desinfektion des Wurzelkanalsystems zunehmend Bedeutung zu. Studien zeigen, dass eine vollständige mechanische Bearbeitung des Wurzelkanalsystems nur auf 50 bis maximal 70 Prozent der Oberfläche möglich ist.<sup>6,19</sup> Eine effektive Wirkung der Spüllüssigkeit wird dann erreicht, wenn diese mit der gesamten Fläche des Wurzelkanals in Kontakt tritt. Eine Bewegung der Spüllüssigkeit ist somit unumgänglich. Eine aktuelle Option stellt eine flexible Polyamidspitze der Grösse 25/04 dar (EDDY, VDW), die mit einem Airscaler schallaktiviert wird. Diese schwingt frei in der Spüllösung und löst ähnliche Mikroströmungen aus wie Ultraschall.<sup>20</sup> Das Ergebnis der schallaktivierten Desinfektion spiegelt sich in den sichtbar abgefüllten Seitenkanälen im beschriebenen Fallbeispiel wider. Letzten Endes ist und bleibt die endodontische Therapie immer eine Herausforderung, deren Erfolgsprognose massgeblich mit der Erfahrung des Behandlers, aber

auch mit einem zuverlässigen, sicheren und einfachen Instrumentarium steigt.

**Schlussfolgerung**


Endodontische Feilen der aktuellen Generation punkten physikalisch mit einer geringeren zyklischen Ermüdung. Klinisch bedeutet die jüngste Weiterentwicklung zu den sog. Blue-Wire-Legierungen eine schnellere und sicherere Instrumentierung. Dies wurde im vorliegenden Fall am Beispiel eines Unterkiefermolars mit Vertucci-Typ-2-Anatomie demonstriert. Das Vorgehen ist generell auf komplexe Wurzelkanalanatomien zu übertragen. Die chemische Desinfektion lässt sich wirkungsvoll durch die Verwendung einer schallaktivierten Polyamidspitze unterstützen. Diese Details gehören zu herausfordernden endodontischen Behandlungen auf dem Stand der Technik ebenso dazu wie das OPM. [DT](#)

Alle Bilder: © Dr. Jost-Mihrmeister, M.Sc.



Kanal	Aufbereitungslänge
Mb-Kanal	25/08 – 23,00 mm
MI-Kanal	25/10 – 23,00 mm
Db-Kanal	40/06 – 22,50 mm
DI-Kanal	40/06 – 22,00 mm

Tab. 1: Daten zur Aufbereitung der Wurzelkanäle.



**Dr. Maïke Jost-Mihrmeister, M.Sc.**  
 Dres. Hartmann,  
 Zirkel und Kollegen  
 Gyrhofstraße 24  
 50931 Köln  
 Deutschland  
 Tel.: +49 221 417378  
 info@gesunderzahn.de  
 www.gesunderzahn.de



# Erfolgreiche Wurzelkanalbehandlung mit Guttapercha

## Welche Techniken beeinflussen den Erfolg?

**NEWCASTLE UPON TYNE** – Wissenschaftler der Universität Newcastle, England, haben sich mit der systematischen Durchsicht verfügbarer Literatur beschäftigt, um die Erfolgsrate der Wurzelkanalbehandlung mit Guttapercha zu bewerten.

Hierzu wurden zwei Wissenschaftler mit Masterabschluss in Endodontie und umfangreicher Erfahrung in der Hochschullehre ausgewählt, um die gängigen Datenbanken nach geeigneten Studien zu durchsuchen. Sie entschieden sich für insgesamt zehn Studien, die hinsichtlich ihres Erfolgs einer mit Guttapercha erfolgten Wurzelkanalbehandlung mit einem Follow-up von mindestens einem Jahr betrachtet wurden. Neun der Studien wurden dabei zwischen 1998 und 2022 veröffentlicht. Sieben Studien wurden in Europa, eine in Nordamerika und eine in Asien durchgeführt.

### Nur mässige Heterogenität zwischen den Studien

Die Ergebnisse wurden standardisiert als Erfolg oder Misserfolg bewertet und nach zwei verschiedenen Kriterien klassifiziert:

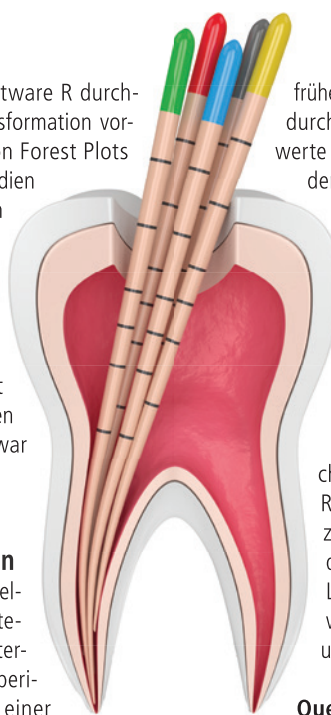
- Strenge Kriterien – Fehlen klinischer Anzeichen und Symptome und röntgenologisch normaler parodontaler Ligamentraum.
- Lockere Kriterien – Fehlen klinischer Anzeichen und Symptome und Fehlen oder Verringerung der apikalen Radioluzenz im Kontrollröntgenbild.

Die statistische Analyse wurde mit der Software R durchgeführt, und es wurde die Freeman-Turkey-Transformation vorgenommen. Die Ergebnisse wurden mithilfe von Forest Plots visualisiert. Die Heterogenität zwischen den Studien wurde mit dem Cochrane-Q-Test und I<sup>2</sup>-Werten gemessen.

Unter Einhaltung strenger Kriterien betrug die Erfolgsrate der nichtchirurgischen Wurzelkanalbehandlung mit Guttapercha 71 Prozent bei einer Nachbeobachtungszeit von 1 bis 3 Jahren (95 Prozent CI, 0,66–0,77) und 77 Prozent bei einer Nachbeobachtungszeit von 4 bis 5 Jahren (95 Prozent CI, 0,67–0,86). Die Heterogenität war mässig (I<sup>2</sup> = 61,4) bzw. gering (I<sup>2</sup> = 0,0).

### Nichtchirurgische Wurzelkanalbehandlungen führen zu günstigen Ergebnissen

Zu den Faktoren, die die Erfolgsrate der Wurzelkanalwiederbehandlung nach den strengen Kriterien verringerten, gehörten ältere Patienten, Unterkieferzähne, Molaren, das Vorhandensein einer periapikalen Röntgendurchlässigkeit, Zähne mit einer



früheren Röntgendurchlässigkeit, grosse periapikale Röntgendurchlässigkeiten, höhere anfängliche periapikale Indexwerte und mehrfache Wiederholungsbehandlungen. Nach den lockeren Kriterien betrug die Erfolgsrate der nichtchirurgischen Wurzelkanalbehandlung mit Guttapercha 87 Prozent bei einer Nachbeobachtungszeit von 1 bis 3 Jahren (95 Prozent KI, 0,79 bis 0,93), wobei eine erhebliche Heterogenität zwischen den Studien bestand (I<sup>2</sup> = 88,5 Prozent). Faktoren, die die Erfolgsrate nach den lockeren Kriterien beeinflussten, waren grosse periapikale Läsionen > 5 mm und höhere anfängliche periapikale Indexwerte (PAI).

Die Forscher kamen zu dem Ergebnis, dass nichtchirurgische Wurzelkanalbehandlungen zu günstigen Resultaten führen. Es gibt jedoch mehrere Faktoren, die zu einer niedrigeren Erfolgsquote führen können, wie das Vorhandensein und die Grösse einer periapikalen Läsion, ein höherer periapikaler Index(PAI)-Ausgangswert, mehrfache Nachbehandlungen sowie die Grösse und Position des Zahns. [DT](#)

Quelle: www.nature.com

© Aleksandra Gigowska – stock.adobe.com

ANZEIGE



... komfortabel und schmerzfrei injizieren!

www.calaject.de