

Teilkrone aus hochfester Glaskeramik zur Versorgung eines Prämolars nach Höckerfraktur

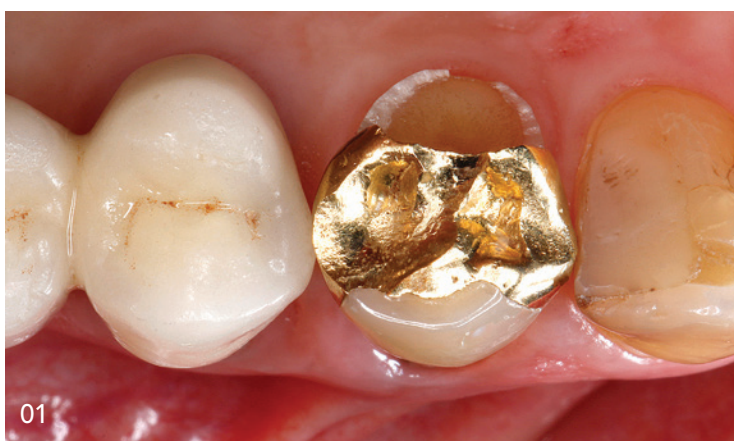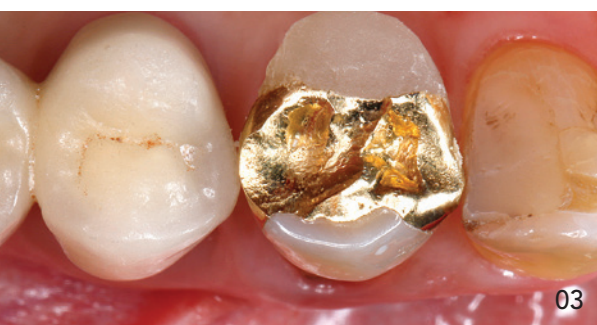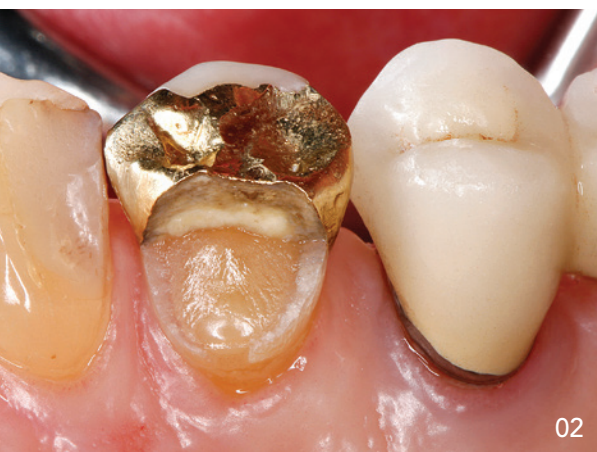Keramikinlays und -teilkronen gehören zu den ästhetisch hochwertigsten Seitenzahnversorgungen in der zahnmedizinischen Praxis. In Kombination mit der Adhäsivtechnik kann bei der Kavitätengeometrie auf makromechanische Retentionsflächen völlig verzichtet werden, was eine relativ substanzschonende Präparationsform ermöglicht. Durch den adhäsiven Verbund der hochfesten Glaskeramiken mit der verbliebenen Zahnhartsubstanz kann häufig eine komplette Überkronung vermieden werden, da es zu einer Stabilisierung auch von stark geschwächten Zahnstrukturen kommt.

Prof. Dr. Jürgen Manhart

01
Ausgangssituation: Erster Oberkieferprämolars mit Komplettfraktur des palatinalen Höckers neben einem Goldinlay (Foto über Intraoralspiegel).

02
Der palatinale Höcker ist annähernd äquigingival abgebrochen.

03
Schneller Aufbau des frakturierten palatinalen Höckers mit einem lichthärtenden PV-Material in Vorbereitung auf die Überabformung für das eigentliche Provisorium.



Einleitung

Inlays, Onlays und Teilkronen aus modernen hochfesten Glaskeramiken, angefertigt im Heißpressverfahren oder im subtraktiven Fräsverfahren mittels CAD/CAM-Technologie, sind ein unverzichtbarer Bestandteil im Therapiespektrum der Restaurativen Zahnheilkunde,¹⁻⁶ obwohl die Indikationen für direkte Kompositrestaurationen in den letzten Jahren aufgrund der materialtechnischen Verbesserungen der Kompositwerkstoffe und zugehöriger Adhäsivsysteme bei gleichzeitiger Optimierung der Behandlungsprotokolle eine stetige Erweiterung erfahren haben.⁷⁻¹⁵

Keramikrestorationen zeichnen sich unter anderem aufgrund ihrer Farbtreue, ihrer Verschleißbeständigkeit und der Dauerhaftigkeit des Oberflächenglanzes durch eine im Vergleich zu Kompositen

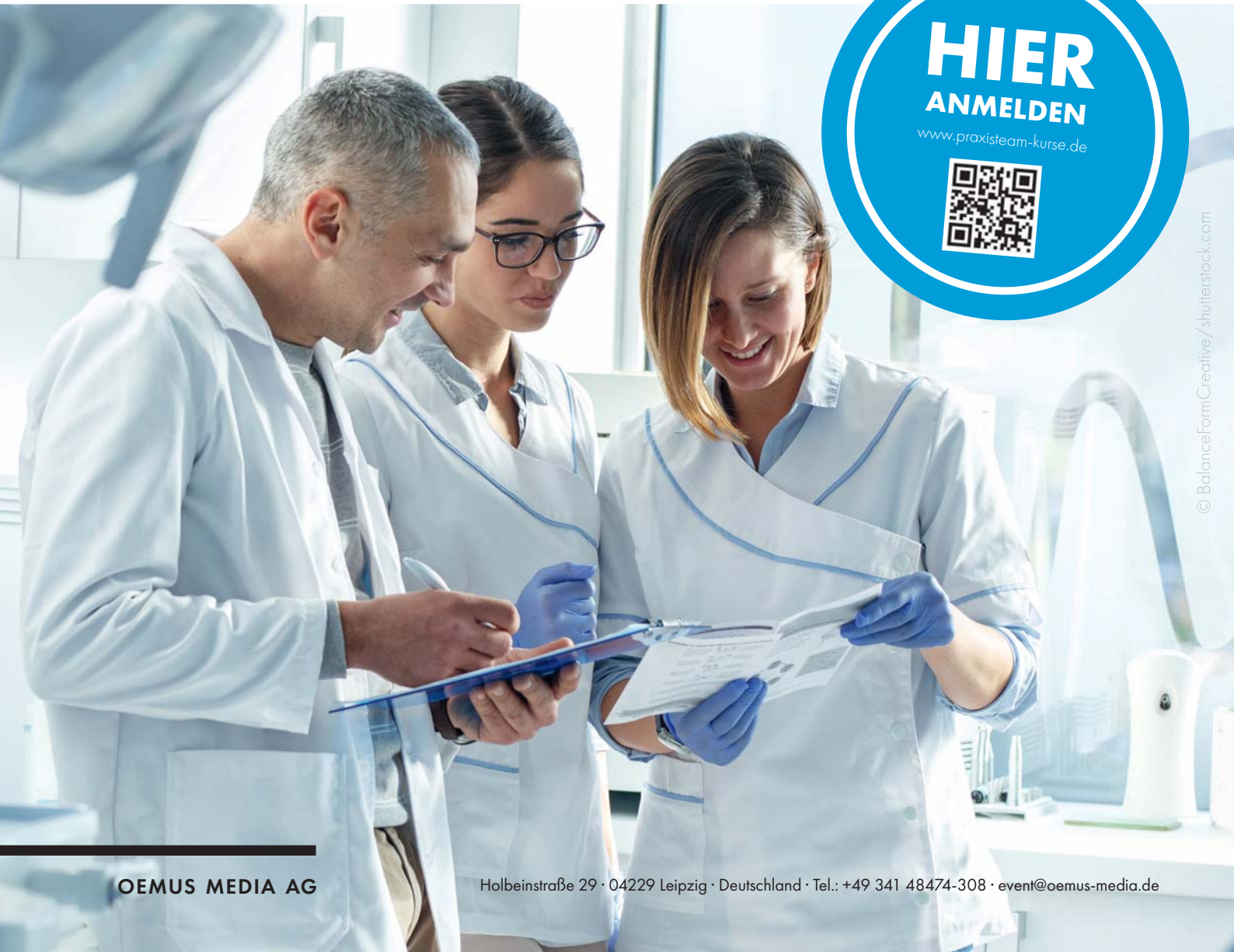SEMINARE FÜR DAS PRAXISTEAM

UPDATE

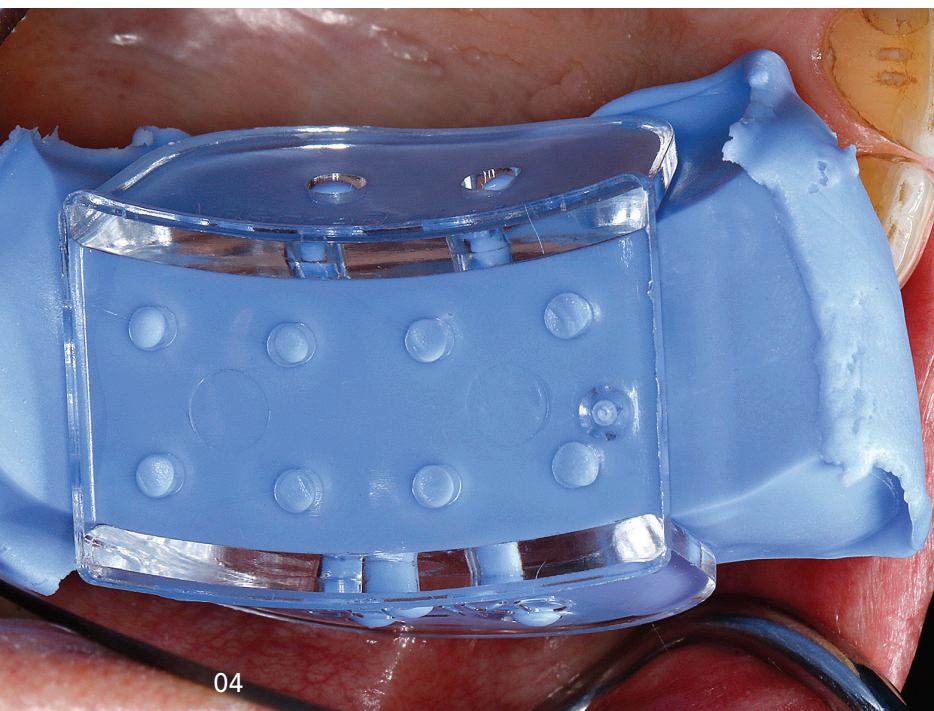
QM | DOKUMENTATION | HYGIENE

2024

Leipzig · Konstanz · Hamburg · Essen ·
München · Düsseldorf · Baden-Baden



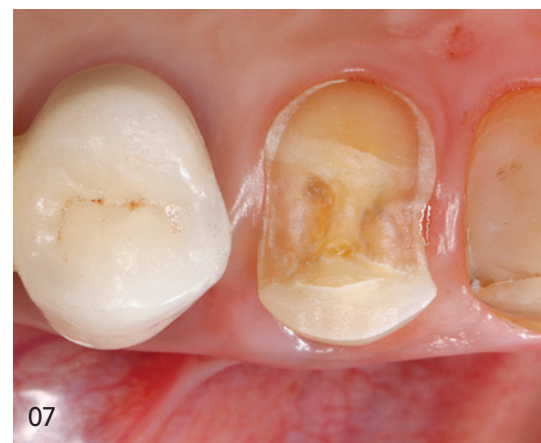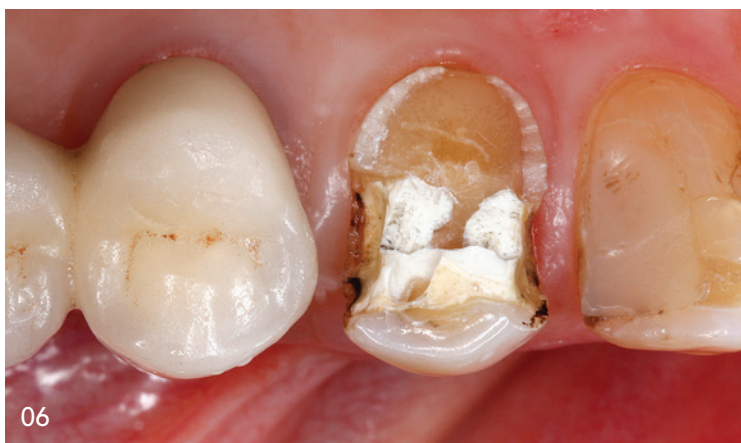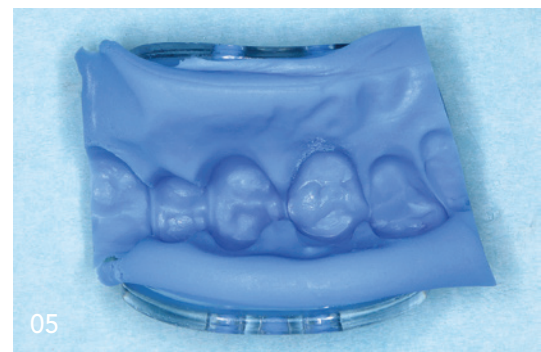© BalanceFormCreative/shutterstock.com



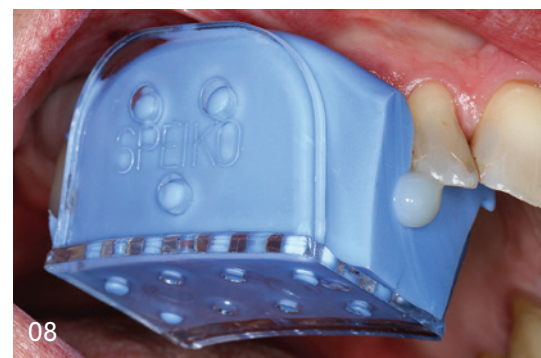04 + 05
Überabformung aus Knetsilikon von der Ausgangssituation für die Herstellung des Provisoriums nach der Präparation.

06
Das alte Goldinlay wurde entfernt.

* Die Beiträge in dieser Rubrik stammen von den Herstellern bzw. Vertreibern und spiegeln nicht die Meinung der Redaktion wider.

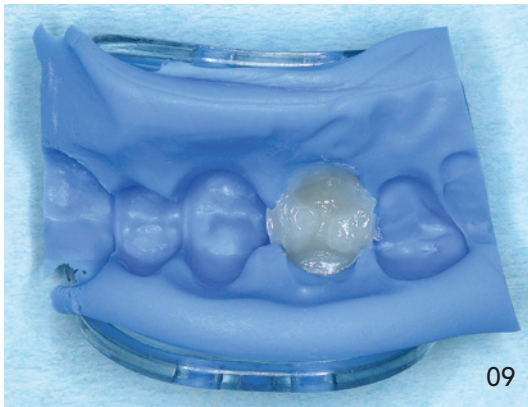

langfristig überlegene Ästhetik aus.¹⁶ Die Verschleißresistenz der Keramiken garantiert auch eine langfristige Stabilität der dreidimensionalen anatomischen Strukturen der Okklusalfächen der Restaurationen. Vor allem bei Quadranten- oder Komplettsanierungen werden durch eine schmelzähnliche Verschleißbeständigkeit moderner Glaskeramiken^{17,18} die Aufrechterhaltung der intermaxillären Beziehung und die Stabilität der Vertikaldimension garantiert, die mit kompositbasierten Werkstoffen so langfristig nicht gleichwertig dargestellt werden können.¹⁹ Bei der Versorgung von großen Defekten mit breiten approximalen Kästen, bei denen die Grenzen der Matrixtechnik die direkten Versorgungsformen limitieren, ist es durch die kontrollierte extraorale Herstellung der Keramikwerkstücke einfacher, natürlich konturierte, konvex geformte Approximalfächen mit orovestibulär und okklusal-zervikal korrekter Lage der Kontaktareale sowie ausreichend straffen Kontaktbeziehungen zu den Nachbarzähnen zu erzielen. Auch die Versorgung von Kavitäten mit Höckerersatz bzw. die Rekonstruktion kompletter Kauflächen mit ihren komplexen funktionellen anatomischen Geometrien ist einfacher und mit besserer Vorhersagbarkeit der Passung zu antagonistischen Kauflächenstrukturen

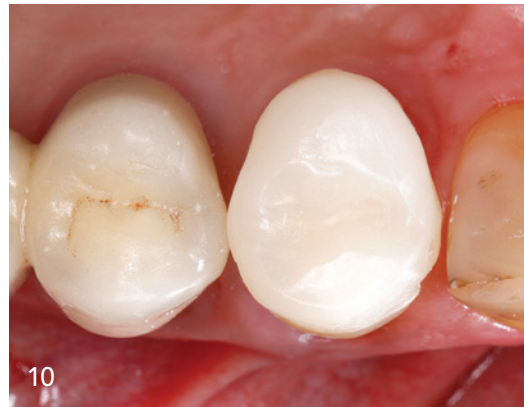

07
Die Kavität wurde geringfügig nachpräpariert und finiert. Der bukkale Höcker wurde wegen mangelnder Stabilität überkuppelt.

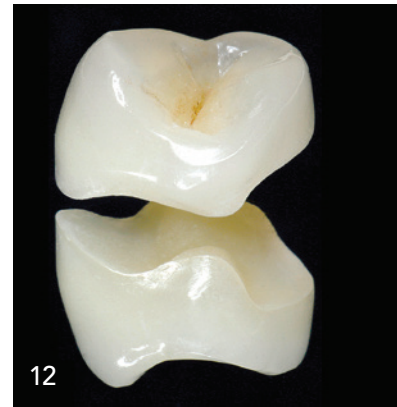08 + 09
Anfertigung der provisorischen Versorgung (Structur 3, VOOCO).



09



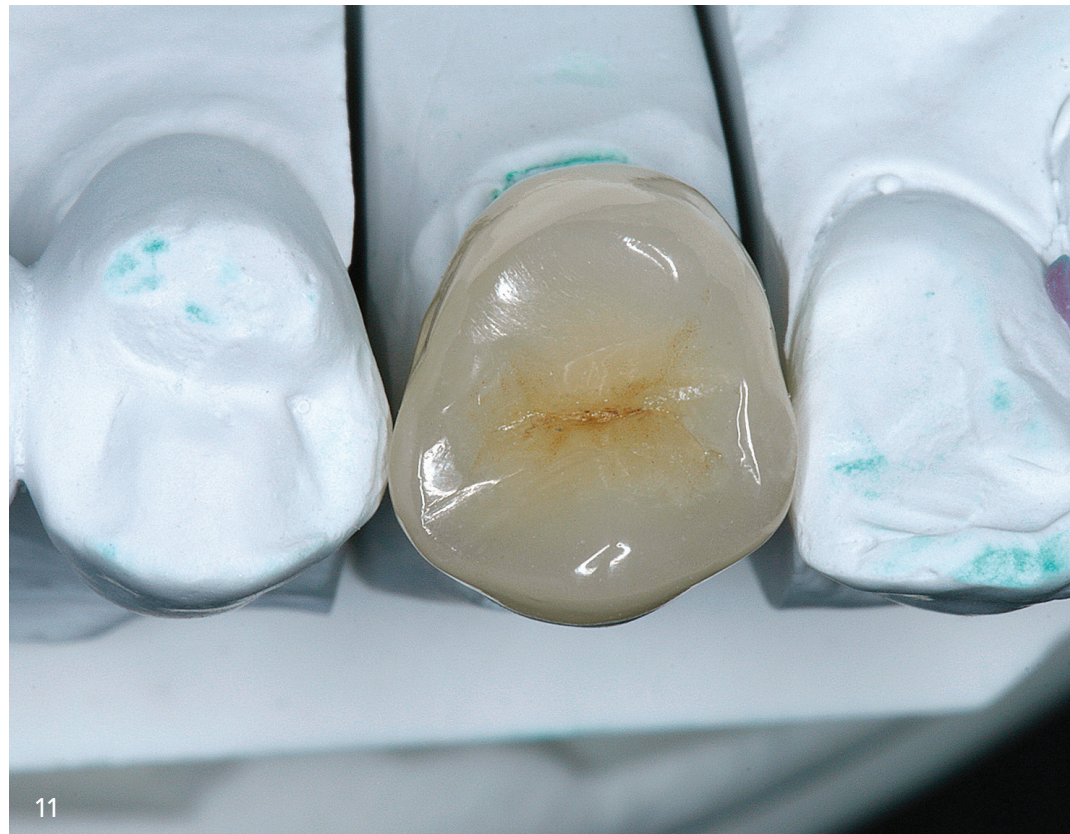10



12

10
Eingliederung
des Provi-
soriums mit
einem eugenol-
freien temporä-
ren Befestigungs-
zement (Provicol
QM Plus,
VOCO).

11 + 12
Monolithische
Keramikteilkrone
aus hochfester
Lithiumdisilikat-
glaskeramik,
hergestellt in
der Press-
Mal-Technik.



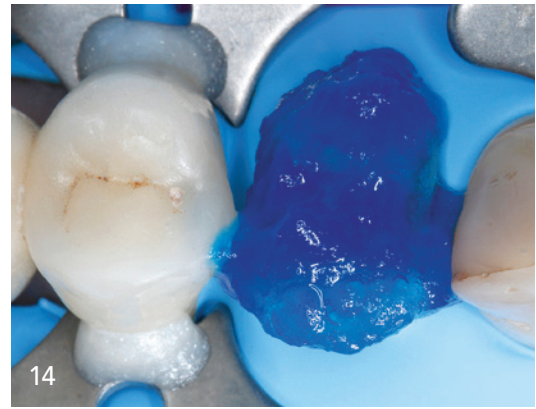
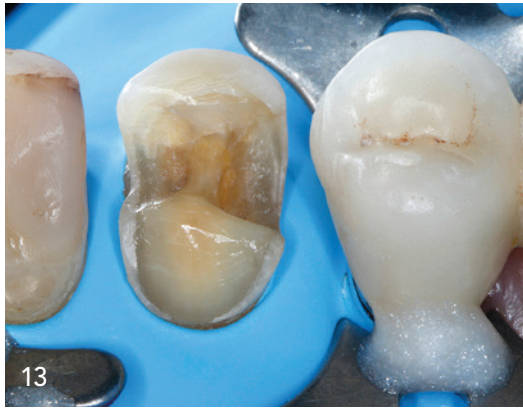11

durchzuführen.²⁰ Durch die hohe Verwindungssteifigkeit der Keramik (hohes E-Modul) können in Kombination mit der adhäsiven Befestigung geschwächte Zahnhöcker und Kavitätswände erfolgreich stabilisiert werden,^{21,22} weiterhin resultiert dadurch im Regelfall auch eine geringere Spannungsentwicklung an den Restaurationsrändern unter Kaulasteinwirkung. Der niedrige thermische Expansionskoeffizient von Keramiken garantiert eine Volumenstabilität unter thermischen Belastungen und die geringe Wärmeleitfähigkeit schirmt die Pulpa gut vor wechselnden Temperatureinflüssen ab. Sowohl die hohe Verwindungssteifigkeit der Keramiken unter Kaubelastung als auch der niedrige Wärmeausdehnungskoeffizient der Keramiken beanspruchen den adhäsiven Verbund zur Zahnhartsubstanz deutlich weniger als Kompositrestaurationen und wirken sich somit dauerhaft positiv auf den Randschluss von Keramikrestaurationen aus.²³ Dazu trägt auch die im Vergleich zu direkten Kompositfüllungen deutlich geringere Menge an in der Kavität auszuhärtendem plastischem Material bei, welche sich bei Einlage-

füllungen auf das Volumen des Befestigungskomposits in der Klebefuge beschränkt. Moderne monolithische Glaskeramiken verfügen ferner über eine ausgezeichnete Stabilität und hohe Bruchfestigkeit.²⁴⁻²⁸ Sie sind chemisch inert und weisen dadurch eine hervorragende Biokompatibilität bzw. Gewebeverträglichkeit auf.^{16,18,29} Lässt man die höheren Kosten außer Acht, so weisen Keramikinlays und -teilkronen bei der Restauration von größeren Defekten deutliche Vorteile auf.

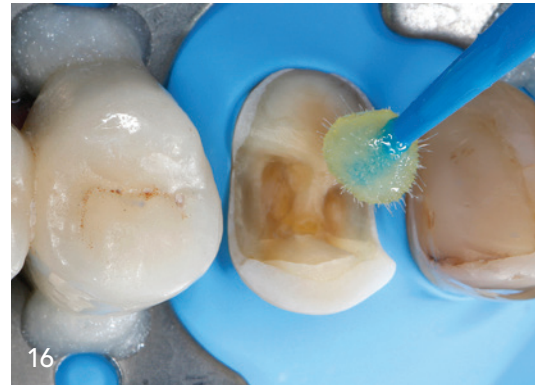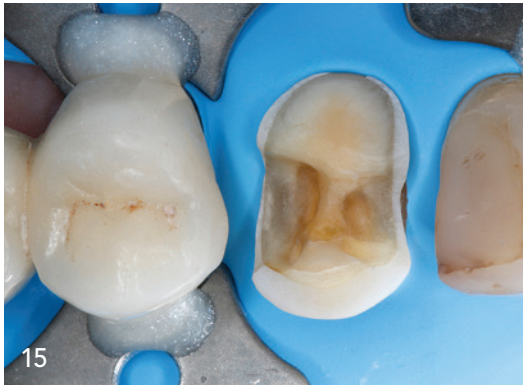Bei der Kavitätenpräparation für Keramikinlays, -onlays und -teilkronen müssen einige Regeln beachtet werden, deren strikte Einhaltung für einen langfristigen Erfolg dieser Technik unentbehrlich ist.³⁰⁻³² Die Nichtbeachtung dieser Richtlinien kann ansonsten zu einem unnötig frühzeitigen Versagen der Restaurationen führen. Aber auch die sorgfältige und exakte Anwendung des adhäsiven Einsetzprotokolls mit dualhärtenden Befestigungskompositen ist für den langfristigen klinischen Erfolg von keramischen Einlagefüllungen von elementarer Bedeutung.⁶

13
Zwei Wochen nach der Präparation erfolgt die Eingliederung der Keramikrestauration. Isolation des Operationsfeldes mit Kofferdam.

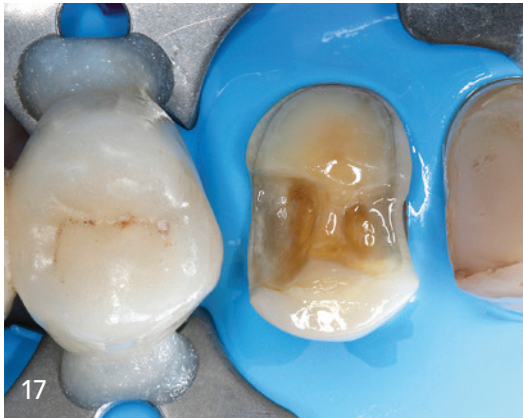

14
Applikation von 35%igem Phosphorsäuregel (Vocacid, VOCO) auf Schmelz und Dentin.

15
Nach dem gründlichen Absprühen der Phosphorsäure wurde die Kavität vorsichtig getrocknet.

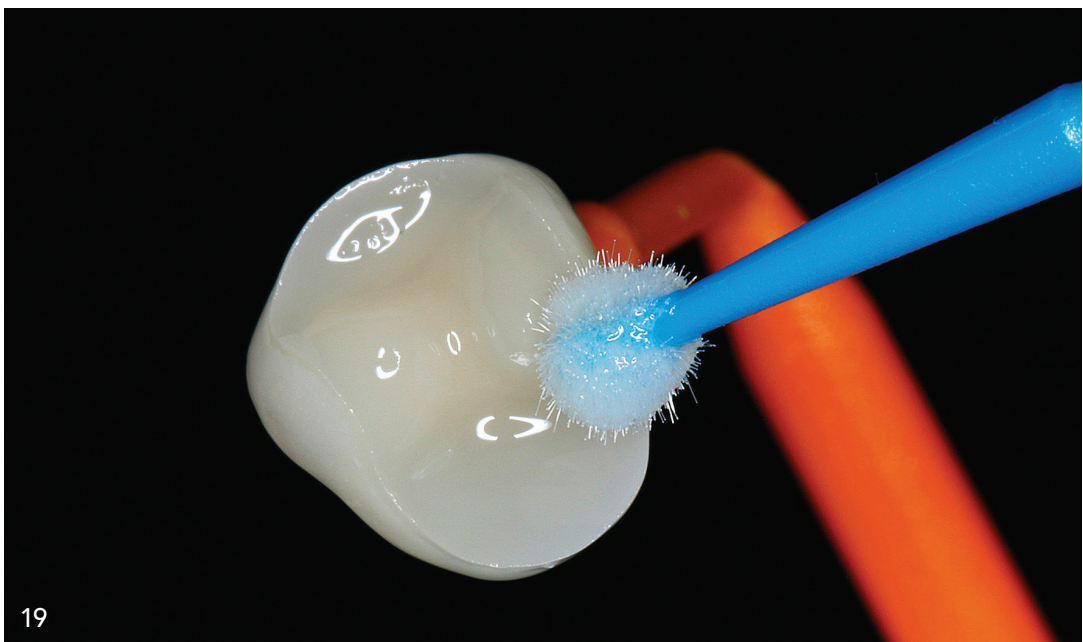


16
Applikation des Haftvermittlers (Futurabond U, VOCO) mit einem Minibürstchen auf Schmelz und Dentin.



17
Nach der adhäsiven Vorbehandlung resultierte eine glänzende und überall gleichmäßig von Adhäsiv benetzte Kavitätenoberfläche.

18
Konditionierung der Innenflächen der Lithiumdisilikatteilkrone für 20 Sekunden mit Flußsäure.



19
Silanisierung der geätzten Adhäsivflächen des Glaskeramikinlays (Ceramic Bond, VOCO).

* Die Beiträge in dieser Rubrik stammen von den Herstellern bzw. Vertreibern und spiegeln nicht die Meinung der Redaktion wider.

„Die absolute Trockenlegung des intraoralen Arbeitsgebiets mit Kofferdam ist in der adhäsiven Zahnheilkunde generell empfehlenswert. Die Verarbeitung der dazu notwendigen Materialien [...] wird wesentlich erleichtert.“

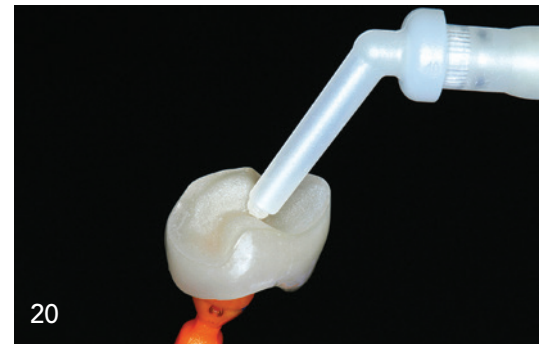Klinischer Fall

Eine 72-jährige Patientin stellte sich in unserer Sprechstunde mit einer kompletten Fraktur des palatinalen Höckers an Zahn 14 neben einem Goldinlay vor (Abb. 1). Der palatinal Höcker war annähernd äquigival abgebrochen (Abb. 2), eine Reparatur mit Komposit erschien in diesem Fall nicht mehr sinnvoll. Sämtliche Zähne im ersten Quadranten reagierten auf den Perkussionstest unauffällig und zeigten eine verzögerungsfreie Antwort auf die Testung der Sensibilität mit Kältespray. Nach Aufklärung und Erläuterung der möglichen Therapiealternativen und deren Kosten entschied sich die Patientin für die Versorgung des Defekts durch eine Teilkrone aus hochfester Lithiumdisilikatkeramik, welche im Heißpressverfahren hergestellt wurde. Die insuffizienten Kompositfüllungen am benachbarten Eckzahn sollten auf Wunsch der Patientin erst anschließend ausgetauscht werden.

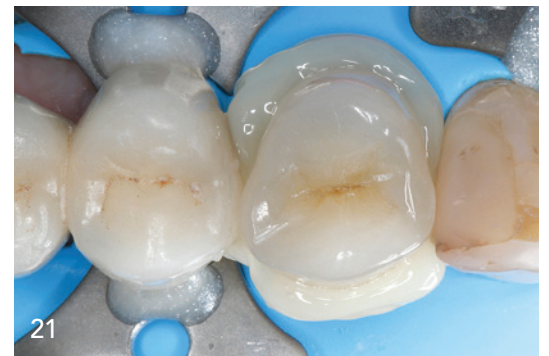Präparation

Zu Beginn der Behandlung wurde der betreffende Zahn mit fluoridfreier Prophylaxepaste und einem Gummikelch gründlich von externen Auflagerungen gesäubert. Anschließend wurde die passende Restaurationsfarbe an den feuchten Zähnen ermittelt. Danach wurde vor der Verabreichung des Lokalanästhetikums noch ein Okklusionsprotokoll mit Shimstock-Folie (HANEL Shimstock-Folie 8 μ , Coltène/Whaledent) angefertigt, um die intraorale Kontaktbeziehung der antagonistischen Zahnreihen in statischer Okklusion zu dokumentieren.

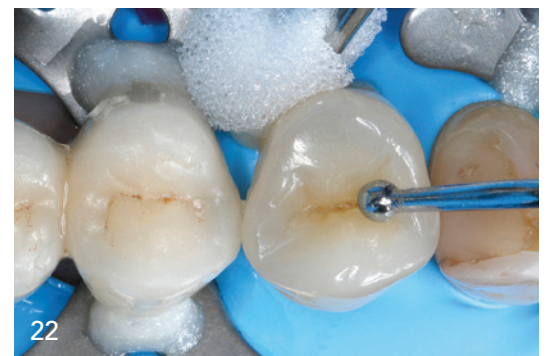Damit ein akzeptables Provisorium mit palatinalen Höcker hergestellt werden konnte, wurde der frakturierte Bereich mit einem lichterhärtenden PV-Material (Clip, VOCO) schnell ergänzt (Abb. 3). Mit einem hochviskosen Knetsilikon (V-Posil Putty Fast, VOCO) und einem Teilabformlöffel aus transparentem Kunststoff (Inlay-Abformlöffel, SPEIKO) wurde eine Überabformung der Ausgangssituation hergestellt, um nach der Präparation eine provisorische Versorgung herstellen zu können (Abb. 4 und 5). Nach der Verabreichung von Lokalanästhesie wurde das alte Goldinlay entfernt (Abb. 6). Nach dem Entfernen der Zementreste wurde die Grundform der Kavität nachpräpariert. Die Kavität wurde



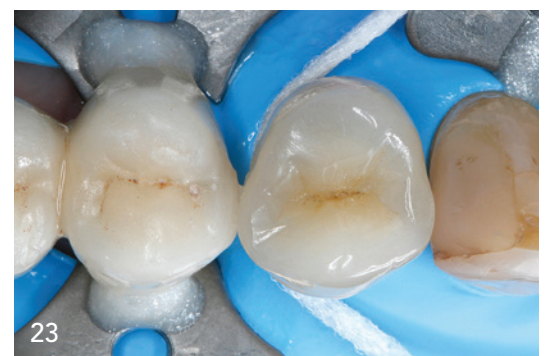20



21



22



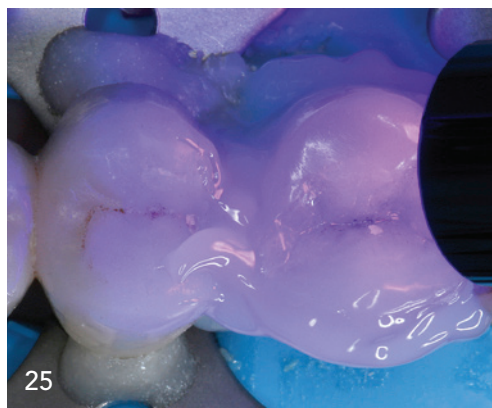
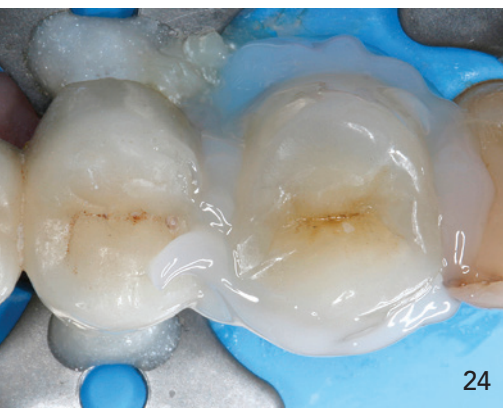
23

20 Die Innenflächen der Keramikrestauration wurden blasenfrei mit einem dualhärtenden Befestigungskomposit (Bifix QM, VOCO) bedeckt.

21 Einbringen der Keramikrestauration in die Endposition unter langsamem Ausfließen der Überschüsse des Befestigungskomposits (Bifix QM, VOCO).

22 Entfernung der Überschüsse des Befestigungskomposits an den gut zugänglichen bukkalen und oralen Flächen mit keilförmigen Schaumpellets (PeleTim Größe 4, VOCO).

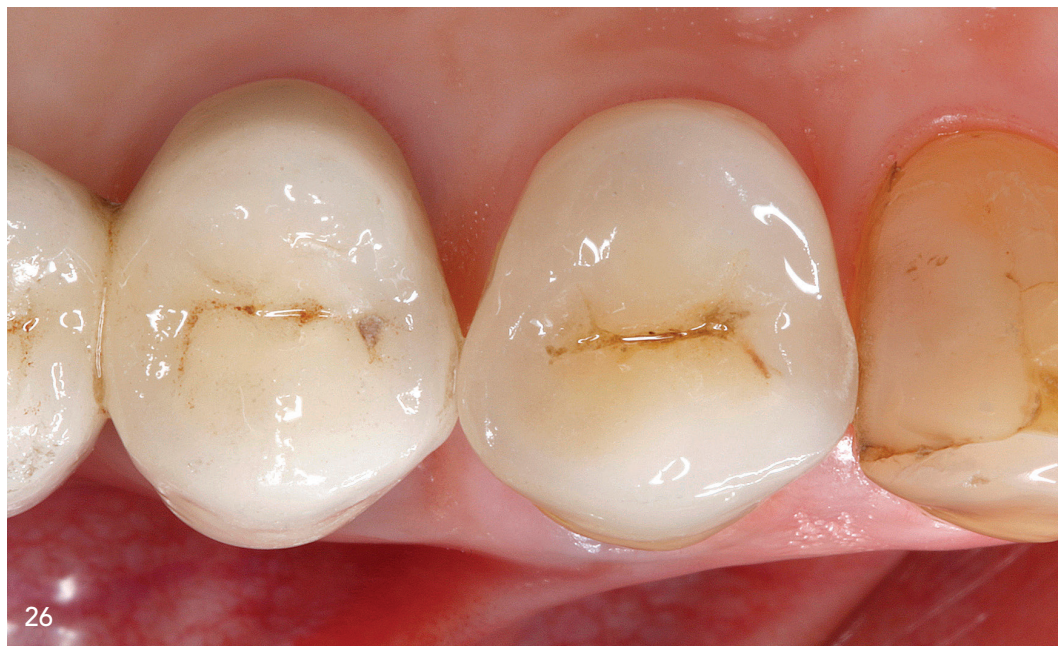23 Die Approximalräume wurden mit Superfloss-Zahnseide (Oral-B, Procter & Gamble) von Kleberüberschüssen gereinigt.



24
Abdecken der Klebefuge mit Glyceringel zur Vermeidung der Ausbildung einer Sauerstoffinhibitionsschicht.

25
Lichtpolymerisation des dualhärtenden Befestigungs-komposits.

26
Endsituation: Die Keramikrestauration stellt die ursprüngliche Zahnform mit anatomisch funktioneller Kaufläche, physiologisch gestalteten Approximalkontakten und ästhetisch hochwertiger Erscheinung wieder her.



entsprechend den aktuellen Richtlinien für die Präparation von Keramikinlays und -teilkronen gestaltet,³⁰⁻³⁴ unter anderem wurde darauf geachtet, in sämtlichen Bereichen die notwendige Mindestschichtstärke für Lithiumdisilikatkeramikinlays und -teilkronen von 1,0 mm einzuhalten sowie sämtliche Innenwinkel und -kanten abzurunden. Der bukkale Höcker wurde wegen mangelnder Stabilität vertikal eingekürzt und mit einer ausreichend dimensionierten Keramikauflage ersetzt (Abb. 7).

Anschließend erfolgte die Präzisionsabformung der präparierten Zähne in der einzeitigen Doppelmischtechnik mit einem hydrophilen A-Silikon (V-Posil Heavy Soft Fast und V-Posil Light Fast, VOCO) in einem individualisierten konfektionierten Abformlöffel. Die präparierten Zähne wurden zuerst mit dem niedrigviskosen V-Posil Light Fast sorgfältig blasenfrei umspritzt, dann wurde der mit dem hochviskosen V-Posil Heavy Soft Fast befüllte Abformlöffel über dem Zahnbogen platziert. Nach Abformung des Gegenkiefers – ebenfalls mit einem individualisierten konfektionierten Abformlöffel – wurde eine Kieferrelationsbestimmung in habitueller Interkuspidation (HIKP) mit Registrado X-tra (VOCO) und eine arbiträre schädel- und gelenkbezogene Übertragung der Oberkieferposition mittels Gesichtsbogen durchgeführt.^{35,36} Zum Abschluss der Behandlungs-

sitzung erfolgte die Versorgung der Kavität mit einem chairside angefertigten Provisorium (Structur 3, VOCO), das mit einem eugenolfreien temporären Befestigungszement (Provicol QM Plus, VOCO) eingegliedert wurde (Abb. 8 bis 10).

Adhäsive Befestigung

Im Dentallabor wurde die monolithische Keramikeilkrone aus hochfester Lithiumdisilikatglaskeramik in der Press-Mal-Technik angefertigt (Abb. 11 und 12).


Zwei Wochen nach der Präparation erschien die Patientin zur Eingliederung der Keramikrestauration. Nach Verabreichung der Lokalanästhesie wurde das Provisorium entfernt. Anschließend wurde die Kavität sorgfältig gereinigt. Der präparierte Zahn wurde mit Kofferdam isoliert (Abb. 13). Die absolute Trockenlegung des intraoralen Arbeitsgebiets mit Kofferdam ist in der adhäsiven Zahnheilkunde generell empfehlenswert. Die Verarbeitung der dazu notwendigen Materialien wie Adhäsivsysteme und Komposite wird wesentlich erleichtert, wenn das Arbeitsfeld über einen längeren Zeitraum problemlos trocken, sauber und übersichtlich gehalten werden kann. Der Spannungsgummi grenzt das Operationsfeld gegen die Mundhöhle ab, hält effektiv Wange, Lippe und Zunge ab, schützt die Weichgewebe und er-

* Die Beiträge in dieser Rubrik stammen von den Herstellern bzw. Vertreibern und spiegeln nicht die Meinung der Redaktion wider.

JAHRBUCH DIGITALE DENTALE TECHNOLOGIEN

Interdisziplinär und nah am Markt

© enowe/Stifterslock.com



JAHRBUCH DIGITALE DENTALE TECHNOLOGIEN

Das Fortbildungskompodium

'24
—
'25



Besuchen Sie uns in
den **Sozialen Medien.**



Das **aktuelle**
Jahrbuch Digitale
Dentale Technologien
als E-Paper lesen.

**HOLEN SIE
SICH IHR WISSEN
HIER!**

„Aufgrund der exzellenten Materialeigenschaften moderner Keramiken, der Adhäsivsysteme und der Befestigungskomposite zeigen sich in klinischen Langzeitstudien hervorragende Resultate.“

leichtert dadurch ein effektives und sauberes Arbeiten. Durch die dichte Isolation mit Kofferdam wird auch die Reinhaltung des Arbeitsgebiets von kontaminierenden Substanzen wie Blut, Speichel und Sulkusfluid garantiert. Dies ist sehr wichtig, da eine Kontamination von Schmelz und Dentin in einer deutlichen Verschlechterung der Adhäsion an den Zahnhartsubstanzen resultiert und eine langfristig erfolgreiche Versorgung mit optimaler marginaler Integrität gefährden würde. Zudem schützt der Kofferdam den Patienten vor irritierenden Substanzen wie z. B. der Phosphorsäure und dem Adhäsivsystem und verhindert ein versehentliches Verschlucken oder die Aspiration von kleinen Fremdkörpern.³⁷ Der Kofferdam ist somit ein wesentliches Mittel zur Arbeitserleichterung und Qualitätssicherung in der Adhäsivtechnik.^{15,38}

Die Keramikrestauration wurde in die Kavität platziert und auf ihre intraorale Passung überprüft. Hierbei muss auch darauf geachtet werden, dass Kofferdamanteile nicht mit dem Sitz der Inlays in der Endposition interferieren. Nach der erfolgreichen Einprobe wurde der Zahn zur Aufnahme der Restaurationen vorbereitet. Für die adhäsive Vorbehandlung der Zahnhartsubstanzen wurde das Universaladhäsiv Futurabond U (VOCO) ausgewählt. Bei Futurabond U handelt es sich um ein modernes Universaladhäsiv, das mit allen gebräuchlichen Konditionierungstechniken und sämtlichen derzeit angewendeten Adhäsivstrategien kompatibel ist („Multi-mode“-Adhäsiv): der phosphorsäurefreien Self-Etch-Technik und beiden phosphorsäurebasierten Etch-and-Rinse-Konditionierungstechniken (selektive Schmelzätzung bzw. Total-Etch-Vorbehandlung von Schmelz und Dentin mit Phosphorsäure). Auch bei diesen Universaladhäsiven resultiert die vorangehende Phosphorsäurekonditionierung des Zahnschmelzes in einer besseren Haftvermittlung.³⁹⁻⁴¹ Im Gegensatz zu den klassischen Self-Etch-Adhäsiven verhalten sich die neuen Universaladhäsive unempfindlich gegenüber einer Phosphorsäureätzung des Dentins.⁴²⁻⁴⁶ Die Möglichkeit, bei Verwendung dieser Universaladhäsive das Applikationsprotokoll in Abhängigkeit von intraoralen Notwendigkeiten ohne Wechsel des Haftvermittlers jederzeit kurzfristig variieren zu können, reduziert die Techniksensitivität und gibt dem Behandler die nötige Freiheit, auf unterschiedliche klinische Situationen (z. B. pulpanahes Dentin, Blutungsgefahr der angrenzenden Gingiva etc.) flexibel reagieren zu können.

Im vorliegenden Fall wurde die Total-Etch-Vorbehandlung von Schmelz und Dentin mit Phosphorsäure eingesetzt. Hierzu wurde 35%ige Phosphorsäure (Vocacid, VOCO) zuerst zirkulär entlang der Schmelzränder aufgetragen und wirkte dort für

15 Sekunden ein. Danach wurde zusätzlich das gesamte Dentin der Kavitäten mit Ätzelgel bedeckt (Total Etch; Abb. 14). Nach weiteren 15 Sekunden Einwirkzeit wurden die Säure und die damit aus der Zahnhartsubstanz herausgelösten Bestandteile gründlich mit dem Druckluft-Wasser-Spray für 20 Sekunden abgesprüht und anschließend überschüssiges Wasser mit Druckluft verblasen und die Kavität vorsichtig getrocknet (Abb. 15). Nachfolgend wurde eine reichliche Menge des Universalhaftvermittlers Futurabond U mit einer Microbrush auf Schmelz und Dentin appliziert (Abb. 16). Das Adhäsiv wurde für 20 Sekunden mit dem Applikator sorgfältig in die Zahnhartsubstanzen einmassiert. Nachfolgend wurde das Lösungsmittel mit trockener, ölfreier Druckluft vorsichtig evaporiert und hierbei gleichzeitig die Adhäsivschicht gleichmäßig dünn verblasen. Anschließend wurde der Haftvermittler mit einer Polymerisationslampe für 10 Sekunden ausgehärtet. Es resultierte eine glänzende und überall gleichmäßig von Adhäsiv benetzte Kavitätenoberfläche (Abb. 17). Dies sollte vor dem Einbringen der Restaurationen sorgfältig kontrolliert werden, da matt erscheinende Kavitätenareale ein Indiz dafür sind, dass nicht ausreichend Adhäsiv auf diese Stellen aufgetragen wurde. Im schlimmsten Fall könnte sich dies in einer verminderten Haftung der Restaurationen an diesen Bereichen auswirken. Parallel damit einhergehend wäre auch eine optimale Versiegelung betroffener Dentinareale gefährdet. Eine mangelhafte Versiegelung einzelner Dentinabschnitte kann bei vitalen Zähnen zu persistierenden postoperativen Hypersensibilitäten führen. Diese Komplikation, die oft den Austausch einer neu angefertigten Restauration bedingt, lässt sich aber in den meisten Fällen durch ein sorgfältiges Adhäsivprotokoll vermeiden. Werden daher bei der visuellen Kontrolle derartige, nicht von Adhäsiv abgedeckte, matt aussehende Areale entdeckt, so wird dort korrigierend selektiv nochmals Haftvermittler aufgetragen, um die Adhäsivschicht zu optimieren.

Simultan zur Vorbereitung des Zahns durch den Behandler wurden von einer geschulten zahnmedizinischen Assistentin die Innenflächen der Lithiumdisilikatteilkrone für 20 Sekunden mit Flusssäure konditioniert, um ein mikroretentives Ätzmuster zu generieren (Abb. 18). Nach sorgfältigem Abspülen der Flusssäure mit Wasser, gründlicher Reinigung der Keramik mit dem Druckluft-Wasser-Spray und vollständigem Trocknen der Restaurationen wurden nachfolgend die geätzten Adhäsivflächen der Glaskeramikteilkrone mit Silan (Ceramic Bond, VOCO) vorbehandelt (Abb. 19).

Die Innenflächen der vorbehandelten Keramikrestauration wurden blasenfrei mit einem dualhärtenden Befestigungskomposit

(Bifix QM, VOCO) direkt aus der Öffnung des Applikationsaufsatzes 4 auf der Spitze der Mischkanüle der QuickMix-Spritze bedeckt (Abb. 20). Nach dem sorgfältigen Einbringen der Restauration in die Zielposition auf den präparierten Zahn (Abb. 21) wurden die Überschüsse des Befestigungskomposits an den gut zugänglichen bukkalen und oralen Flächen mit keilförmigen Schaumstoffpellets (PeleT im Größe 4, VOCO) entfernt (Abb. 22), die im Gegensatz zu Wattlepellets eine fusselfreie Säuberung erlauben. Die Approximalräume wurden mit Superfloss-Zahnseide (Oral-B, Procter & Gamble) von Kleberüberschüssen gereinigt (Abb. 23). Zur Vermeidung der Ausbildung einer sauerstoffinhibierten Oberflächenschicht im Befestigungskomposit wurde die Klebefuge zirkulär mit einem glycerinbasierten Schutzgel abgedeckt (Abb. 24). Die Lichthärtung des dualhärtenden Befestigungskomposits erfolgte mit die Restauration komplett überlappenden Polymerisationszyklen zu jeweils 20 Sekunden mit einer LED-Polymerisationslampe (Lichtintensität > 800 mW/cm²; Abb. 25).

Nach Abnahme des Kofferdams wurden die dynamische und statische Okklusion mit roter und schwarzer Farbfolie geprüft. Die adhäsiv befestigte Keramikrestauration stellt die ursprüngliche Zahnform mit anatomisch funktioneller Kaufläche, physiologisch gestalteten Approximalkontakten und ästhetisch hochwertiger Erscheinung wieder her (Abb. 26). Zum Abschluss wurde mit einem Schaumstoffpellet Fluoridlack (Bifluorid 10, VOCO) auf die Zähne appliziert.

* Die Beiträge in dieser Rubrik stammen von den Herstellern bzw. Vertreibern und spiegeln nicht die Meinung der Redaktion wider.

Schlussbemerkungen

Keramikinlays, -onlays und -teilkronen sind anspruchsvolle Restaurationen, die höchste ästhetische Ansprüche erfüllen. Die exzellente Ästhetik ist jedoch nur eine wichtige Komponente, die zur weiten Verbreitung dieser Restaurationstechnik führt. Auch die ausgezeichnete Biokompatibilität der keramischen Werkstoffe fördert die Akzeptanz bei den Patienten. Aufgrund der exzellenten Materialeigenschaften moderner Keramiken, der Adhäsivsysteme und der Befestigungskomposite zeigen sich in klinischen Langzeitstudien hervorragende Resultate.^{1-3,6,47-53}



Prof. Dr. Jürgen Manhart

Manhart Dental Academy

info@manhartdental.de

www.manhartdental.de

f @prof.manhart

@prof.manhart

Infos zum Autor



Literatur



Icons: © icons gate – stock.adobe.com

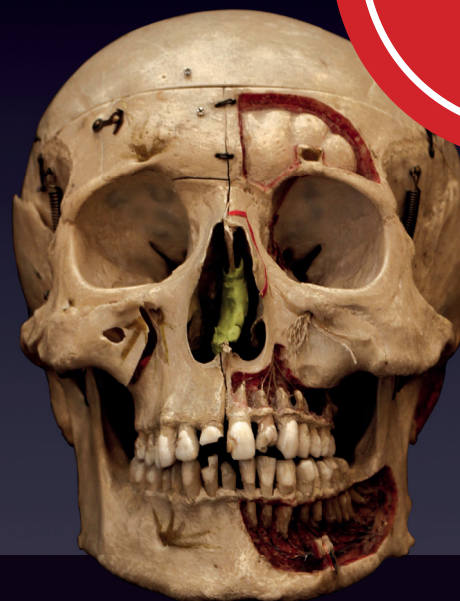ANZEIGE

9. NOSE, SINUS & IMPLANTS HUMANPRÄPARATE-KURS

IMPLANTOLOGIE, KNOCHEN- UND WEICHGEBEMANAGEMENT

12. Oktober 2024

Veranstaltungsort: Charité Berlin, Institut für Anatomie



HIER ANMELDEN

www.noseandsinus.info

