

Alles wird digital – und was ist mit der Teleskopprothetik?

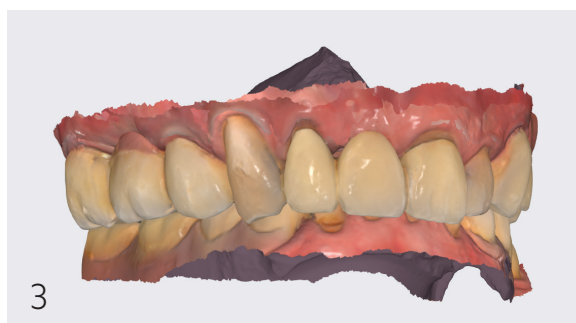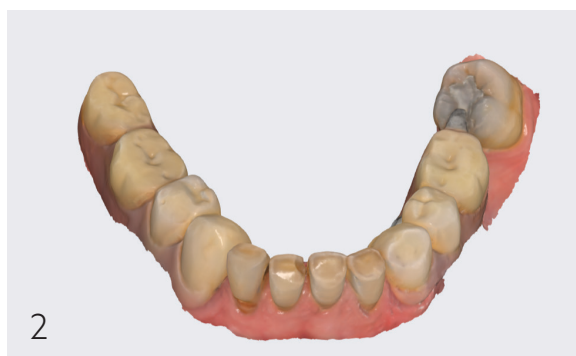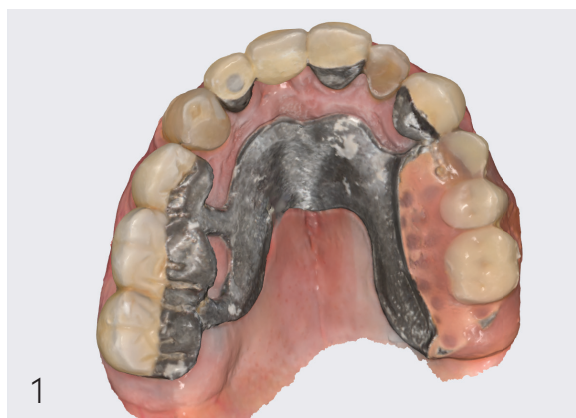Ein Beitrag von Dr. med. dent. Nahit Emeklibas

[DIGITALE TELESKOPPROTHETIK] Im Bereich von festsitzendem Zahnersatz hat die Digitalisierung längst erfolgreich Einzug gehalten. Auch digitale Teleskopprothetik ist heute sowohl am Patienten als auch im Labor Realität. In diesem Beitrag soll es darum gehen, wie die Anwendung des digitalen Workflows Vorteile im Arbeitsablauf verschaffen und insbesondere den Übergang ins zahntechnische Labor erleichtern kann.

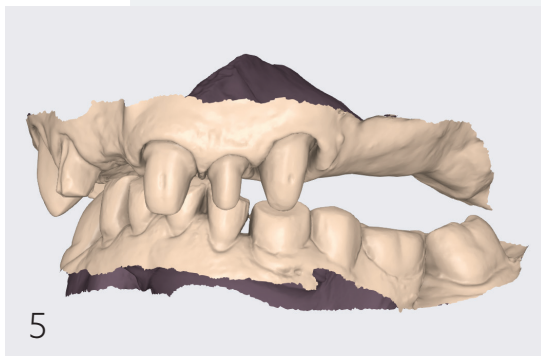
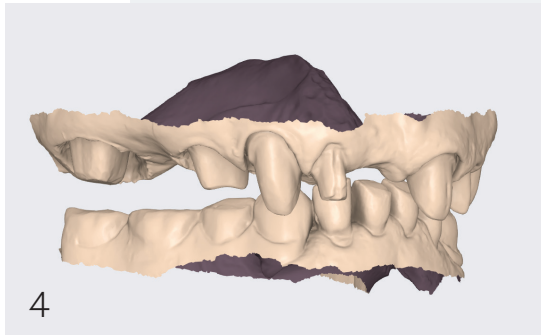
Längst geht es nicht nur um das bloße Scannen einer Präparation. Viele weitere Daten können ohne großen Aufwand in korrekter Dimension und Kieferrelation zur Weiterverarbeitung ins zahntechnische Labor übertragen werden. Die Realität besteht nicht aus einem rein digitalen Ablauf, sondern vielmehr aus einer Mixtur von digitalen und analogen Arbeitsschritten. Der modulare Charakter der Digitalisierung erlaubt solch ein Vorgehen. Anhand klinischer Beispiele sollen einige Punkte hervorgehoben werden. (Anmerkung: Es werden Teilbereiche von verschiedenen Patientenfällen gezeigt, um die digitalen Arbeitsschritte zu verdeutlichen. Dieser Beitrag leistet keine vollumfassende Darstellung der gesamten Teleskopprothetik.)

Der erste Schritt: Erfassen der Vorsituation

Das Scannen der Vorsituation und die Konservierung der alten Bisslage ist eine unverzichtbare Planungs- und Therapiegrundlage. Mithilfe dieses Datensatzes können das Ausmaß der Präparation, statische und funktionelle Aspekte, die Ausdehnung der Prothese und die Einstellung einer neuen Bisslage geplant werden. Für die Zahntechnik ist die Ausgangslage mit der Ist-Okklusion Gold wert. Bevor hier eine Präparation stattfindet, können weiterhin die Planung, der Ablauf sowie Wünsche des Prothetikers und des Patienten besprochen werden. Die Zeitersparnis, indem Abformungen nicht transportiert, Modelle erstellt sowie in korrekter Bisslage artikuliert und am Ende digitalisiert werden müssen, ist immens. Um Zeit zu sparen, können die Vorschans natürlich schon vor dem eigentlichen Präparationstermin durchgeführt werden.



- Abb. 1:** Scan der Vorsituation Oberkiefer.
Abb. 2: Scan der Vorsituation Unterkiefer.
Abb. 3: Ist-Okklusion.
Abb. 4: Zustand nach Präparation, kein Verlust der Kieferrelation rechts.
Abb. 5: Zustand nach Präparation, kein Verlust der Kieferrelation links.



Die Präparation und das Scannen des präparierten Kiefers

Die Präparation kann bei Vorhandensein vieler Pfeiler in Teilschritten gescannt werden. Es müssen nicht alle Pfeiler gleichzeitig in Bezug auf Retraktions- und Blutungsmanagement kontrolliert werden, was einen erheblichen Vorteil gegenüber der klassischen Abformung darstellt. Der IO-Scanner gibt uns die Möglichkeit, trotz Auflösen aller Stützzonen die alte Bisslage nicht zu verlieren und so an das Labor zu übermitteln. Der Vorscan und der Präparationsscan bleiben in einem korrekten Bezug zueinander. Dies gelingt durch das Vorhandensein eines Koordinatensystems der Software, in dem der Scanner arbeitet und seine Einzelbilder zusammensetzt. Falls der Bezug zum Vorscan doch verloren gegangen ist, können diese auch nachträglich im Labor digital gematcht werden. Ob diese Bisslage als endgültige Bisslage verwendet wird, ist noch mal eine ganz andere Frage. Jedoch kann von hier aus z. B. eine neue Vertikale bestimmt werden.

EyeSpecial C-V

Die Dentalkamera –
jetzt mit Wi-Fi



- Einfache Anwendung ohne Fachkenntnisse
- Kompakte Bauweise mit neuester Digitaltechnik
- Neun Aufnahmemodi
- Video mit permanentem Autofokus
- Wi-Fi-Funktion für die Bildübertragung
- Optionaler Polfilter zum Aufstecken

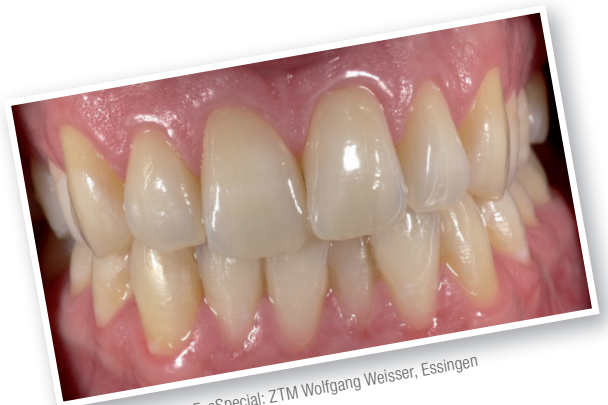

Foto erstellt mit der EyeSpecial: ZTM Wolfgang Weisser, Essingen

Mehr Infos:



www.shofu.de

Wir beraten Sie gerne:

02102 / 8664-23

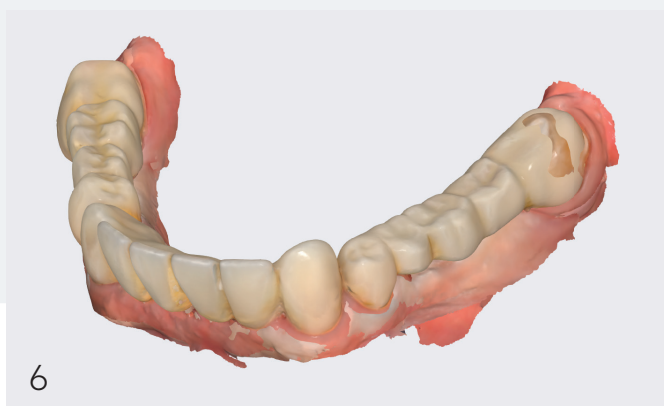
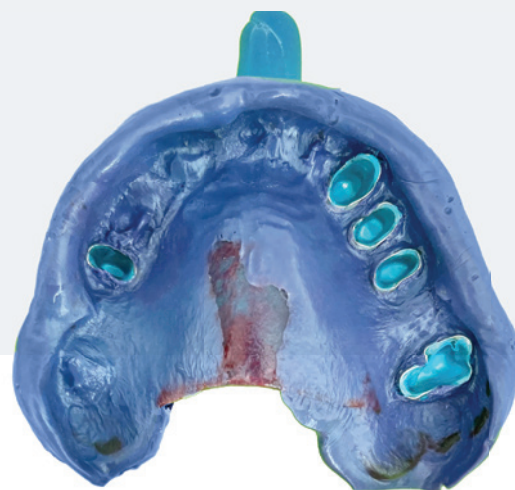
Abb. 6: Beispiel für eine Torsion durch einen Stitchingfehler.

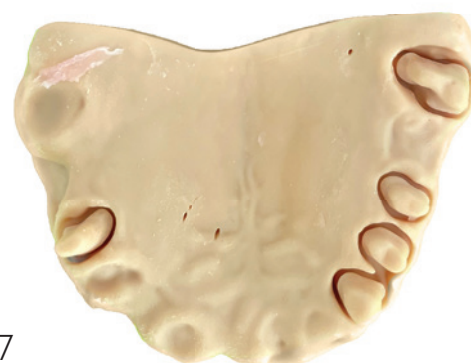Problematik Stitchingfehler

Die Generation der aktuellen IO-Scanner braucht statische Referenzen (Zähne, Scanbodys, keratinisierte Gingiva). Sofern der Kiefer weitestgehend vollbezahnt ist, können alle namhaften IO-Scanner die korrekten Dimensionen des Kiefers ohne Stitchingfehler wiedergeben (pro Kiefer 3.000 bis 5.000 Bilder, die korrekt verknüpft werden müssen). Die entscheidende Frage hierbei ist, ob größere zahnlose Kieferabschnitte, welche in der Regel in der Teilprothetik vorhanden sind, dimensionsgetreu gescannt werden können, sodass keine Torsion im Scan vorhanden und die Dimension innerhalb eines Kieferscans kompromittiert ist. Die Antwort aus meiner praktischen Erfahrung ist: Kommt darauf an! Ein bis zwei Zahnbreiten sind kein Problem. Bei mehr als zwei fehlenden Molaren kann es jedoch schwieriger werden. Insbesondere wenn ein atrophischer Kiefer und ein hoher Mundboden dazukommen. Aufgrund dessen und der Tatsache, dass mukodynamische Bewegungen für Sättel natürlich wichtig sind und ein IO-Scanner dies nicht erfassen kann, ist es notwendig, einen Fixationsabdruck einzufügen, d. h. der digitale Workflow muss analog gekreuzt werden.

Bevor der Patient entlassen wird, ist es möglich, gemeinsam mit dem Zahntechniker die Scanergebnisse über einen Link online oder vor Ort zu besprechen und bei Bedarf zu korrigieren. Eine Möglichkeit, die so in der analogen Welt nicht darstellbar ist und für mich auch eine Art Qualitätsmanagement für die eigene Arbeit bedeutet. Ein Beispiel für einen Stitchingfehler bzw. Torsion im Scan zeigt Abbildung 6, der präparierte 38 durchdringt den Vorscan. Die Torsion ist auf der langen Gingiva-Strecke zwischen 34 und 38 entstanden.



7



8

Abb. 7: Fixationsabdruck zum Korrigieren möglicher Stitchingfehler und Erfassen von mukodynamischen Bewegungen.

Abb. 8: Digitale Konstruktion der Primärkronen und des Modells.

Der Fixationsabdruck – Start digital! Finish analogue!

Auf Basis des Intraoralscans werden die Primärteleskope in einer CAD-Software designt und aus einer NEM-Ronde ausgefräst. Auch das Lasermelting-Verfahren (SLM) ist möglich. Weiterhin wird das Modell in einem 3D-Drucker gefertigt. Für den Fixationsabdruck wird aus Löffelmaterial ein individueller Löffel hergestellt. Dieser kann mit Kerr grün oder Ähnlichem individualisiert und mukodynamische Bewegungen können erfasst werden. Nach der Anprobe werden die Rohkronen intraoral mit einem dünnfließenden Silikon fixiert und mit einem mittelfließenden Polyether in einem Fixationsabdruck abgeformt.

Workflow im Labor

Der Zahntechniker erstellt auf Basis des Fixationsabdrucks ein neues Meistermodell mit Pattern-Resin-Stümpfen und Superhartgips. Im analogen Workflow wird das Modell in ein Parallelometer eingespannt, die Primärteleskope werden manuell nachgefräst und anschließend auf Hochglanz

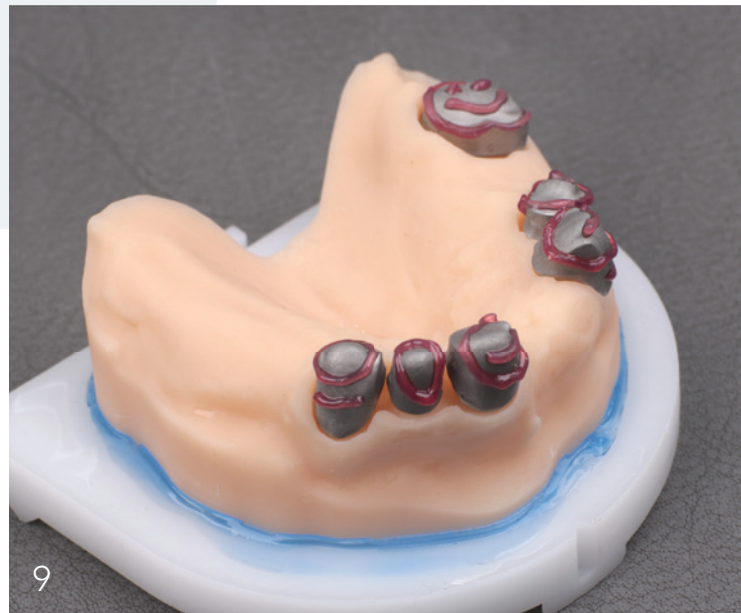

Abb. 9: Primärkronen auf gedrucktem Modell.

ANZEIGE

100 %

MADE IN GERMANY

MEHR ANGEBOTE
MEHR INFOS
TOP VIDEOS



QR-Code
scannen

SCHNELLER – BESSER – FRISCHER

topas PERFECT A 85 fast set

Die neue *fast set*-Variante des Bissregistriermaterials topas PERFECT A 85 bietet **stressfreie** 30 Sek. Applikationszeit und eine **kurze**, patientenfreundliche Mundverweildauer von nur 30 Sek. Das Material besticht durch eine optimierte Thixotropie und verbesserte Konsistenz, die einen geringeren Kauwiderstand bietet. Der neue **frische** Himbeergeschmack rundet das Produkt ab und macht die Bißnahme zu einem Positiv-Erlebnis für Ihre Patienten. Überzeugen Sie sich selbst! Jetzt zur Markteinführung **risikolos testen!**

Shore A85

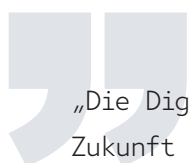
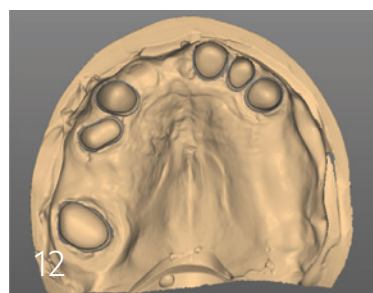
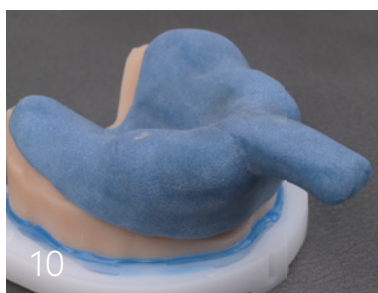


8x

JETZT
RISIKOLOS
TESTEN!

AKTION
**2+1
GRATIS**

30,33 €
(2 Pckg. à 45,50 € kaufen + 1 Pckg. gratis)



„Die Digitalisierung wird es in Zukunft ermöglichen, die Teleskopprothese flächendeckend in all seinen Bauteilen im LEGO-Stecksystem fertigzustellen. Solche Konzepte finden vereinzelt bereits Anwendung, sind jedoch noch nicht flächendeckend verbreitet.“

Abb. 10: Anfertigung eines individuellen Löffels.

Abb. 11: Der taktile Scan.

Abb. 12: Ergebnis des taktilen Scans.

Abb. 13: Die einzelnen, taktil gescannten Stümpfe.

poliert. Das analoge Modell mit den Primärteleskopen muss für die Anfertigung des Sekundärgerüsts nun digitalisiert werden. Mittels eines taktilen Scanners, welcher mit einer Kugel die Oberfläche der Primärteleskope abfährt, erhalten wir einen präzisen Scan der Primärteile. Bevor nun die Sekundärteleskope und das Gerüst konstruiert und gefräst werden, brauchen wir eine endgültige Bisslage.

Bissnahme und Kieferrelationsbestimmung

Die Kieferrelationsbestimmung ist einer der anspruchsvollsten Therapieschritte der Teleskopprothetik. Die alte Bisslage hilft uns zu bestimmen, ob und wie viel vertikale Dimension benötigt wird. Weiterhin hilft uns die Vorsituation bei der Detektion von horizontalen Zwangsbissen. Die klassische Kieferrelation wird mit Wachswällen durchgeführt, die eine Bissnahme erheblich erschweren. Zum einen ist Wachs kein statisches Material und unterliegt relativ starken temperaturbedingten Veränderungen. Zum anderen fühlt sich für den Patienten der Wachswall unnatürlich an und lädt zum Abrutschen aus der Zentrik ein.

Durch den 3D-Druck bzw. das Fräsverfahren können Bissregistrare in Form von Prototypen aus PMMA hergestellt werden, die eine Bissnahme deutlich vereinfachen. Diese werden auf den fertigen Primärteilen relativ locker sitzend angefertigt. Dies stellt mittlerweile keinen großen Kosten-



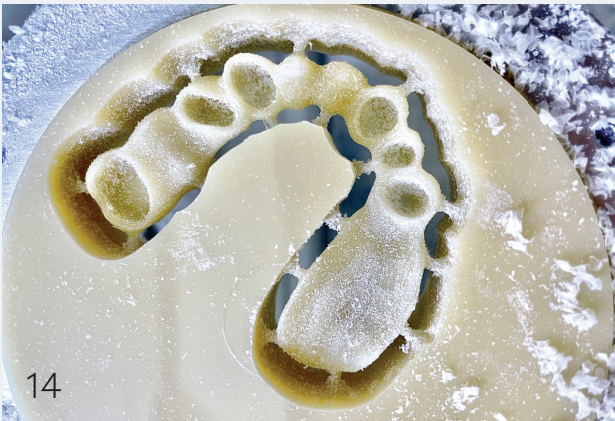
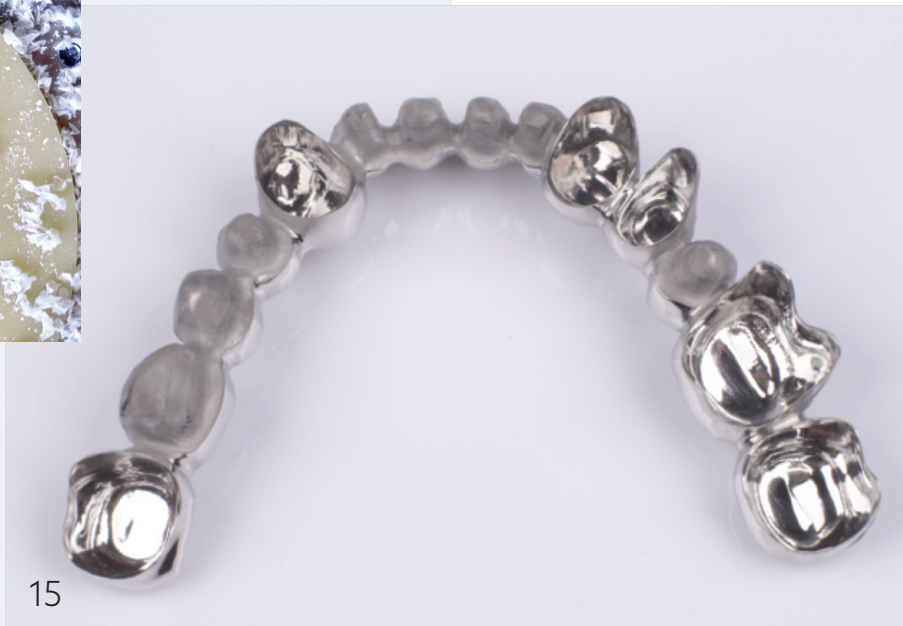

Abb. 14: Gefräster Prototyp auf Basis des Vorschans zur Kieferrelationsbestimmung.

Abb. 15: Fertige Sekundär- und Gerüstkonstruktion als Einstückfräsung.



aufwand mehr dar. Dieser Prototyp wird bereits mit der neuen Vertikalen wie auch in gewünschter Ästhetik hergestellt und einprobiert. Der Behandler beurteilt und korrigiert gegebenenfalls die Bisslage durch Einschleifen/Aufbauen und kontrolliert die Ästhetik. Auch für den Patienten bringt der Prototyp einen wesentlich angenehmeren Sitz und stellt eine natürlichere Form dar. Die muskuläre Compliance des Patienten ist folglich wesentlich höher. Der Prototyp kann bei Bedarf auch mit Komposit oder Ähnlichem verschlüsselt werden.

Diese Form der Kieferrelationsbestimmung funktioniert nur, weil wir zu Beginn die Ausgangssituation gescannt und nach der Präparation die alte Bisslage nicht verloren haben. Theoretisch ist dies mit viel Aufwand auch im analogen Workflow möglich, praktisch ist der digitale Workflow unter diesem Aspekt meilenweit überlegen.

Fertigung der Sekundärteleskope und des Gerüsts

Die Fertigung im Labor bietet durch das Fräsverfahren erstklassige und gleichbleibende Ergebnisse. Auch hier bietet die Digitalisierung eine Standardisierung von Friktion und Workflow, die in Zeiten von Fachkräftemangel eine massive Unterstützung darstellt. Weiterhin kann durch die CAD/CAM-Fertigung auf die Anwendung von teuren Edelmetalllegierungen verzichtet werden. Gefrästes Kobalt-Chrom ist im Gefüge sehr homogen sowie wesentlich glatter und hygienischer als ein Guss. Auch Friktionsverluste sind deutlich reduziert.

Fertigstellung und Fazit

Je nach persönlichem Geschmack und der Ausstattung des Labors kann nun klassisch analog mit Verblendung und Prothesenzähnen fertiggestellt werden. Die Digitalisierung wird es in Zukunft ermöglichen, die Teleskopprothese flächendeckend in all seinen Bauteilen im LEGO-Stecksystem fertigzustellen. Solche Konzepte finden vereinzelt bereits Anwendung, sind jedoch noch nicht flächendeckend verbreitet.

Abschließend zeigt sich, dass der modulare Charakter der Digitalisierung dem Behandler erlaubt, zu entscheiden, zu welchem Therapieschritt man digital einsteigt und wann man analog weitermacht. Auch wenn in der Theorie eine Teleskopprothese komplett digital fabriziert werden kann, zeigt die Realität, dass die Kreuzung zur Analogie weitestgehend der Realität entspricht und auch vollkommen legitim ist. Der Anwender sollte den digital-analogen Workflow in Absprache mit dem Labor stets im Blick haben.

Alle Abbildungen: © Dr. med. dent. Nahit Emeklibas



Infos zum Autor