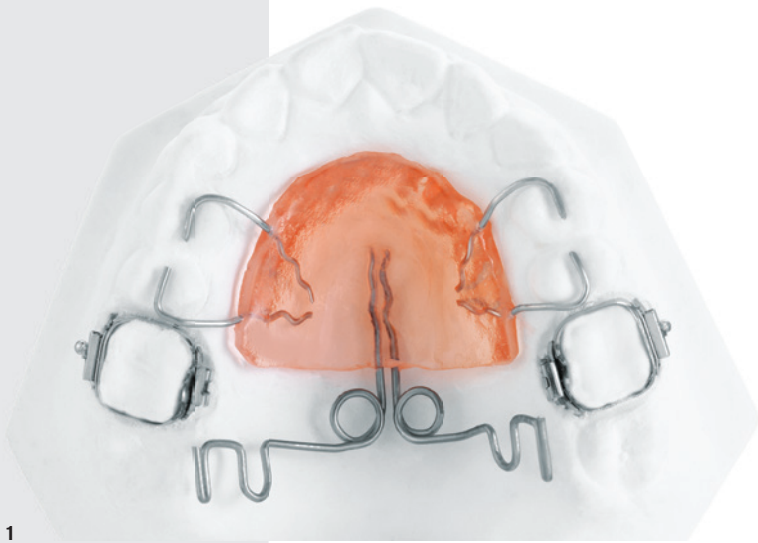




Kompendium kieferorthopädische Zahntechnik – Teil 6

Ein Beitrag von Ursula Wirtz.

Die Zahntechnik ist ein facettenreicher Beruf mit vielen unterschiedlichen Techniken. In einer Artikelserie soll speziell die Vielseitigkeit in der kieferorthopädischen Zahntechnik dargestellt werden. Die Veröffentlichungsreihe „Kompendium kieferorthopädische Zahntechnik“ begann 2019 in der *KN* und wird nun fortgesetzt. Die ersten vier Teile dieser Artikelserie widmeten sich den Halteelementen (Teil 1), Federelementen (Teil 2), aktiven Platten mit ihren verschiedenen Schrauben und ihren Einsatzmöglichkeiten (Teil 3), Doppelplatten und funktionskieferorthopädischen Geräten (Teil 4). Die Fortsetzung besteht aus drei weiteren Teilen – zuletzt erschien Teil 5 zu Drahtgeräten und Gaumennahterweiterungsapparaturen. Im *KN*-Archiv haben Sie Zugriff auf Teil 1 bis 5 (siehe QR-Code am Ende des Beitrags). Im nun folgenden Teil 6 geht es um die Pendelapparatur, den Lückenhalter und die Spalt- und Stimulationsplatten.



zahl der Modifikationen von der Standard-Pendelapparatur nach Hilgers verdeutlicht, dass die Grundthematik der Pendelapparaturbehandlung von verschiedenen Autoren erkannt und auf unterschiedliche Weise modifiziert wurde.

Das von Hilgers entwickelte Standard-Pendulum (Abb. 1) wurde nicht nur von ihm selbst, sondern auch noch von anderen modifiziert. Als Modifikation wurde die Standard-Pendelapparatur mit einfachendigen Pendelfedern von Hilgers selbst zur Pendex oder auch Pend-X (Abb. 2) abgewandelt. Sie enthält eine Transversalschraube, um gleichzeitig zur Molarendistalisation eine langsame und stabile Zahnbogenerweiterung zu erzielen.

Beim RPE Pendulum nach Snodgrass (Abb. 3) werden die forcierte transversale und sagittale Zahnbogenkorrektur nacheinander ermöglicht. Die zunächst fest gelaserten Molarenbänder werden nach der transversalen Erweiterung von der Plattenbasis gelöst, um dann erst die Molaren zu distalisieren.

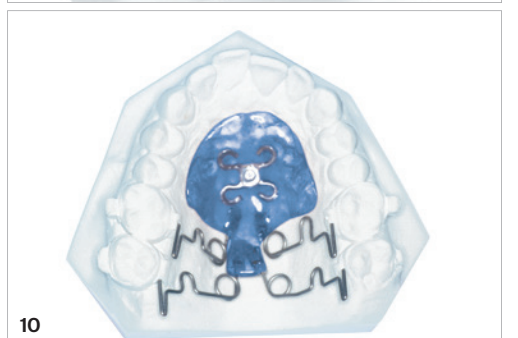
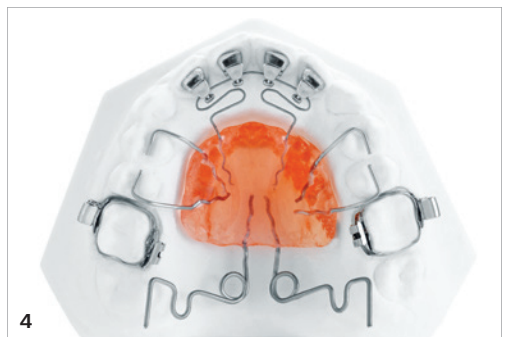
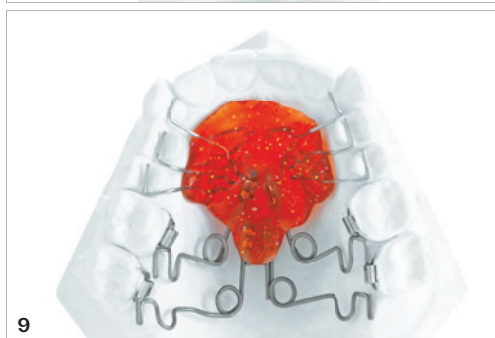
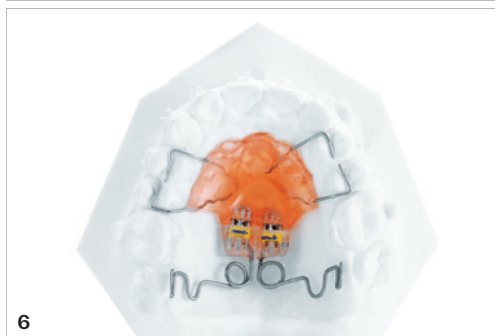
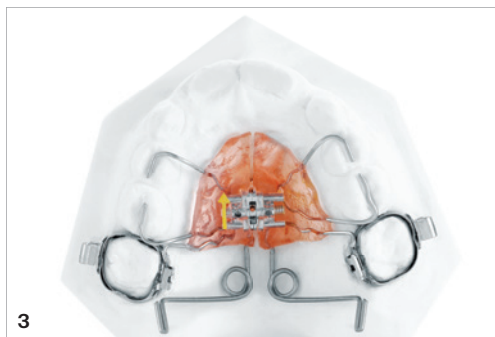
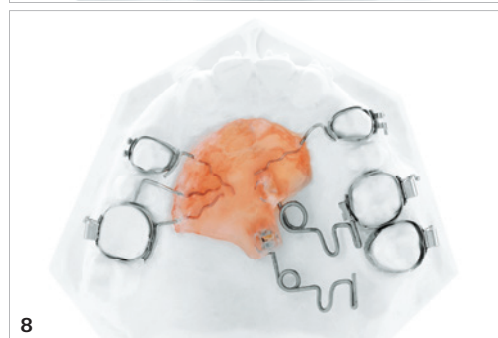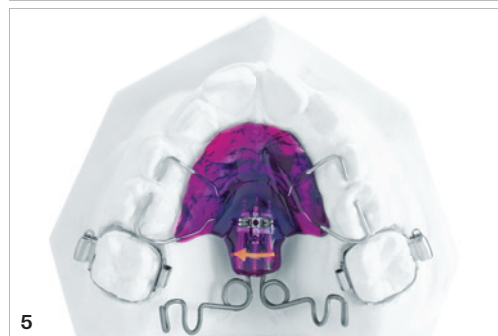
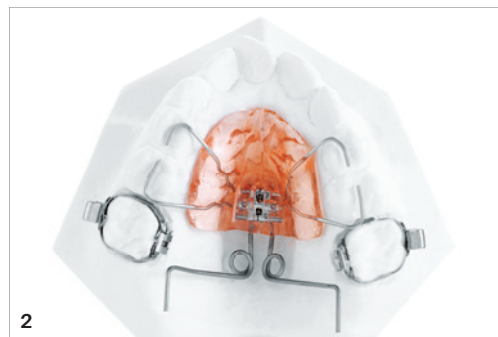
Beim Pendulum F nach Favero (Abb. 4) sind Lingualbrackets an den Frontzähnen angebracht. Durch den einligierten TMA-Teilbogen wird eine Nivellierung der Frontzähne erreicht. Gleichzeitig dient dieser Teilbogen als zusätzliche Verankerung der Pendelapparatur.

Kinzinger hat die Pendelapparaturen mehrfach für unterschiedliche Aufgaben modifiziert. In der Pendulum-K Gruppe werden durch den Einbau verschiedener Schrauben unterschiedliche Aufgaben erfüllt. Mit einer Distalschraube (Abb. 5) und speziellen Aktivierungen der Pendelfedern (Aufrichteaktivierung, Toe-in-Biegung, Distalaktivierung) werden beide Molaren körperlich distalisiert. Mit dem Einbau von zwei Distalschrauben können die Molaren zudem unterschiedlich weit distalisiert werden (Abb. 6). Eine transversale und sagittale Dehnung kann mit einer geraden Bertoni-Schraube (Abb. 7) gleichzeitig oder aber auch nacheinander erfolgen.

Mit dem Bi-Pendulum (Abb. 8) können zwei Molaren auf einer Seite oder aber bei einem Quad-Pendulum (Abb. 9) alle vier Molaren nacheinander, also konsekutiv distalisiert werden: Zuerst werden die 7er und dann erst die 6er distalisiert. Die 7er Pendelfedern bleiben nach erfolgter Distalisierung zur Stabilisierung passiv im Mund. Anschließend werden die 6er Pendelfedern aktiv eingesetzt. Wenn eine maximale Verankerung im Oberkiefer gewünscht ist, kann das AIP (Aachener Implantat-Pendulum) nach Kinzinger (Abb. 10) an einem im Gaumen inserierten Implantat befestigt werden.

Pendelapparatur

Die Molarendistalisation als erster Behandlungsschritt einer Non-Extraktionsbehandlung ist eine zentrale Aufgabe in der Kieferorthopädie und hat eine lange Tradition. Das Ziel einer Pendelapparaturbehandlung ist eine kooperationsunabhängige körperliche Molarendistalisation im Oberkiefer. Die Viel-



*Sichtbares Ergebnis
– unsichtbare Zahnspange*

Zertifizierungskurs

für Einsteiger
mit praktischen Übungen am Typodonten

 **25. – 26. Oktober 2024**

 Frankfurt am Main

 Deutsch

AUSGEBUCHT

10. französisches Anwendertreffen

für zertifizierte Kieferorthopädinnen/-en,
Weiterbildungsassistentinnen/-en
und Zahnmedizinische Fachangestellte

 **07. Dezember 2024**

 Paris

 Französisch

Kurse auf Anfrage

Online Zertifizierungskurs WIV V-5L

für WIV-zertifizierte Kieferorthopädinnen/-en
und Weiterbildungsassistentinnen/-en



Online Zertifizierungskurs

für Kieferorthopädinnen/-en mit Erfahrung
in der Anwendung vollständig individueller
lingualer Apparaturen

In-Office Kurs

Besuchen Sie unsere Praxis und erleben Sie den
Arbeitsalltag unseres erfahrenen Teams hautnah mit.

Zur Terminabsprache kontaktieren Sie uns gerne unter:

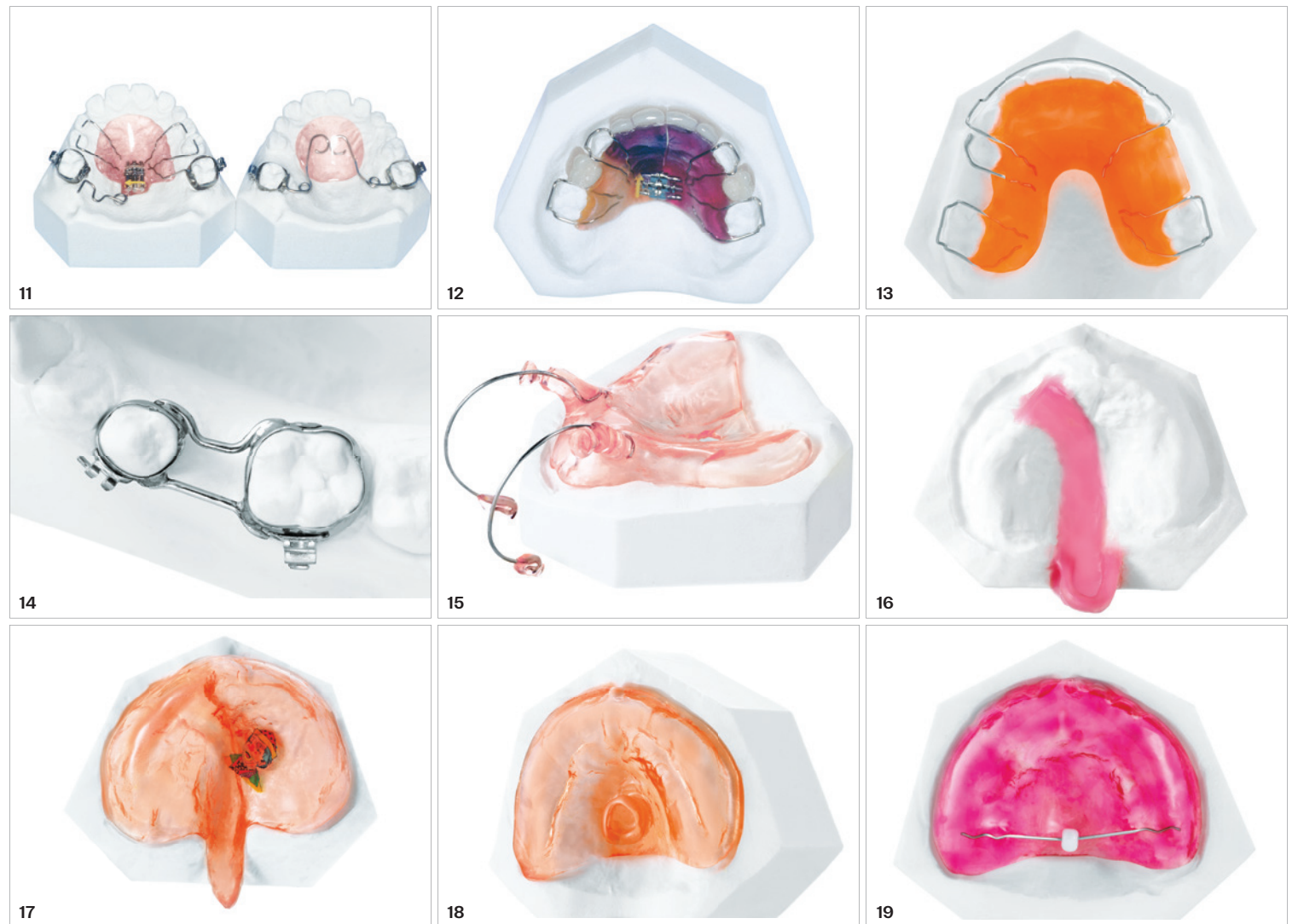
 course@lingualsystems.de

 +49 5472 95444-251




Jetzt online anmelden:

www.lingualsystems.de/courses



„Gravierende Fehlbildungen des Kiefers wie eine Lippen-Kiefer-Gaumen-Spalte können schon unmittelbar nach der Geburt im Säuglingsalter große Probleme bereiten. Mithilfe einer Spalt- oder Trinkplatte, Stimulationsplatte oder einer NAM-Platte (Nasoalveolar Molding) kann schon in den ersten Lebenswochen das Wachstum gesteuert werden.“

Info



o-atlas II
Atlas der kieferorthopädischen Technik
Autorin: Ursula Wirtz
ISBN: 978-3-9818614-0-2
Verlag Dentaurum,
3. Auflage, gebundene Ausgabe

Bestellen:
<https://shop.dentaurum.de/index.php?id=pg&pgsn=3826&ch=478789>



Weitere Infos unter:
www.o-atlas.com



Nach erfolgter Distalisation wird die Pendelapparat entfernt und eine Nance-Apparat (Abb. 11) zur Stabilisierung der erreichten Behandlung eingesetzt. Mit horizontalen Loops im distalen Bereich können, falls notwendig, die Molaren zusätzlich derotiert werden.

Lückenhalter mit Zähnen

Lückenhalter mit Zähnen (Abb. 12) dienen, besonders bei zu frühem Verlust der Milchzähne, zur Verhinderung der Aufwanderung der Stützzonen. Ebenso unterstützen sie den Kauvorgang und eine Sprachbeeinträchtigung kann durch sie abgemildert werden. Durch verschiedene starre Drahtapparaturen kann eine Lücke wirksam offen gehalten werden, um den später durchbrechenden Zähnen Platz zu lassen. Die andere Möglichkeit ist eine einfache Kunststoffplatte (Abb. 13). Bei ihr wird der Kunststoff bis in die offenen Lücken verlängert oder die Lücke wird mit einfachen C-Klammern offen gehalten. Als einfacher und zierlicher Lückenhalter gilt ein an zwei Bracketbasen gelaseter Draht. Eine andere Art Platzhalter (Abb. 14) ist, zwei Bänder bukkal und lingual/palatal mit zwei Drähten zu verbinden.

Gravierende Fehlbildungen des Kiefers wie eine Lippen-Kiefer-Gaumen-Spalte können schon unmittelbar nach der Geburt im Säuglingsalter große Probleme bereiten. Mithilfe einer Spalt- oder Trinkplatte, Stimulationsplatte oder einer NAM-Platte (Nasoalveolar Molding) kann schon in den ersten Lebenswochen das Wachstum gesteuert werden. Sie sind somit wichtige Hilfsmittel in der Frühbehandlung.

NAM-Platte

Die NAM-Platte (Abb. 15) dient der Ausformung für Lippe, Kiefer und Nase in der frühen postnatalen Phase. In erster Linie soll die Platte zur Ausformung des Kiefers mit gleichzeitigem Spaltverschluss zur Nahrungsaufnahme eingesetzt werden. Zusätzlich können die Pins die Nasenflügel aufrichten. Zur Herstellung einer Trinkplatte müssen bei einem Säugling mit einer Lippen-Kiefer-Gaumen-Spalte bereits in den ersten Lebenstagen Abdrücke des Ober- und Unterkiefers genommen werden, die die genaue Situation der Kiefer widerspiegeln, um daraus ein Arbeitsmodell herzustellen. Der Spaltbereich auf dem Oberkiefer-Modell wird vollständig zur Gaumenabdeckung entsprechend mit Wachs ausge-

blockt (Abb. 16). Die fertige Trinkplatte (Abb. 17) muss den gesamten Spaltbereich abdecken, damit bei der Nahrungsaufnahme die Nahrung nicht in den Nasenraum eintreten kann.

Stimulationsplatte

Bei der Stimulationsplatte (Abb. 18 und 19) wird, zur Stimulation der Zunge, am hinteren Plattenrand ein „Knopf“ anpolymerisiert, der bei jeder Kontrolle verändert wird. Alternativ kann durch eine bewegliche Perle am hinteren Plattenrand der Reiz um ein Vielfaches verstärkt werden.




ZT Ursula Wirtz
info@o-atlas.com
www.o-atlas.com



fasKIDS

Das **Schienensystem** für die individuelle Kontrolle
des Kieferwachstums Ihrer kleinen Patienten

Die neue Behandlungsmethode
für Kinder von 6-12 Jahren



www.fas-kids.com

FORESTADENT[®]
GERMAN PRECISION IN ORTHODONTICS