

Hangar-Technik bei vertikalem Knochendefekt im Oberkiefer

Anwendung von rein autologem Knochen zur Rekonstruktion vertikaler Knochendefekte. Ein Fachbeitrag von Dr. Frank Zastrow, Wiesloch, Deutschland.

Die konservative Therapie eines stark kompromittierten Gebisses kann bedeuten, so viele natürliche Zähne wie möglich zu erhalten. Wenn dies aber nur mit hohem Aufwand und bei unsicherer Prognose möglich ist, tendieren viele Patienten heutzutage zu einer implantatologischen Behandlung des (nach Extraktion der Restzähne) zahnlosen Kiefers. Dabei kann wiederum ein konservatives Vorgehen gewählt werden in dem Sinne, dass nur die nach Studienlage geforderte Mindestzahl von Implantaten inseriert wird: vier im Unterkiefer, vier bis sechs im Oberkiefer.

Eine 61-jährige Patientin stellte sich mit einem nicht erhaltungswürdigen Zahn 14 im rechten Oberkieferseitzahnbereich vor. Ziel der geplanten Behandlung war nach der Entfernung des Zahnes 14 eine adäquate implantatprothetische Neuversorgung der Situation. Es bestand in diesem Zusammenhang die Notwendigkeit eines vertikalen Knochenaufbaus. Die Augmentation erfolgte mittels der Hangar-Technik und rein autologen Knochenschalen. Die Knochenschalen wurden mittels der sog. Semilunar-Technik (SLT) und unter Einsatz des Easy Bone Collectors im retromolaren Bereich des Unterkiefers entnommen. Bei der «Hangar-Technik» kann das Implantat zeitgleich mit der vertikalen Knochenaugmentation durch die okklusale fixierte Knochenschale inseriert werden. Der Name ist von dem französischen Wort Flugzeughangar abgeleitet, der sich durch seine ausserordentliche Sta-

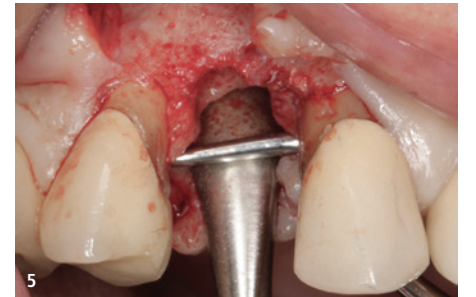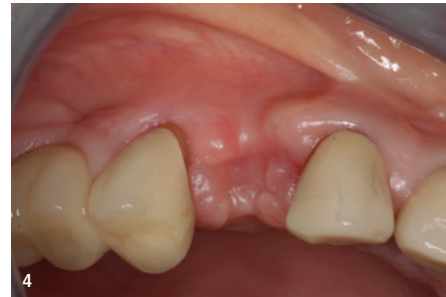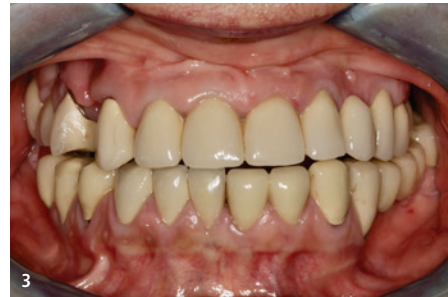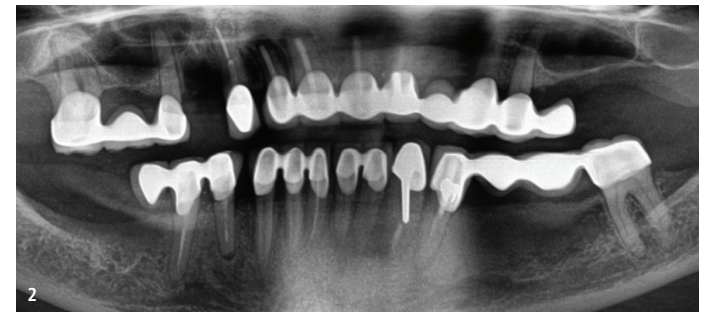
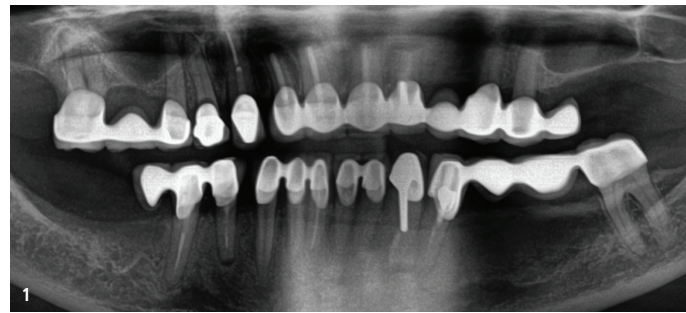


Abb. 1: Röntgenologische Ausgangsaufnahme vor der Extraktion des pathologisch veränderten Zahnes 14. – **Abb. 2:** Röntgenologische Ausgangsaufnahme nach der Extraktion des Zahnes 14. – **Abb. 3:** Intraorale Ausgangssituation. – **Abb. 4:** Intraorale Darstellung Regio 14. – **Abb. 5:** Nach Aufklappung wird das laterale sowie vertikale Knochendefizit Regio 14 sichtbar.

bilität und die typische abgerundete Deckenform auszeichnet.

Einleitung

Nach einer Zahnentfernung und dem Verlust des sog. Bündelknochens kann es zu einer ausgeprägten Knochenatrophie¹⁻³ kommen. Die Rekonstruktion dieser Knochendefekte ist die Grundlage einer dauerhaften Wiederherstellung gesunder Gewebeverhältnisse und einer prothetischen Restauration.

Zur Schaffung eines ausreichend dimensionierten neuen Implantatalters können Knochendefekte mit autologen Knochenblöcken, Knochenersatzmaterial oder einer Kombination der beiden Verfahren rekonstruiert werden.^{4,5} Im vorliegenden Fall erfolgte der Knochenaufbau rein autolog. Um die Knochenentnahme minimalinvasiv zu gestalten, erfolgte diese mittels des Easy Bone Collectors und der Semilunar-Technik, bei der die Schalen nicht mehr gesplittet werden müssen. Durch diese Art der Entnahme weisen die Schalen eine Rundung auf, die möglicherweise im Hinblick auf das Expositionsrisiko vorteilhaft ist. Ansonsten erfolgt der Umgang mit diesen abgerundeten Knochenschalen und die Rekonstruktion des Knochendefektes nach den Kriterien der Schalentechnik nach Prof. Khoury.^{6,7}

Eine Besonderheit stellte die Tatsache dar, dass im vorliegenden Fall der vertikale Knochenaufbau und die Implantation simultan erfolgten. Möglich wurde das durch den Einsatz der sog. Hangar-Technik.

Die Schalenform bei der Hangar-Technik unterscheidet sich von den Schalen, die mit der Split Bone Block-Technik (SBBT) gewonnen werden, durch ihre Rundungen. Dies hat damit zu tun, dass die Schale mittels eines Trepanns gewonnen wird. Diese Art der Entnahme wird auch Semilunar-Technik genannt und durch die Anwendung des Easy Bone Collectors (EBC) erleichtert.

Das chirurgische Protokoll sieht bei der sog. Hangar-Technik vor, dass die okklusale Schale nach der Fixierung mit Osteosyntheseschrauben mittels einer Trepanfräse – möglichst in gleichem Durchmesser wie das Implantat – durchstossen wird, sodass in der Folge das Implantat durch diese Trepanationsöffnung inseriert werden kann. Zuvor wird der Zwischenraum mit autologen Partikeln gefüllt.

Die Semilunar-Technik ist noch eine sehr junge Technik, während die Schalentechnik per se schon auf fast 30 Jahre Anwendung zurückblicken kann. Dementsprechend kann bei der Schalentechnik ebenfalls auf ein grosses Repertoire an Studien verwiesen werden.

Bei der sog. Split Bone Block-Technik (nach Prof. Khoury)^{6,7} wird retromolar ein autologer Knochenblock entnommen, dieser dann geteilt und danach werden die Schalen am Kieferkamm zur Schaffung eines neuen Implantatalters fixiert.

Ausgangssituation

Die 61-jährige Patientin stellte sich mit einem nicht erhaltungswürdigen Zahn 14 im Oberkiefer rechts vor. Ziel der geplanten Behandlung war die adäquate Rekonstruktion des Hart- und Weichgewebes sowie die prothetische Neuversorgung mittels einer implantatgetragenen Krone.

Danach erfolgt die Rekonstruktion des Knochendefekts, wobei eine zuvor entnommene Knochenschale entsprechend der Schalentechnik nach Prof. Khoury auf Distanz gesetzt und mit kleinen Osteosyntheseschrauben fixiert wird.

Es ist hierbei eine Kieferkammbreite von mind. 7 mm anzustreben, um im Prämolarenbereich ein Implantat in ausreichenden Dimensionen inserieren zu können.

Vorteilhaft bei der Methode des biologischen Eigenknochenaufbaus mit autologem Knochen ist die Tatsache, dass nicht überaugmentiert werden muss, da die Resorptionsgefahr äusserst gering ist.

Anschließend wurde der bestehende Hohlraum entsprechend der Prinzipien des biologischen Eigen-




Abb. 6: Der Easy Bone Collector ist ein speziell entwickeltes Instrument mit Trepanfräse, Innenkühlung, Keramiklagerung und integriertem Weichgewebsschutz, welches die Entnahme von Knochenschalen erleichtert.

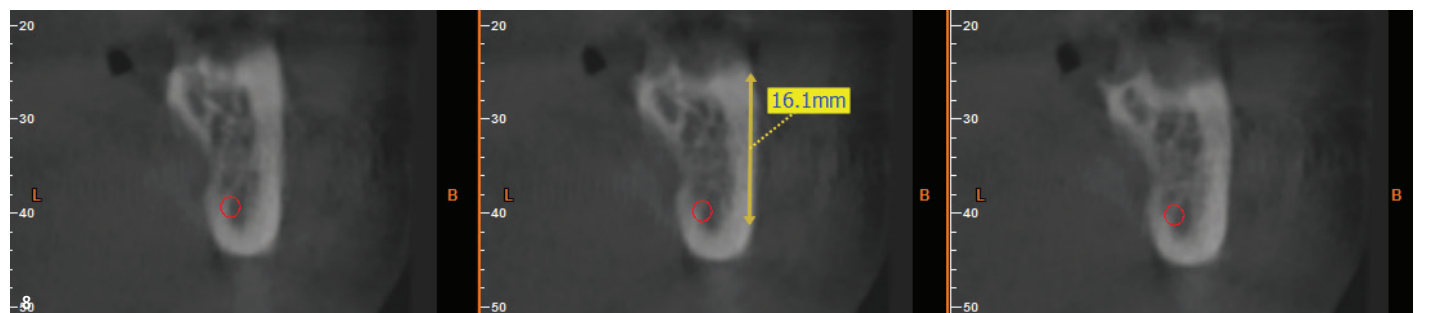
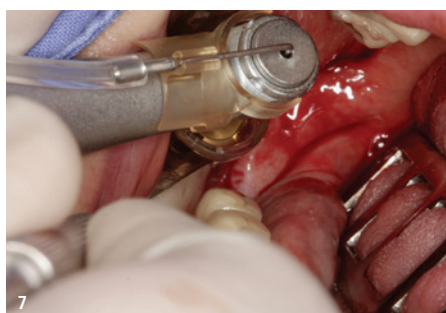


Abb. 7: Durch die Anwendung der Semilunar-Technik in Kombination mit dem Easy Bone Collector können mehrere intrakortikale Knochenschalen aus der retromolaren Region entnommen werden. – **Abb. 8:** Das digitale DVT zeigt einen ausreichenden Abstand zum N. alveolaris inferior und ermöglicht eine Abschätzung der maximalen Schalenlänge. In diesem Fall wurde der Easy Bone Collector regular verwendet, der eine Schalenlänge von 15 mm bei einer Breite von 7 mm generierte.

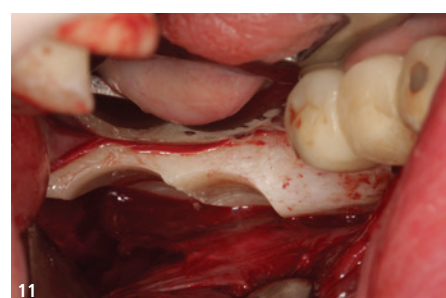
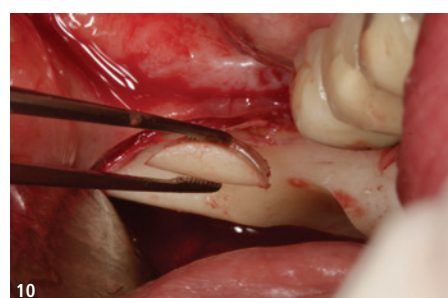
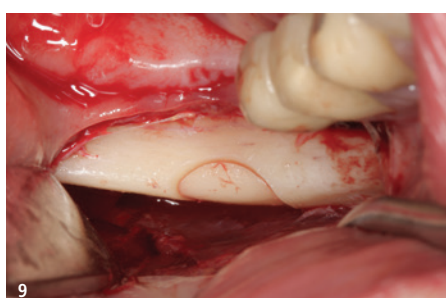
Abb. 9: Die charakteristische Halbmondform der zu entnehmenden Knochenschalen, die namensgebend für die Semilunar-Technik ist, wird deutlich sichtbar. – **Abb. 10:** Die semilunaren Knochenschalen weisen eine Dicke von nur 2,1 mm auf, was eine weitere Splittierung überflüssig macht. Die natürliche Rundung der Schalen könnte das ohnehin niedrige Risiko einer Exposition bei autologen Knochen-Transplantaten zusätzlich reduzieren. – **Abb. 11:** Es ist möglich, mehrere Semilunar-Schalen nebeneinander zu entnehmen. – **Abb. 12:** Aufgrund der individuellen Kieferkammkonvexität im Bereich der Linea obliqua externa kann die Knochenschale in die Kammer des Easy Bone Collectors rutschen. Dank der seitlichen Öffnungen des Trepanns ist die Entnahme dennoch problemlos möglich.

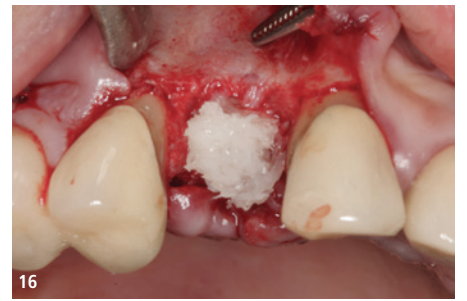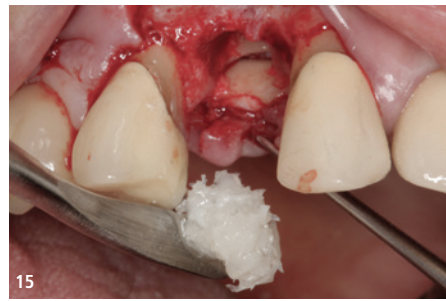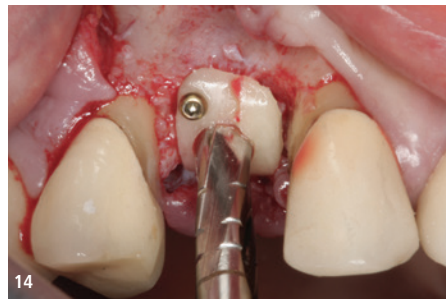


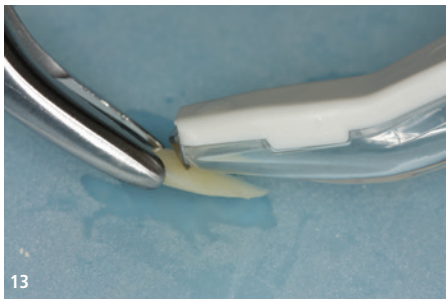Abb. 13: Nach der Knochenentnahme werden die Knochenschalen mit dem sogenannten Safescraper weiter ausgedünnt. – **Abb. 14:** Die Knochenschale wird mit der abgerundeten Seite nach oben mittels Osteosyntheseschrauben fixiert. Anschließend erfolgt die Perforation der Schale mit einem Trepanfräser entsprechend dem Durchmesser des zu inserierenden Implantats. – **Abb. 15:** Der Spalt wird anschliessend mit autologen Knochenspänen aufgefüllt. – **Abb. 16:** Darstellung der in Position gebrachten autologen Knochenspäne.

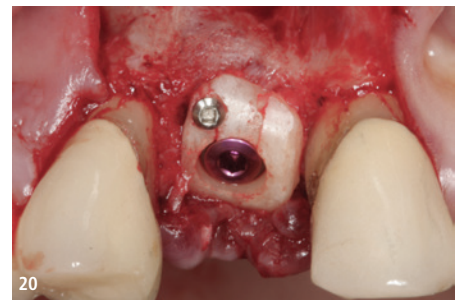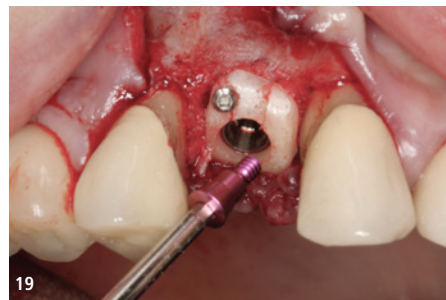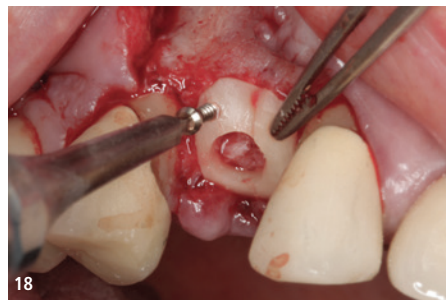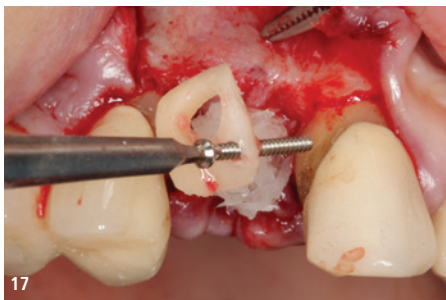


Abb. 17: Die okklusale Knochenschale wird nun repositioniert. – **Abb. 18:** Es ist auf eine stabile Fixierung der okklusalen Knochenschale zu achten. – **Abb. 19:** Das Implantat wird subkrestal inseriert, und die Abdeckschraube wird eingebracht. – **Abb. 20:** In diesem Fall wurde lediglich eine okklusale Schraube verwendet.

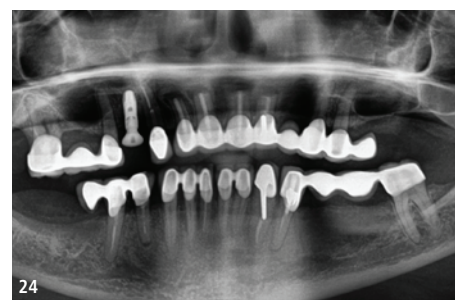
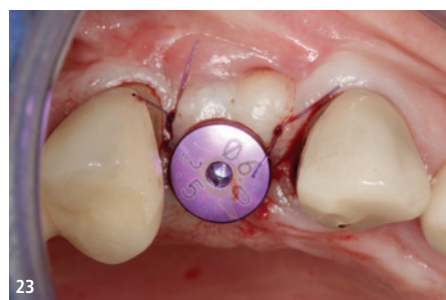
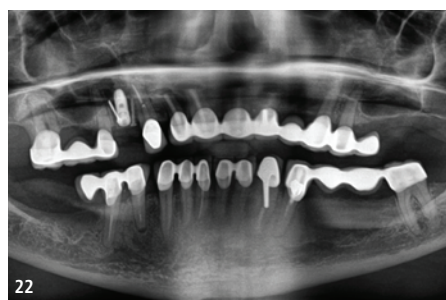
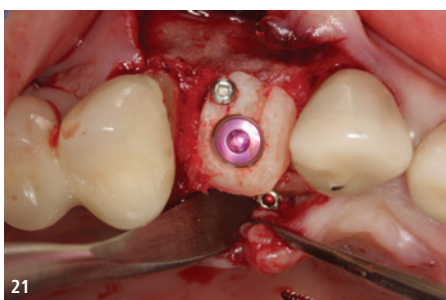


Abb. 21: Okklusale Ansicht der Hangar-Technik. – **Abb. 22:** Das postoperative Röntgenbild zeigt den augmentierten Bereich im 1. Quadranten. Dank der Hangar-Technik konnte das Implantat simultan inseriert werden. – **Abb. 23:** Die Freilegung erfolgte durch eine einfache Spaltinzision, gefolgt vom Einsetzen des Gingivaformers. – **Abb. 24:** Abschlussröntgenaufnahme mit inseriertem Gingivaformer.

knochenaufbau mit partikulierten Knochenspänen aufgefüllt, die beim Ausdünnen der Knochenschalen gewonnen wurden. Durch diese Methode wird im Unterschied zu kompakten Kortikalisblöcken die Oberfläche des Knochens vergrößert, was wiederum zu einer grösseren Angriffsfläche für die zuführenden Gefässe führt und damit eine schnellere Ernährung und Revaskularisierung des aufgebauten Knochens erlaubt.

Prothetische Versorgung

Nach offener Abformung wurde im Labor ein Meistermodell erstellt, und es erfolgte die Herstellung eines Kobalt-Chrom-Brückengerüsts im CAD/CAM-Verfahren. Nach Herstellung des Gerüsts wurde dieses mit Verblendkeramik fertiggestellt. Die Krone wurde auf dem Implantat verschraubt, um einer durch Befestigungszement induzierten Periimplantitis sicher entgegenzuwirken. Das

klinische Abschlussfoto zeigt reizfreies Weichgewebe im periimplantären Bereich sowie eine ausreichende keratinisierte Mukosamanschette periimplantär.

Diskussion

Im vorliegenden Fall konnte dank der Hangar-Technik das Einbringen des Implantats zeitgleich mit der Rekonstruktion des vertikalen Defizits erfolgen. Bei der «Hangar-Technik» kann das Implantat simultan mit der vertikalen Knochenaugmentation durch die okkusal fixierte Knochenschale inseriert werden.

In der 8. Europäischen Konsensuskonferenz des BDIZ EDI 2013 wurden die Indikationsbereiche der GBR und des autologen Knochens herausgearbeitet. In dieser sog. Kölner Defektklassifikation (CCARD = Cologne Classification of Alveolar Ridge Defect) diskutierte der BDIZ EDI mit Experten aus

sieben Ländern über den State of the Art in der oralen Augmentation.

Bei der Betrachtung vergangener Defektklassifikationen (Seibert et al. 1983, Cawood und Howell 1988) fällt auf, dass diese nur einen Teilbereich der Hartgewebsdefektsituationen aufgriffen und die Defektumgebung weitestgehend unberücksichtigt liessen.

Dabei erscheint es offensichtlich, dass sich beispielsweise die Anzahl der begrenzenden Wände von Defekten und ihr Verhältnis zur Gesamtkieferituation massgeblich auf die postaugmentative Erfolgsquote auswirken. Rekonstruktionen von Defekten mit umgebenden Knochenwänden lassen sich einfacher stabilisieren (Khoury, Antoun et al. 2007) als ausgedehnte Defekte ohne weitere knöchern Begrenzung (Araujo, Sonohara et al. 2002). Dies hat eine direkte Auswirkung auf die postaugmentative Erfolgsquote.

Das Konsensuspapier empfiehlt, dass bei der Verwendung von Knochenersatzmaterialien möglichst Eigenknochen beizumengen ist, um die osteogene Potenz des Augmentationsmaterials zu verbessern.

Die Augmentation mittelgrosser und grösserer Defekte mit Knochenersatzmaterial (KEM) und Membranen zeigt signifikant höhere Infektions- und Expositionsrisiken als Eigenknochen-Blockaugmentationen (Chiapasco, Abati et al. 1999).

Auflagerungsplastiken ausserhalb der Kontur mit osteokonduktiven Knochenersatzmaterialien sollten – selbst in Kombination mit Eigenknochen – auf geringe Augmentationshöhen kleiner 4 mm beschränkt bleiben (Canullo, Trisi et al. 2006).

Hingegen ist ein vertikaler Aufbau von mittleren und grossen (über 8 mm) Defekten ausserhalb der

Kontur ausnahmslos für die Anwendung autologen Knochens (CCARD Classification) indiziert.

Eine weitere hochaktuelle Studie von 2019 zeigt ein Zehn-Jahres-Follow-up bei 142 Patienten nach vertikalem Knochenaufbau im Oberkiefer. Die Ergebnisse zeigen einen durchschnittlichen Knochen Gewinn in der Höhe von 7,6 mm und von 8,3 mm in der Breite und eine durchschnittliche Knochenresorption von lediglich 0,63 mm nach zehn Jahren (Khoury 2019). Die Ergebnisse verdeutlichen, dass bei Verwendung rein autologen Knochens selbst in der Königsdisziplin – dem vertikalen Aufbau – mit stabilen Langzeitergebnissen zu rechnen ist.

Eine Notwendigkeit, diese erfolgreiche und seit Jahren etablierte Methode durch den Einsatz von körperfremden Ersatzmaterialien und Membranen zu ergänzen und das Ergebnis durch die damit verbundene erhöhte Abstossungs- und Expositionsgefahr zu gefährden, erschliesst sich dem Autor nicht.

Mit dem beschriebenen Protokoll können unter der Anwendung von rein autologem Knochen vertikale Knochendefekte sicher rekonstruiert und mit einer verschraubten festsitzenden implantatgetragenen prothetischen Restauration langfristig ästhetisch und funktionell versorgt werden. **DI**

Alle Bilder: © Dr. Frank Zastrow

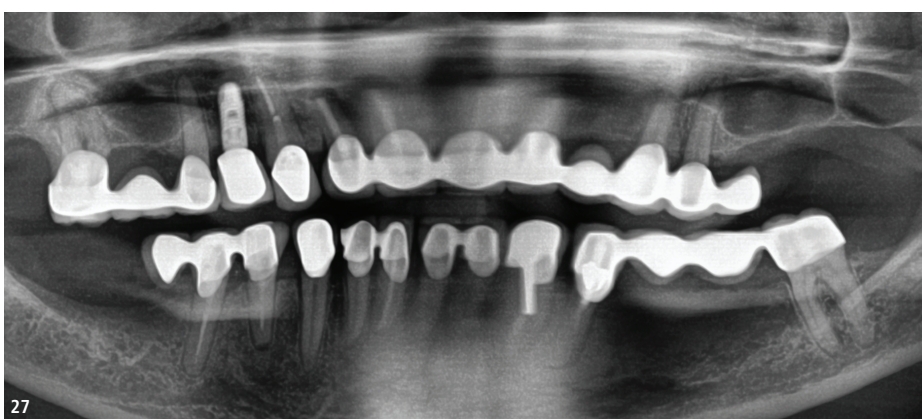
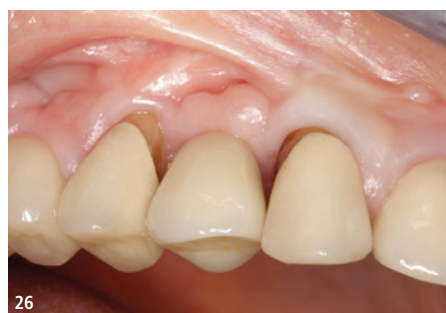
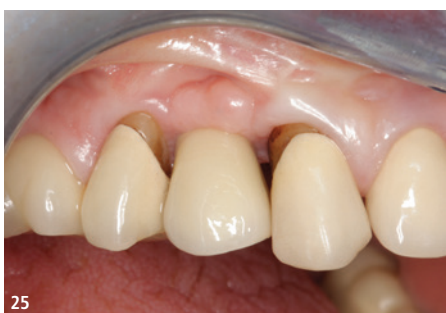
Abb. 25: Eingliederung des endgültigen Zahnersatzes. – **Abb. 26:** Okklusale Ansicht des fertigen Zahnersatzes. – **Abb. 27:** Abschlussröntgenbild mit eingegliedertem definitivem Zahnersatz.



Dr. Frank Zastrow

Tel.: +49 6221 3579095 · info@myimplantbusiness.com
www.myimplantbusiness.com

Dr. Frank Zastrow ist Fachzahnarzt für Oralchirurgie, Inhaber einer zahnärztlichen Praxisklinik im süddeutschen Raum, Autor verschiedener Fachbücher und Gründer der «My Implant Business» Education Plattform. Erhalten Sie jetzt mehr Informationen über seine Masterclass Education und Zugang zum Easy Bone Collector unter: www.myimplantbusiness.com/ebc.

