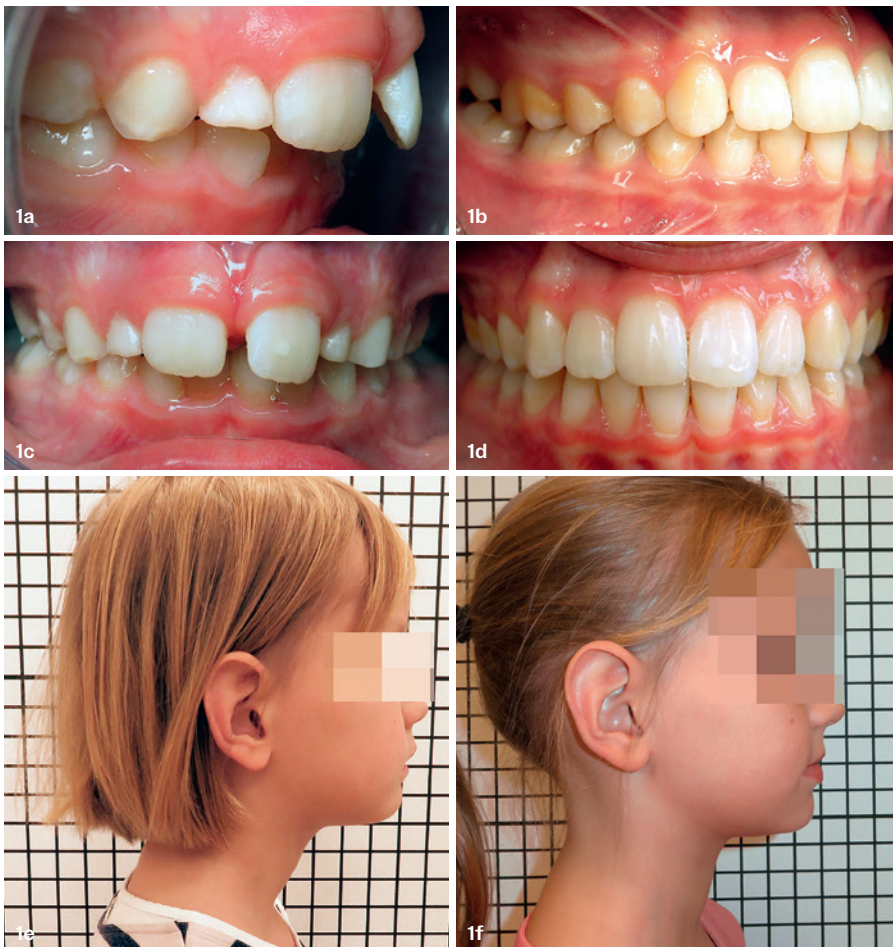


Ist das Frühbehandlungskonzept mykie® nachhaltig?

Teil 1 + 2

Von Dr. Andrea Freudenberg und Katrina Heuberger.

Nach Erklärung der Grundlagen und des therapeutischen Vorgehens wird in der mehrteiligen Artikelreihe anhand von fünf Behandlungsfällen aufgezeigt, unter welchen Bedingungen eine Frühbehandlung nachhaltig sein kann. Möglicherweise sogar nachhaltiger bzw. stabiler als viele kieferorthopädische Behandlungen im späten Wechselgebiss. Im ersten Teil wird ein mykie®-Behandlungsablauf vorgestellt, der ausschließlich mit einem konfektionierten Trainer durchgeführt wurde. Im zweiten Teil, den Sie in der kommenden Ausgabe der KN lesen können, beschäftigen sich die Autorinnen mit mykie®-Behandlungsabläufen in Kombination mit Alignern und anderen Apparaturen.



mykie® steht für myofunktionelle Kieferorthopädie und versucht systematisch und konsequent, Form und Funktion, Ursache und Auswirkung gleichzeitig zu behandeln.

Mithilfe seines interdisziplinären Therapieansatzes bildet es die Basis für eine Tandem-Therapie, bestehend aus Kieferorthopädie und myofunktionaler Therapie. Ziel ist die Lenkung des Kiefer- und Gesichtswachstums durch die Behebung unphysiologischer Muskelkräfte wie bestehende orale Dysfunktionen. Das Konzept wurde von einem interdisziplinären Team um die Kieferorthopädin Dr. Andrea Freudenberg entwickelt. Der interdisziplinäre Ansatz und die Erkenntnis des wechselseitigen Einflusses von Form und Funktion

Fotodokumentation

Abb. 1a–f: Intraorale Aufnahmen: Anfangsdiagnostik (a, c) und Follow-up drei Jahre nach Ende der Frühbehandlung (b, d). Extraorale Aufnahmen: Anfangsdiagnostik (e) und Enddiagnostik (f).

(Epigenetik) bilden die Grundlage für das Therapiekonzept.

Die myofunktionelle Therapie stellt die Schnittstelle zwischen Kieferorthopäden und Logopäden dar. Die Notwendigkeit eines interdisziplinären Therapieansatzes bei der Behandlung von Kiefer- und Zahnfehlstellungen wird bereits bei der Entstehung dieser deutlich. Neben genetischen Faktoren, Fehlhaltungen und oralen Habits spielen insbesondere Dysfunktionen, wie von Moss beschrieben, eine zentrale Rolle. Er machte schon 1968 darauf aufmerksam, dass 80 Prozent der Dysgnathien auf vorherrschende Dysfunktionen zurückgeführt werden können.¹ Hierzu zählt vor allem eine unphysiologische Ruheweichteilbeziehung (RWB), die sich in Form von fehlerhaften Dauerkräften im orofazialen Bereich äußert. Diese können sich in Form einer habituell offenen Mundhaltung, einer tiefen Zungenruhelage (fehlender Wachstumsimpuls für den Oberkiefer) sowie eines viszeralen Schluckmusters manifestieren.

Laut der Literatur kann bei etwas mehr als der Hälfte (41,4–56,8 Prozent) der Kinder im Vor- und Grundschulalter eine offene Mundhaltung (OMH) festgestellt werden.^{2–4} Häufig handelt es sich hierbei um eine erworbene (habituelle) OMH, die sich u. a. aufgrund von wiederholten Erkältungen und bestehenden Allergien angeeignet wurde. Die frühzeitige Korrektur einer OMH ist insbesondere aufgrund der miteinhergehenden tiefen Zungenruhelage von großer Relevanz. Denn mit dieser gehen noch weitere gesundheitliche Folgen einher, auf die an dieser Stelle jedoch nicht weiter eingegangen werden soll. Im Rahmen der mykie® Frühbehandlung bildet daher der korrekte Lippenschluss (sowohl am Tag als auch in der Nacht) sowie die hiermit einhergehende Automatisierung der Nasenatmung den Therapiebeginn.

Bereits 2008 wurden in einer Stellungnahme der DGKFO zur Diagnostik und Therapie orofazialer Dysfunktionen folgende Kernziele definiert: Stärkung der hypotonen orofazialen Muskulatur, die Etablierung eines kompetenten

Lippenschlusses sowie die Nasenatmung und das Erlernen einer physiologischen Zungenruhelage.⁵ Diese Ziele lassen sich jedoch nur mit einem hohen Maß an Interdisziplinarität zwischen Kieferorthopäden und Logopäden erzielen.

Insbesondere in Bezug auf die langfristige Stabilität eines Therapieergebnisses sollten die Diagnostik und Therapie von orofazialen Dysfunktionen im Rahmen einer kieferorthopädischen Therapie berücksichtigt werden. Das 2018 veröffentlichte Werk: *Kieferorthopädische Retention* von Ihlow und Rudzki unterstreicht diesen Ansatz, indem der Behebung orofazialer Dysfunktionen eine hohe Priorität zugeschrieben wird.⁶

Ein besonderes Augenmerk sollte hierbei auf die korrekte Ruheweichteilbeziehung gelegt werden. Proffit verdeutlichte, dass für die Kiefer- und Gesichtsentwicklung nicht die Stärke der Kraft, sondern deren Dauer entscheidend ist.⁷ Zudem prägten 1969 Moss und Salentijn den Ansatz: „Knochen wachsen nicht von allein, sondern werden gewachsen.“⁸ Demzufolge ist das Knochenwachstum von kontinuierlichen Kräften abhängig, die durch die Ruheweichteilbeziehungen gelenkt werden. Vornehmlich eine Dysbalance der Muskelkräfte in Ruhe spiegelt sich in Kiefer- und Zahnfehlstellungen wider. Folglich wird sowohl ein fehlerhaftes Schluckmuster, das ca. eine Stunde am Tag ausgeübt wird (ein Schluckakt = zwei Sekunden bei maximal 2.000 Schluckakten am Tag → ca. 60 Minuten), als auch eine kieferorthopädische Apparatur, die ausschließlich eine Stunde täglich getragen wird, einen vergleichsweise geringen Einfluss auf die Kieferentwicklung sowie Zahnstellung nehmen.

Die anhaltende Annahme, die Zunge sei der „größte Feind“ des Kieferorthopäden, hat zwar seine Berechtigung, sollte jedoch überdacht werden. Denn entscheidend für die Kieferentwicklung und Zahnstellung ist nicht der Schluckakt der Zunge, sondern die Zungenruhelage (ZRL). Eine korrekte ZRL fungiert als Wachstumsmotor für den

Oberkiefer, unterstützt eine aufrechte Kopfhaltung und stabilisiert das Ergebnis einer kieferorthopädischen Behandlung (insbesondere nach einer transversalen Erweiterung durch eine GNE). **Folglich sollte die Zunge je nach Funktion als „größter Feind“ oder „Freund“ betrachtet und sich der Kieferorthopäden den Chancen einer Retention mithilfe der korrekt erlernten mühe-losen ZRL bewusst werden.**

Das mykie® Frühbehandlungskonzept zielt darauf ab, Symptome wie schiefe Zähne nicht ausschließlich kieferorthopädisch zu therapieren, sondern interdisziplinär die zugrunde liegenden Ursachen zu beheben. Hierbei wird ein optimales Gleichgewicht zwischen Form und Funktion angestrebt, um frühzeitig ein regelrechtes Kiefer- und Gesichtswachstum zu unterstützen. Die häufig kritisierte nicht zu erreichende Nachhaltigkeit bzw. Automatisierung der neu erlernten physiologischen Ruheweichteilbeziehungen wird durch möglichst langfristig nachts zu tragende Trainingsgeräte (fördern Nasenatmung und regelrechte ZRL) erreicht.

Zielgruppe

Wie von Prof. Grabowski beschrieben, nehmen die myofunktionellen Fehlfunktionen zwischen dem Milch- und Wechselgebiss signifikant zu.⁹ Damit diese möglichst frühzeitig mit einem vonseiten des Patienten angemessenen Maß an Compliance therapiert werden können, ist eine Therapie bei vielen Indikationen schon ab dem frühen Grundschulalter sinnvoll und möglich. Insbesondere Patienten mit einer offenen Mundhaltung, einem schmalen Oberkiefer, einer vergrößerten Frontzahnstufe, einer schlaffen Gesichts- sowie Kau-muskulatur, einem kurzen Zungenband etc. können in einem hohen Maß von einer frühen Intervention profitieren. Zusätzlich sollen durch die präventive Aufklärung der Eltern von Geburt an die Grundlagen für eine gesunde Kiefer- und Gesichtsentwicklung sowie große Atemwege gelegt werden.

Unser mykie® Frühbehandlungsablauf

Schon vor der Erstberatung werden die Eltern durch das Scribble-Video (s. www.mykie.de – Null Bock auf eine feste Zahnsperre) über den Zusammenhang von Form und Funktion aufgeklärt. Zeigt die Erstuntersuchung erste Anzeichen einer Fehlentwicklung, wird über das Patientenportal Medondo® ein Informationsvideo bereitgestellt. Dieses Video erläutert detaillierte Zusammenhänge zwischen Form und Funktion, den Ablauf des interdisziplinären Konzepts, die Anforderungen an Mitarbeit und elterliche Unterstützung sowie mögliche Zusatzkosten. Erst nach der Aufklärung wird eine umfassende Erstdiagnostik mit Videoscreening der wesentlichen orofazialen Funktionen wie Sprechen, Kauen, Schlucken und Zungenbewegungen (u. a. der ZRL) vereinbart. Statt Abformungen wird gescannt, was eine wesentliche Erleichterung für junge Patienten bringt. Nach Auswertung aller Unterlagen wird in einem ausführlichen Therapiegespräch das Behandlungsziel definiert. Dieses heißt nicht gerade Zähne, sondern ...

Ziel der mykie® Frühbehandlung:

- regelrechtes, orofaziales Wachstum mit Platz für alle Zähne
- regelrechte Kieferlagen für eine physiologische Entwicklung der Kiefergelenke
- Lippenschluss zur Traumareduktion
- Nasenatmung mit regelrechter ZRL mit allen gesundheitlichen Vorteilen

Die Behandlung erstreckt sich in der Regel über anderthalb Jahre (sechs Quartale). Unabhängig von der Zeitraumbestimmung der gesetzlichen Frühbehandlung, hat sich dieser Zeitrahmen auch hinsichtlich der Compliance als sinnvoll erwiesen.

Das erste kieferorthopädische Ziel besteht darin, den Patienten „MFT-fähig“ zu machen. „MFT-fähig“ bedeutet, aus

anatomischer Sicht den Patienten für eine effektive myofunktionelle Therapie vorzubereiten. In der Regel wird hierfür der Oberkiefer in seiner Transversale erweitert. Dies dient unter anderem dazu, der Zunge genügend Platz zum Erlangen der gewünschten Zungenruhelage zu bieten. Zudem sollte ein vergrößerter Overjet zur Erlangung eines kompetenten Lippenschlusses reduziert werden.

Diese kieferorthopädischen Ziele werden unter der Verwendung verschiedener KFO-Geräte erreicht. Sie wurden alle unter der Berücksichtigung myofunktioneller Aspekte ausgewählt und sollen so die physiologische Funktion möglichst wenig beeinträchtigen bzw. diese sogar, wenn möglich, unterstützen (siehe Abschnitt mykie® Geräte).

„Im Rahmen der mykie® Frühbehandlung bildet daher der korrekte Lippenschluss (sowohl am Tag als auch in der Nacht) sowie die hiermit einhergehende Automatisierung der Nasenatmung den Therapiebeginn.“

Myofunktionell wird zunächst auf einen kompetenten Lippenschluss tags und anschließend auch nachts hingearbeitet. Da die offene Mundhaltung auch eine Form der Haltungsschwäche darstellt, stehen auch das Erlernen einer korrekten Körperhaltung sowie das kraftvolle beidseitige Kauen im Fokus der Therapie. Um zeitgleich mit der Form- und Funktionstherapie starten zu können und die Komplexität der interdisziplinären Organisation zu reduzieren, beginnt dieser erste Teil der Funktionstherapie als Onlinetraining. Diese werden mittels Gutscheincodes über die Webpage www.mykie-trainings.de zur Verfügung gestellt. Die Kosten der Trainings einschließlich Materialpaket sind hierbei im Behandlungsplan bzw.

AVL-Paket enthalten. Die Patientenfamilien sind oft dankbar, dass ihnen die zusätzlichen Fahrten zur Logopädie, zumindest innerhalb des ersten halben Jahres, neben den häufigen KFO-Terminen, erspart bleiben. Nebenbei lernen die Patienten eine Selbstverantwortung, die für den Therapieerfolg einer Form- und Funktionstherapie unabdingbar ist. Ohne regelmäßiges, eigenverantwortliches Üben (mit Unterstützung der Eltern) wird besonders in einer Form- und Funktionstherapie der Therapieerfolg eingeschränkt sein. Die myofunktionellen Ziele werden kieferorthopädisch durch die Eingliederung eines konfektionierten Trainers (siehe Abschnitt mykie® Geräte) unterstützt. **Dieser Trainer wird nach Erlernung des Mundschlusses mit Nasenatmung jede Nacht getragen und fokussiert damit von Anfang an das Ziel der Automatisierung.**

Der Behandlungsablauf wird halbjährlich durch Zwischendiagnostiken mit Fotos, Kieferscans und erneuten Videoscreenings der Funktion begleitet. Ganz nach dem Motto: „Bilder sagen mehr als tausend Worte“, erfolgt die Besprechung des Erreichten anhand dieser Unterlagen. Sie dient der Standortbestimmung, der Motivation (die Vergleichsbilder sind oft sehr beeindruckend – da schauen einen ganz andere Kinder an) und natürlich der Möglichkeit, die Therapie individuell anzupassen. Nach sechs bis neun Monaten, sobald die MFT-Fähigkeit erreicht wurde und der Oberkiefer frei von Apparaturen ist, wird i. d. R. zu einem Logopäden aus unserem lokalen mykie® Netzwerk rezeptiert. Dieser überprüft die mittels der Onlinetrainings erreichten Therapieziele und arbeitet diese bei Bedarf nach. Im Anschluss wird an der korrekten Zungenruhelage (ZRL) sowie einem korrekten Schluckmuster gearbeitet.

Nach anderthalb Jahren folgt bis zum Abschluss des Zahnwechsels oder einer evtl. notwendigen Zweitbehandlung die Automatisierungs- (Stabilisierung der Funktion) und Retentions-

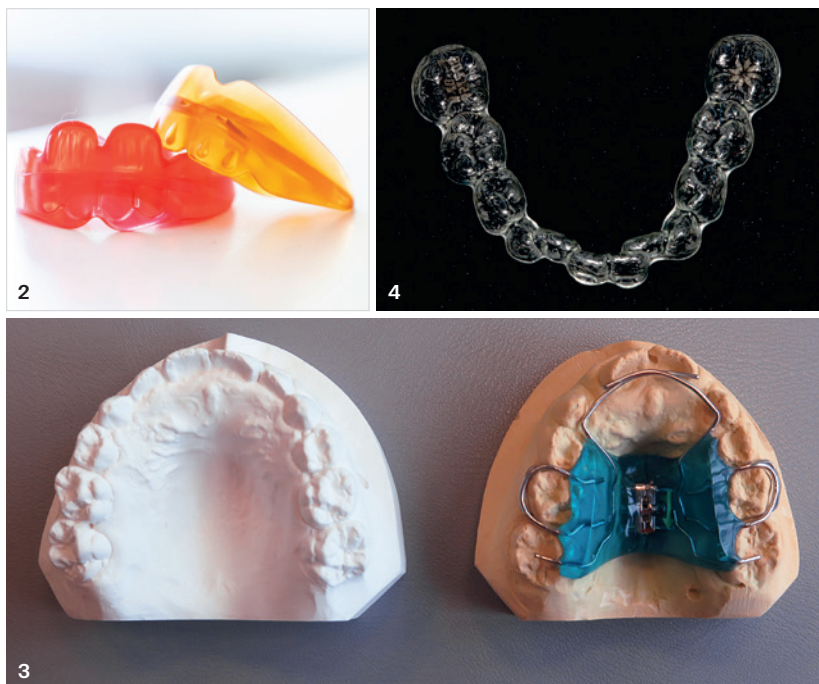


Abb. 2: Konfektionierte Trainer. **Abb. 3:** Therapieergebnis (links) nach transversaler Erweiterung mittels Bioplate. **Abb. 4:** Aligner.

phase (Stabilisierung der Form). In dieser Zeit sollten in der Nacht ein Retentionstrainer sowie gegebenenfalls eine Retentionsschiene (zum Aufhalten von Lücken, Torque der OK-Front, stabilisieren der transversalen Breite) weitergetragen werden. Der Vorteil der Automatisierungs- und Retentionsphase ist die Möglichkeit, das erzielte Therapieergebnis sowohl hinsichtlich der Form als auch der Funktion (Zahnbogenausformung, erreichte Kieferlage, physiologische Ruheweichteilbeziehung) zu stabilisieren. Zudem unterstützen die verwendeten Retentionsgeräte das noch bevorstehende Wachstum hinsichtlich eines regelrechten Ablaufes. Die Basis für ein erfolgreiches und langfristig stabiles Therapieergebnis bildet neben dem ärztlichen Wissen über die Zusammenhänge von Form und Funktion sowie einer interdisziplinären Vernetzung mit mindestens einem Logopäden primär die Patientencompliance. Insbesondere im Grundschulalter ist diese in einem hohen Maß von der verständnisvollen Unterstützung durch das direkte Patientenumfeld abhängig.

Einige häufig verwendete KFO-Geräte in der mykie® Behandlung

Konfektionierte Trainer

Konfektionierte Trainer/Positioner, Trainingsgeräte oder EGAs (eruption guidance appliances) werden von verschiedenen Firmen (u. a. Orthoplus, LM-Activator, Myobrace/MRC, Dr. Hinz dental/OPA) aus medizinischem Silikon hergestellt (Abb. 2). Sie ermöglichen, parallel sowohl kieferorthopädische als auch myofunktionelle Therapieziele zu erreichen. Im Vergleich zu individuell angefertigten Geräten sind sie, aufgrund der konfektionierten Herstellung, verhältnismäßig kostengünstig. Dies stellt insbesondere in der präventiven Therapie, die bei GKV-Versicherten im Rahmen von KIG 1–2 oft als Selbstzahlerleistung erfolgt, einen wesentlichen Mehrwert dar. Weitere Informationen zu den von uns verwendeten Trainern kann man im Rahmen der strukturierten mykie® Zertifizierung erlangen.

Bioplate

Bei einer Bioplate (Abb. 3) handelt es sich um eine modifizierte Form des Bio-

block 1 von Prof. Mew. Die skelettierte Plattenapparatur wird in der mykie® Therapie unter dem Namen Bioplate geführt. Die anteriore Aussparung soll eine physiologische Zungenlage sowie eine korrekte Aussprache unterstützen. Eine transversale Dehnschraube ermöglicht die semirapide Gaumenaherweiterung des Oberkiefers und wird in der aktiven Phase täglich um 1/8 Umdrehungen aktiviert. Die integrierte Protrusionsfeder ermöglicht eine sagittale Nachentwicklung sowie die Ausformung bzw. Protrusion der Front. Die Bioplate wird 24 Stunden täglich (abzüglich fünf Minuten zum abendlichen Zähneputzen und Schrauben der transversalen Dehnschraube) getragen. Wir verwenden diese Apparatur in dieser Form seit ca. acht Jahren mit großem Erfolg. Das Geheimnis der guten Compliance und damit des guten Erfolges liegt aus unserer Sicht in der Tragezeit von 24 Stunden. Weitere Informationen zur Anwendung und Herstellung der Bioplate kann man in einem On-Demand-Webinar über www.drdozzle.de erhalten.

Aligner

Insbesondere während der Frühbehandlung erweist sich die Aligner-Therapie (Abb. 4) bei bestimmten Indikationen als sehr sinnvoll. Neben der Möglichkeit einer präzisen Korrektur der Form durch die Lückenöffnungen (v. a. nach unterminierenden Resorptionen und damit extremem Platzverlust), stellt speziell die Aussparung des Gaumens in Bezug auf die myofunktionelle Therapie und das Erlernen der korrekten ZRL einen entscheidenden Vorteil dar. Aufgrund der einfachen Handhabung und der Verwendung eines Intraoralscanners erfährt die Aligner-Therapie unter jungen Patienten zunehmend eine große Akzeptanz.

Wissenschaftliche Evidenz

Die Studienlage zu kombiniert kieferorthopädisch- myofunktionellen Frühbehandlungen ist leider gering. Beson-

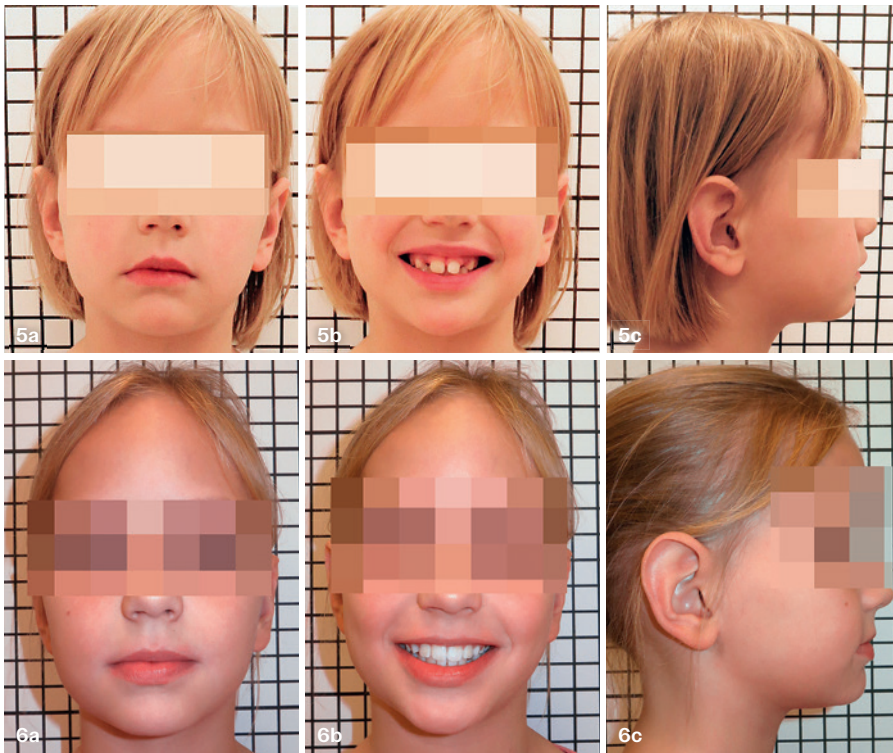


Abb. 5a bis 6c: Extraorale Fotodokumentation: Anfangsdiagnostik (5a–c), Enddiagnostik (6a–c).

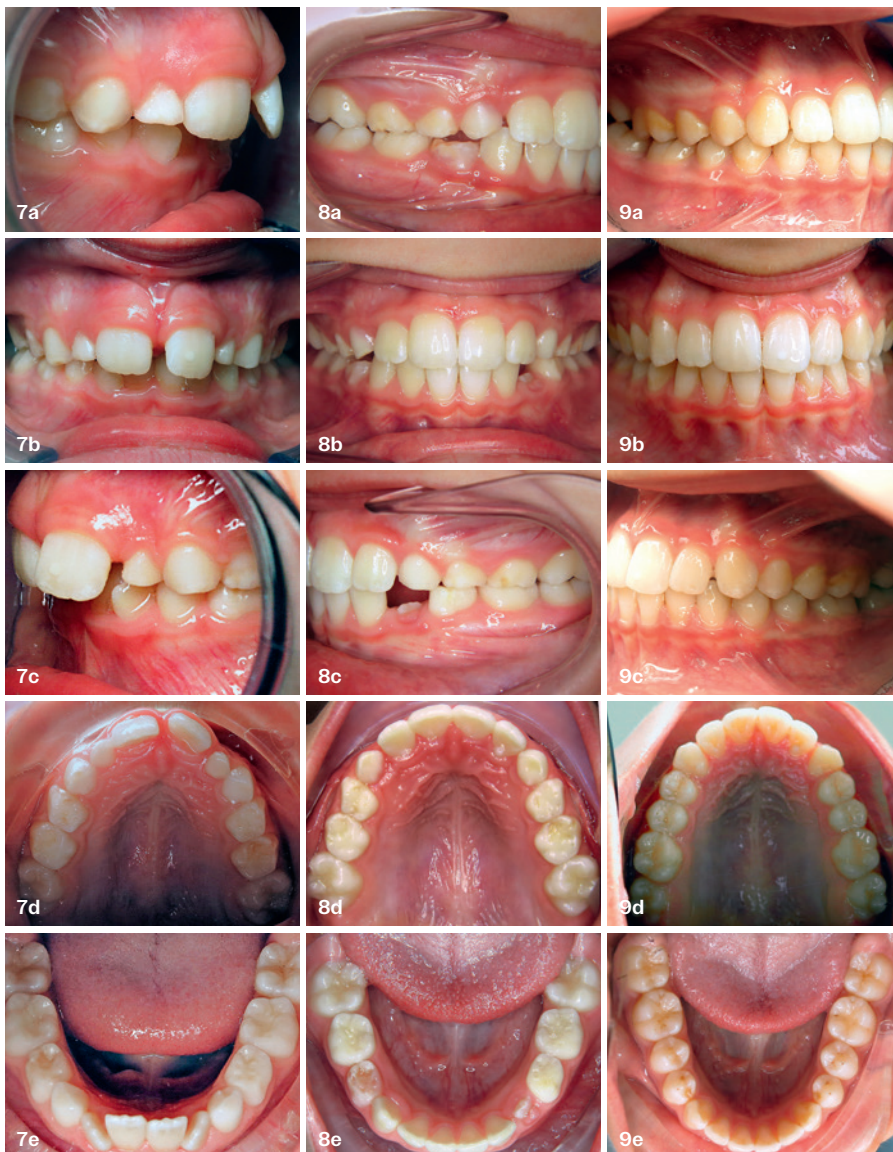ders die Schwierigkeit in Bezug auf messbare Werte myofunktionaler Gegebenheiten stellt eine große Herausforderung in der Durchführung großflächiger Studien dar. Im Juni 2024 wurde auf dem European Orthodontic Society Congress ein Poster zur Vorstellung des interdisziplinären Thera-

pieansatzes mykie® veröffentlicht. Die mykie® Gründerin und ihr Team haben hierfür 75 abgeschlossene mykie® Therapien gemäß des PAR(Peer-Assessment-Rating)-Indexes nach Richmond ausgewertet. Mithilfe des Einflusses der Ruheweichteilbeziehung auf die Zahnstellung sollten der Erfolg

und die Effektivität objektiviert werden. Der PAR-Index nach Richmond definiert eine effiziente Behandlung durch die Reduktion des PAR-Indexes um zwölf Punkte.¹⁰ Richmond bezieht sich hierbei jedoch auf Zahnfehlstellungen im bleibenden Gebiss und beachtet keinerlei Milchzahnfehlstellungen. In Bezug auf eine Frühbehandlung, die im frühen Wechselgebiss startet, und der Tatsache, dass auch Milchzahnfehlstellungen ein Ausdruck von myofunktionaler Fehlentwicklung sind, wäre ein modifizierter PAR-Index (inkl. Milchzahnfehlstellungen) von großer Bedeutung. Hierdurch könnte die Studienlage in Bezug auf kombinierte kieferorthopädisch-myofunktionelle Frühbehandlungen deutlich erweitert werden. Dem Poster kann ein durchschnittlicher PAR-Index von 19,56 Punkten vor mykie® Therapiebeginn und ein durchschnittlicher PAR-Index von 5,72 Punkten nach Beendigung der Therapie entnommen werden. Hieraus ergibt sich eine durchschnittliche Reduktion um 13,94 Punkte. Ohne die Berücksichtigung der Korrektur von Milchzahnfehlstellung beläuft sich die durchschnittliche Reduktion des PAR-Indexes auf 9,92 Punkte pro Jahr. Da die aktuelle Patientenanzahl für eine valide Auswertung noch zu gering ist, stellt das Poster lediglich einen

Diagnostik	Overjet	Overbite	Frontzahnkontakt	Bisslage	Sonstiges
Anfangsdiagnostik	8mm	80 %	nein	1d+1d	starke OMH, periorales Schluckmuster, Sigmatismus, tiefe Zungenruhelage, verkürztes Zungenband
1. Zwischendiagnostik (3 Monate nach Behandlungsbeginn)	6mm	70 %	nein	½ d+½d	Reduktion der OMH, periorale Muskulatur wird zum Schlucken nicht mehr angespannt
2. Zwischendiagnostik (7 Monate nach Behandlungsbeginn)	3mm	50 %	ja	¼d+¼d	kein Sigmatismus mehr vorhanden, Zungenruhelage weiter tief
3. Zwischendiagnostik (11 Monate nach Behandlungsbeginn)	1,5mm	30 %	ja	¼d+¼d	OMH hat minimal zugenommen
4. Zwischendiagnostik (17 Monate nach Behandlungsbeginn)	2mm	20 %	ja	¼d+¼d	korrekte Zungenruhelage
Enddiagnostik	2mm	20 %	ja	n + ¼d	OMH bei 10 %
Follow-up nach 3 Jahren	1,5mm	10 %	ja	n+n	

Diagnostikergebnisse.

Intraorale Fotodokumentation**Abb. 7a–e:** Anfangsdiagnostik.**Abb. 8a–e:** Enddiagnostik.**Abb. 9a–e:** Follow-up nach drei Jahren nach Durchbruch aller bleibenden Zähne.

Versuch dar, die Effektivität einer kombiniert kieferorthopädisch-myofunktionellen Frühbehandlung zu objektivieren. Eine gesteigerte Patientenzahl sowie die Modifizierung des PAR-Indexes nach Richmond könnte langfristig die Erweiterung der Studienlage ermöglichen.


Patientenfall 1

mykie® Behandlungsablauf unter ausschließlicher Verwendung eines konfektionierten Trainers, um das Potenzial aufzuzeigen

Die Patientin stellte sich erstmalig im Alter von sechs Jahren unter Begleitung ihrer Mutter im Fachzentrum für Kieferorthopädie in der Abteilung Frühbehandlung (mykie®) in Weinheim vor. Der allgemeinen Anamnese konnten häufige Ohrinfektionen und die Entfernung der Polypen im Alter von anderthalb Jahren entnommen werden. Eine motorische Entwicklungsstörung sowie eine muskuläre Hypotonie wurden angegeben. Diesbezüglich hatte zuvor eine Ergotherapie stattgefunden. Laut der Mutter konnte ein gelegentliches Schnarchen sowie Lispeln festgestellt werden. Bis zum achten Lebensmonat hatte die Patientin am Daumen gelutscht. Als orales Habit wurde das gelegentliche Einziehen der Unterlippe angegeben. Dieses Habit bestand laut der Mutter zum Zeitpunkt der Anfangsdiagnostik nicht mehr.

Klinischer Erstbefund**Extraoraler Befund:**

Extraoral konnte eine offene Mundhaltung mit Mundatmung festgestellt werden.



Die Mundwinkel der Patientin waren deutlich nach kaudal gezogen (Abb. 5a–c), was auf eine hypotone orofaziale Muskulatur hindeutete bzw. dass für das Erreichen eines Lippenschlusses die Unterlippe unter Aktivierung der Muskulatur angehoben werden muss. Folglich war kein müheloser, kompetenter Lippenschluss vorhanden. Zusätzlich wurden ein leichter Sigmatismus, ein periorales Schluckmuster sowie eine vermehrte Einlagerung der Unterlippe hinter den Oberkieferfrontzähnen festgestellt.

Intraoraler Befund:

Die Patientin befand sich zum Zeitpunkt der Anfangsdiagnostik in der Ruhephase. Im Oberkiefer lag eine transversale Zahnbogenenge vor. Zudem konnten eine spitze Oberkieferform, ein Diastema mediale, ein verkürztes Zungenband und die Mesiorotation der 6er festgestellt werden (Abb. 7a–e). Im Unterkiefer lag ein ausgeprägter frontaler Engstand vor. Zudem konnte beidseitig eine distale Bisslage um eine Prämolarenbreite mit einem Overjet von 8 mm sowie einem Overbite von 80 Prozent diagnostiziert werden.

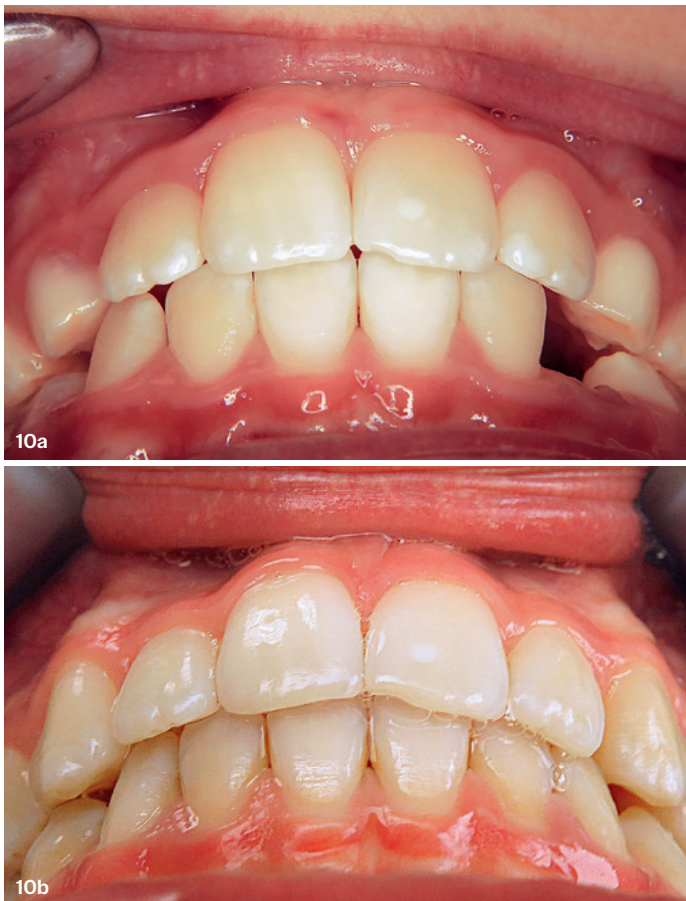

Abb. 10a und b: Funktioneller Frontzahnkontakt: Enddiagnostik (a), Follow-up drei Jahre nach dem Ende der Frühbehandlung (b).

„Das mykie® Frühbehandlungskonzept zielt darauf ab, Symptome wie schiefe Zähne nicht ausschließlich kieferorthopädisch zu therapieren, sondern interdisziplinär die zugrunde liegenden Ursachen zu beheben.“

Behandlungsplan

Ziel der Therapie war die transversale Nachentwicklung des Ober- sowie Unterkiefers und die Ausformung der Zahnbögen kombiniert mit einer Neutralverzahnung und einem funktionellen Frontzahnkontakt. Parallel hierzu sollte die Ursache der Fehlstellung therapiert werden, d. h. die myofunktionellen Fehlfunktionen sollten abgestellt und eine physiologische RWB aufgebaut werden.

Behandlungsablauf

Die Patientin wurde über einen Zeitraum von anderthalb Jahren mittels verschiedener konfektionierter Trainer therapiert. Die Trainer wurden jeweils nachts und eine Stunde am Tag getragen. In der Nacht wurde das Tragen des Trainers durch die Anwendung eines Lippenhilfsbandes unterstützt (passiver Lippenschluss). Am Tag hingegen wurde der korrekte Lippenschluss

aktiv mithilfe eines Plättchens zwischen den Lippen trainiert (aktiver Lippenschluss). Die präventive kieferorthopädische Therapie wurde durch eine myofunktionelle Therapie begleitet. Das verkürzte Zungenband konnte durch gezielte Dehn- bzw. Koordinationsübungen verlängert und so die Mobilität der Zunge verbessert werden.

Die Unterkieferrücklage wurde allein durch das Tragen des Trainers in eine neutrale Verzahnung überführt (Abb. 6a–c). Sowohl im Ober- als auch im Unterkiefer konnte mithilfe eines entsprechenden Trainers die Ausformung der Zahnbögen erreicht und der Biss deutlich gehoben werden (Abb. 8a–e). Eine detaillierte Verlaufskontrolle wurde in Form von zahlreichen Zwischendiagnostiken durchgeführt und gibt einen Einblick in den Therapieablauf (siehe Tabelle). Ein funktioneller Frontzahnkontakt konnte sowohl bei der Enddiagnostik dokumentiert als auch in einem Follow-up nach drei Jahren festgestellt werden (Abb. 9a–e und Abb. 10a und b).

Aufgrund der frühzeitigen, interdisziplinären, kieferorthopädischen sowie myofunktionellen Therapie konnte ein stabiles Langzeitergebnis erzielt werden. Eine kieferorthopädische Zweitbehandlung war daher nicht notwendig.

Dieser Therapieerfolg wurde aufgrund der hohen Patientencompliance während der Therapie und der Stabilisierungsphase (Automatisierung + Retention) ermöglicht. Insbesondere das kontinuierliche nächtliche Tragen des Trainers wird hierbei ausschlaggebend gewesen sein.

Dieser Patientenfall verdeutlicht das Potenzial des Trainers während der KFO-Frühbehandlung, aber auch welche entscheidende Rolle er während der Stabilisierungsphase von Form- und Funktionsveränderung unter Begleitung des weiteren Wachstums und des Zahnwechsels haben kann. In Teil zwei dieses Artikels werden wir komplexere mykie® Frühbehandlungen, Trainer kombiniert mit Bioplate bzw. Alignern, vorstellen.

Multi FA

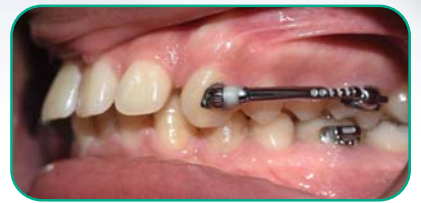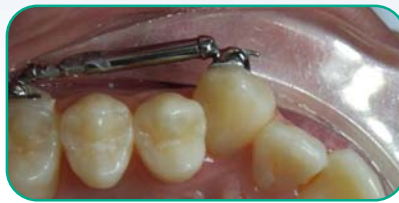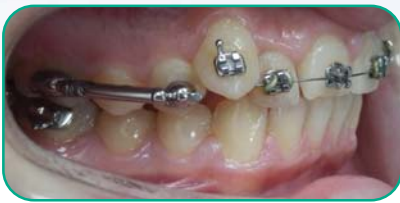Multifunktions-Apparatur für Korrekturen der Klasse II & III



Eine Apparatur für

90%

aller Fälle



Einführungsvideo vom
Entwickler Dr. Yoav Mazor
(16 min, Englisch)



Teil 2

In Teil 1 dieser Artikelreihe (KN10) sind wir auf die verschiedenen Therapiemittel im Rahmen unseres mykie® Frühbehandlungskonzeptes eingegangen. Zudem wurde ein Patientenfall vorgestellt, der ausschließlich unter der Verwendung eines Trainers (konfektionierten Positioners) behandelt wurde. Im zweiten Teil unseres Artikels möchten wir weitere Frühbehandlungsfälle vorstellen, die im Rahmen des mykie® Ansatzes, d.h. der gleichzeitigen Behandlung von Form und Funktion, therapiert wurden. Die Vorteile der kombinierten Verwendung eines Trainers mit einer herausnehmbaren Spange (Bioplate) bzw. Alignern möchten wir anhand verschiedener Patientenfälle beleuchten.

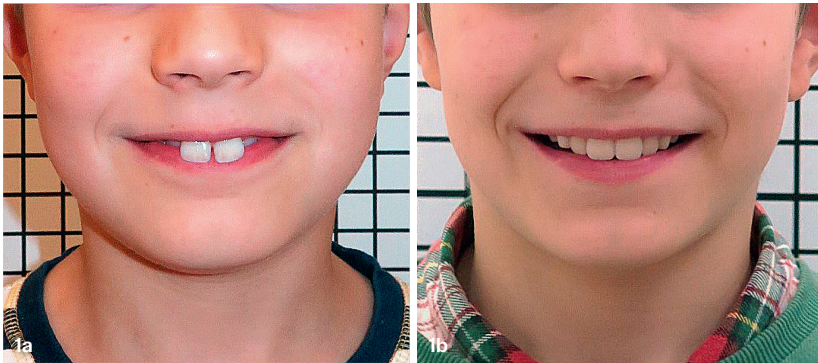


Abb. 1a und b: Extraorale Fotodokumentation Anfangsdiagnostik (a), Enddiagnostik (b).

mykie® Behandlungsablauf unter kombinierter Verwendung von Bioplate und konfektioniertem Trainer

Der Patient stellte sich erstmalig im Alter von acht Jahren unter Begleitung seiner Mutter im Fachzentrum für Kieferorthopädie, Abteilung Frühbehandlung (mykie®) in Weinheim vor. Ihr Anliegen bestand darin, eine Zweitmeinung bezüglich einer Frühbehandlung einzuholen.

Aus der allgemeinen Anamnese ging hervor, dass der Patient an Asthma leidet und sowohl Salbutamol als auch Junik-Spray hierfür einnimmt. Der Patient litt häufig an Erkältungen und

unter jahreszeitabhängigen Allergien. Des Weiteren wurde angegeben, dass der Schnullergebrauch bis zum dritten Lebensjahr erfolgte. Als orales Habit wurde das Kauen auf dem T-Shirt beschrieben, und die Mutter berichtete von einer sichtbaren Mundatmung sowie trockenen Lippen.

Klinischer Erstbefund:

Extraoraler Befund:

Extraoral konnte eine deutliche OMH mit trockenen Lippen und die Einlagerung der Unterlippe hinter den Oberkieferfrontzähnen beobachtet werden (Abb. 1). Die nach kaudal gezogenen

Mundwinkel deuteten auf eine hypotone, orofaziale Muskulatur hin. Außerdem war ein viszerales Schluckmuster kombiniert mit einer frontalen Zungenlage zu beobachten.

Intraoraler Befund:

Der Patient befand sich im frühen Wechselgebiss. Im Ober- sowie Unterkiefer lag eine transversale und sagittale Zahnbogenenge vor. Der stark vergrößerte Overjet betrug 10 mm mit einem fehlenden Frontzahnkontakt (Abb. 2). Es lag eine distale Bisslage um eine Prämolarenbreite beidseits vor. Der Platzmangel betrug sowohl im Ober- als auch Unterkiefer ca. 2–3 mm.

Behandlungsplan

Ziel der Behandlung bestand in der transversalen und sagittalen Nachentwicklung des Ober- und Unterkiefers, um eine Neutralverzahnung und einen funktionellen Frontzahnkontakt zu erreichen. Hierbei sollte das derzeitige pathologische, retrognathe und schmale Wachstumsmuster in ein physiologisches Wachstumsmuster mit normgerechten Muskelkräften (Ruheweichteilbeziehungen = RWB) überführt werden.

Behandlungsablauf

Die Therapie wurde nach dem klassischen mykie® Frühbehandlungskonzept durchgeführt. Parallel zur Bioplate und verschiedenen Trainern fand ein myofunktionelles Training statt. Insbesondere das langfristige Erlernen der Nasenatmung stellte sich für den Patienten aufgrund jahreszeitabhängiger Allergien als eine Herausforderung dar. Dennoch konnte durch ein konsequentes Training nach kurzzeitigen Phasen der Mundatmung

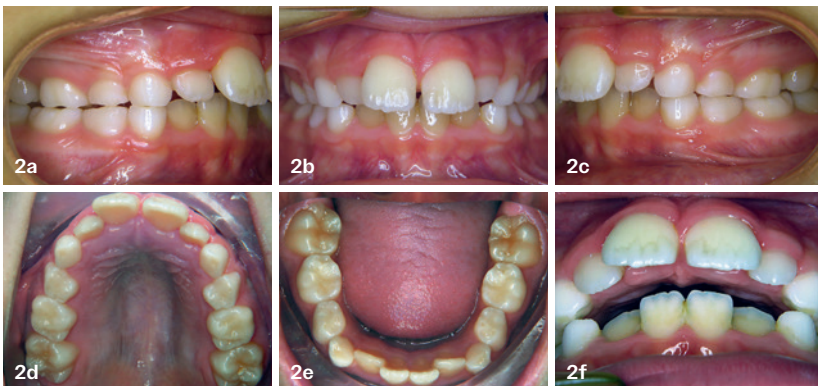

Abb. 2a–f: Intraorale Fotodokumentation der Anfangsdiagnostik.

Die Verwendung von Alignern innerhalb des mykie® Frühbehandlungskonzeptes

Die gleichzeitige Therapie von Form und Funktion steht im Zentrum des mykie® Frühbehandlungskonzeptes. Wie in Teil 1 der Artikelreihe vorgestellt spielt die Auswahl der verwendeten Therapiegeräte hierbei eine wesentliche Rolle. Die Integration von Alignern in das mykie® Frühbehandlungskonzept stellt sich als sehr zielführendes Therapiemittel heraus, da die Gaumenfreiheit von Anfang an einen entscheidenden Vorteil gegenüber anderen Therapieoptionen bietet.

Einige entscheidende Vorteile der Aligner-Therapie im Rahmen der Frühbehandlung:

- Der Gaumen bleibt von Therapiebeginn an frei (die korrekte Zungenruhelage kann erlernt bzw. automatisiert werden)
- Die Mundhygiene wird nicht beeinträchtigt (Schienen werden zur Reinigung entfernt)
- Durch die Verwendung eines Intraoralscanners ist das Nachscannen unproblematisch möglich
- Trainer können über den Alignern getragen werden, daher die gleichzeitige Therapie von Form und Funktion
- Eine gezielte Lückenöffnung und damit Platzschaffung für alle noch durchbrechenden Zähne ist recht-

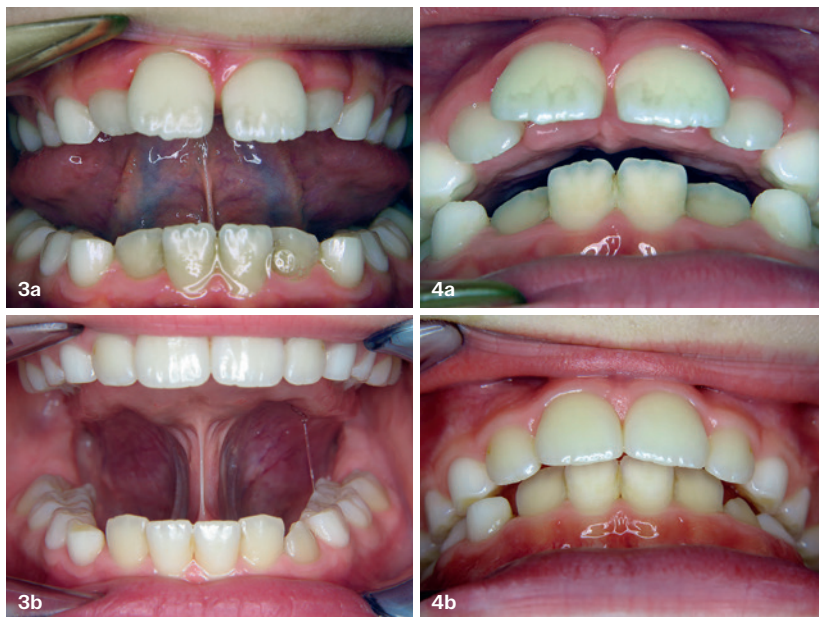

Abb. 3a und b: Ansaugen der Zunge an den Gaumen zur Anfangsdiagnostik (a) sowie Enddiagnostik (b). **Abb. 4a und b:** Frontzahnkontakt: Anfangsdiagnostik (a), Enddiagnostik (b).

wieder auf die regelrechte Nasenatmung umgestellt werden. Sehr eindrücklich war der Therapiefortschritt beim Ansaugen der Zunge (Abb. 3) im Rahmen der myofunktionellen Therapie (Übung zur Erlangung einer physiologischen Zungenruhelage). Die zuvor definierten Behandlungsziele: Neutralverzahnung (Abb. 5), funktioneller Frontzahnkontakt (Abb. 4) und regelrechte Ruheweichteilbeziehungen (RWB) konnten im Rahmen der Frühbehandlung erreicht werden. Neben den genannten Behandlungszielen konnte vor allem extraoral eine

positive Entwicklung festgestellt werden (Abb. 6). Denn erst im Nachhinein wird deutlich, dass wir es zu Beginn der Frühbehandlung mit einem „kranken“ Kind mit Augenringen (deutlicher zu erkennen ohne Augenverdeckung) zu tun hatten. Zur Stabilisierung und Automatisierung der Ergebnisse wurde, aufgrund der großen Rezidivneigung von Klasse II-Patienten (insbesondere bei Allergien mit OMH), das konsequente Tragen eines Retentions-Trainers in der Nacht bis zum Ende des Zahnwechsels empfohlen.

Diagnostik	Overjet	Overbite	Frontzahnkontakt	Bisslage	Sonstiges
Anfangsdiagnostik	10 mm	50 %	nein	1d+1d	OMH 100 %, Mundatmung
1. Zwischendiagnostik (3 Monate nach Behandlungsbeginn)	4 mm	30 %	nein	¼d+¼d	OMH 27 %, vermehrte Nasenatmung
2. Zwischendiagnostik (9 Monate nach Behandlungsbeginn)	4 mm	30 %	nein	¼d+¼d	Allergiebedingt vermehrte Mundatmung
Enddiagnostik	2 mm	20 %	ja	¼d+n	OMH auf 36 % reduziert, größtenteils Nasenatmung

Tabelle 1: Diagnostikerggebnisse. Erläuterung: Die Prozentzahlen bzgl. der OMH wurden über einen selbst entwickelten Beobachtungsbogen erhoben. Eingeflossen sind Befunde der Logopäden und der häuslichen Beobachtungen der Eltern.

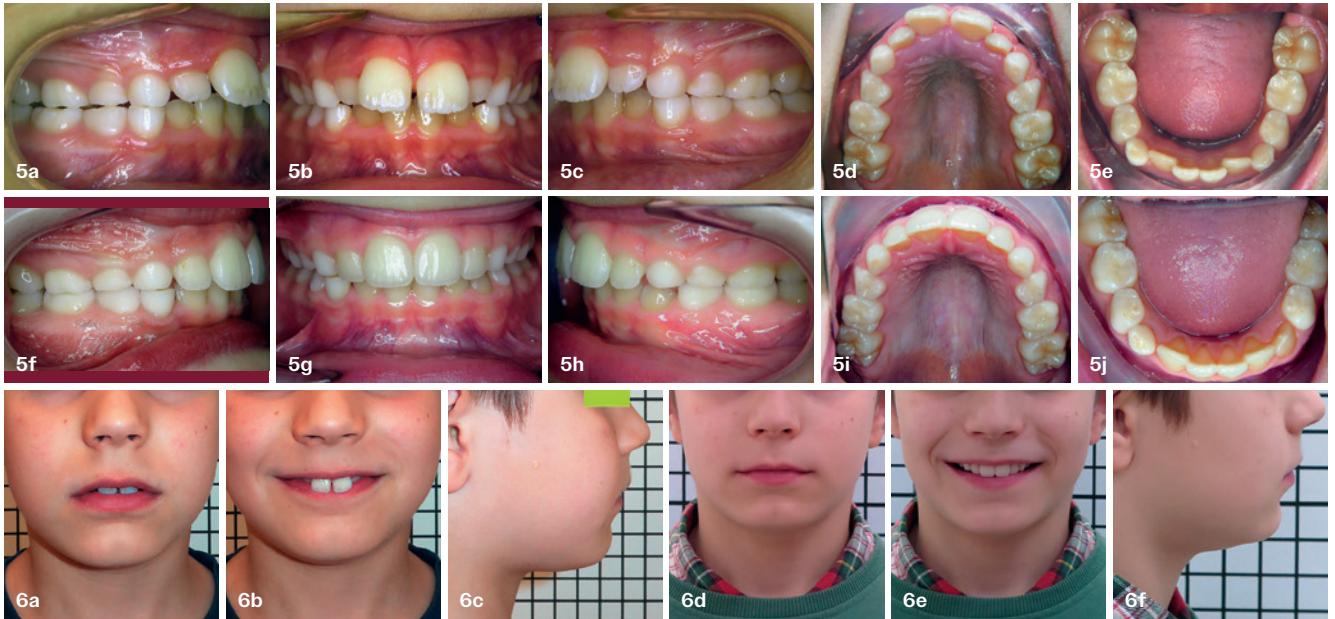


Abb. 5a-j: Intraorale Fotodokumentation: Anfangsdiagnostik (a-e), Enddiagnostik (f-j). **Abb. 6a-f:** Extraorale Fotodokumentation: Anfangsdiagnostik (a-c), Enddiagnostik (d-f).

zeitig möglich (v.a. bei unterminierender Resorption mit Lückeneingengung)

- Das langfristige Ziel der Non-Extraktionsbehandlungen mit großen Kiefern ist dadurch fast immer möglich.

Seit einem Jahr wird die Aligner-Therapie im Rahmen des mykie® Frühbehandlungskonzeptes durch die

Verwendung von Dental Monitoring® unterstützt. Mithilfe der integrierten KI wird der Schienensitz vor jedem Wechsel auf Unstimmigkeiten geprüft und der Patient somit erst bei einem optimalen Sitz der Aligner zum Wechsel dieser aufgefordert. Neben der Kontrolle der Attachments und des Schienensitzes wird auch die Mundhygiene der Patienten gescreent. Durch eine integrierte Mor-

phing-Funktion kann der Patient seinen bisherigen Therapieerfolg digital verfolgen. Aus unserer Erfahrung trägt diese Funktion in einem großen Maß zur Steigerung der Motivation und damit insgesamt des Therapieerfolges bei.

Anhand von drei Patientenfällen möchten wir einen Einblick in die Möglichkeiten der Aligner-Therapie im Rahmen der Frühbehandlung geben.

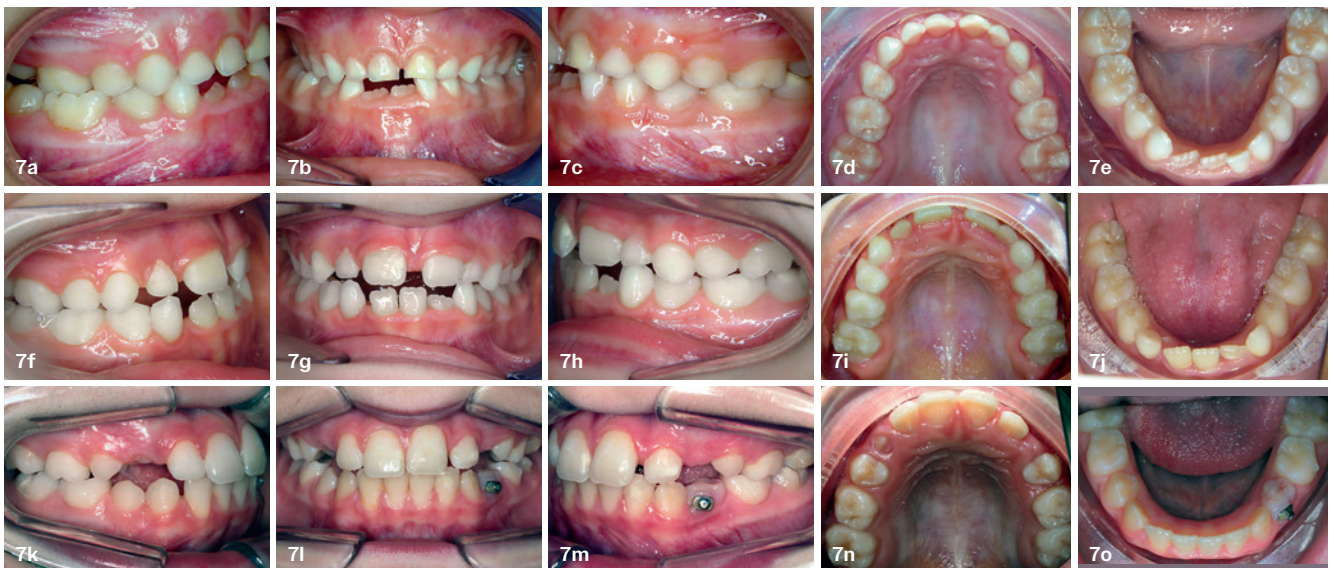

Abb. 7a-o: Intraorale Fotodokumentation: Anfangsdiagnostik (a-e), Zwischendiagnostik (f-j), Enddiagnostik (k-o).

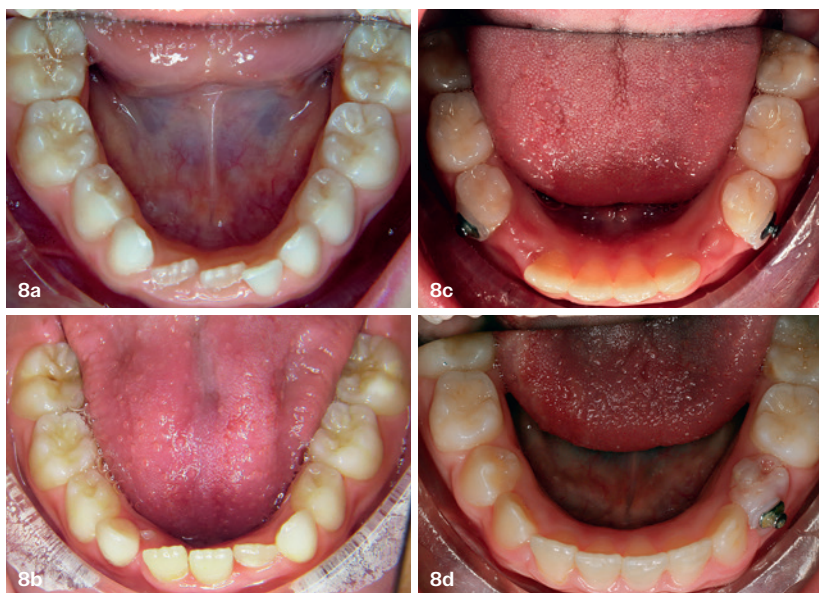

Abb. 8a–d: Intraorale Fotodokumentation: Entwicklung des Engstandes im Unterkiefer: Anfangsdiagnostik (a), unterminierende Resorption 83 durch 42 (b), gezielte Lückenöffnung durch Aligner (c), Enddiagnostik (d; Der Knopf an 74 wurde aufgrund des Lockerungsgrades nicht entfernt).

Platzmangel + Aligner + mykie®

Geht aufgrund einer unterminierenden Resorption ein Milchzahn frühzeitig verloren, entsteht häufig ein sekundärer Engstand. Die notwendige Lückenöffnung kann frühzeitig gezielt mit Alignern durchgeführt werden. Anhand der folgenden Patientin möchten wir die Anwendung von mykie® in Kombination mit Invisalign First® bei einem ausgeprägten Engstand vorstellen.

Patientenfall 1:

Die Patientin stellte sich im Alter von sechs Jahren im Fachzentrum für Kie-

ferorthopädie, Abteilung Frühbehandlung (mykie®) in Weinheim vor. Im Rahmen der Erstberatung konnten ein einseitiger Kreuzbiss rechts, ein ausgeprägter frontaler Engstand sowie von extraoral eine rechtsseitige Asymmetrie festgestellt werden (Abb. 7a–e). Ziel der Frühbehandlung war die Überstellung des Kreuzbisses und das Vermeiden einer späteren Extraktions-therapie. Im Rahmen der Vorbehandlung mittels einer Bioplate in Kombination mit einem Trainer konnte der Kreuzbiss erfolgreich überstellt werden (Abb. 7k–o). Aufgrund einer unterminierenden Resorption des Zahnes

83 durch Zahn 42 (Abb. 8b) wurde der bestehende Engstand deutlich verstärkt. Um den späteren Durchbruch des Zahnes 43 zu gewährleisten, wurde die Therapie mittels Invisalign First™ Aligner zur gezielten Lückenöffnung Regio 43 fortgesetzt. Zahn 43 konnte, wie in Abbildung 8d zu sehen ist, anschließend „normal“ durchbrechen.

Die extraorale Asymmetrie konnte im Rahmen der Therapie nicht behoben werden (Abb. 9). Hierbei stellt sich die Frage, ob eine funktionelle bzw. strukturelle Pathologie peripher des orofazialen Systems eine Rolle bei der Entstehung des einseitigen Kreuzbisses gespielt hatte. Da die Asymmetrie nicht durch die Überstellung des Kreuzbisses gelöst werden konnte, wurde der Patientin zu einer weiteren orthopädischen Abklärung geraten.

Klasse II/1 + Aligner + mykie®

Rechtfertigung für eine frühzeitige Korrektur der Klasse II/1 findet sich v.a. in der erhöhten Traumagefahr. Es fehlt „der Airbag der Lippen für die oberen Frontzähne“. Herausforderungen der Korrektur der Klasse II/1-Dysgnathie sind die nachhaltige transversale Erweiterung des Oberkiefers mit regelrechter Zungenruhelage und die Unterkieferverlagerung mit habituellem Lippenschluss. Die sagittale Korrektur lässt sich durch die Verwendung von intraoralen Klasse II-Gummi-zügen erzielen, mit entsprechender Nebenwirkung wie der Rotation der

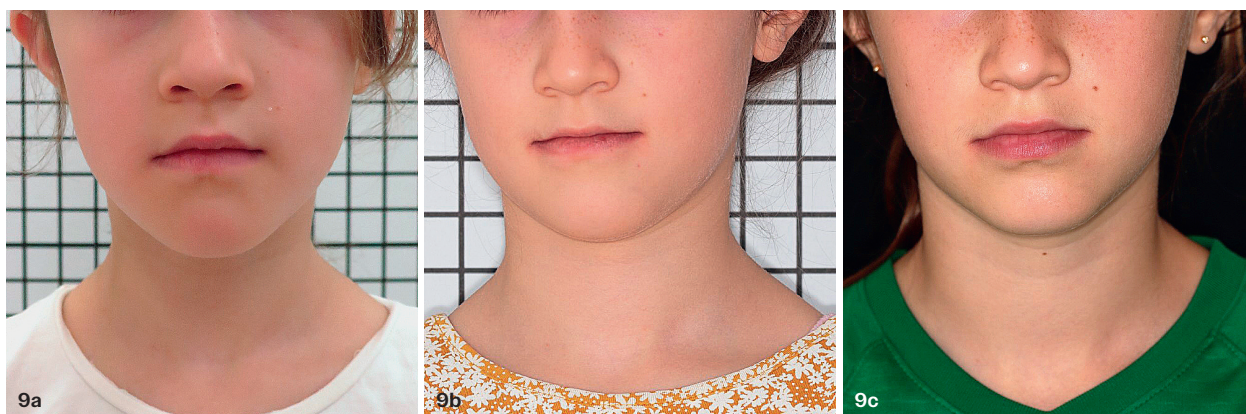


Abb. 9a–c: Extraorale Fotodokumentation: Anfangsdiagnostik (a), Zwischendiagnostik (b), Enddiagnostik (c).

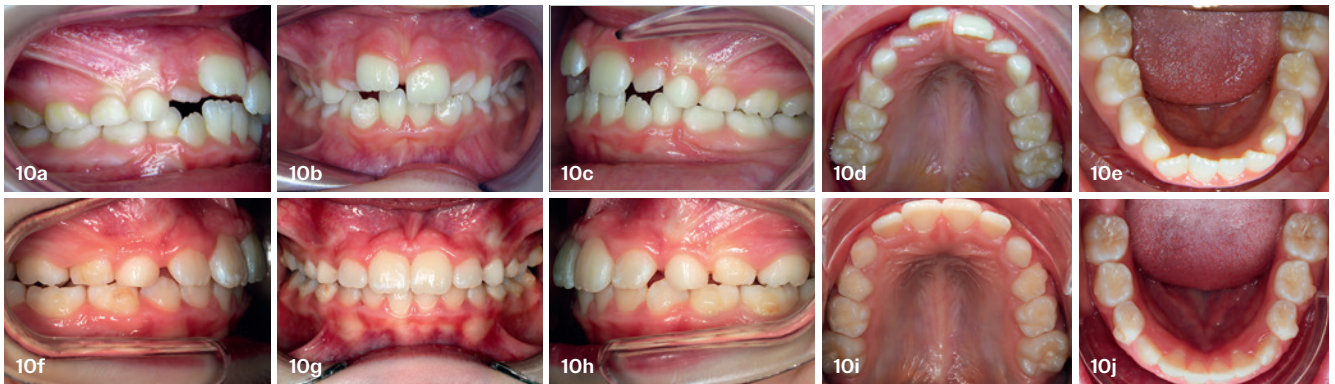

Abb. 10a-j: Intraorale Fotodokumentation: Anfangsdiagnostik (a-e), Zwischendiagnostik (f-j).

Okklusionsebene im Uhrzeigersinn. Auch führen Cut-outs oder Schlitze zu einer Schwächung der Schienen und somit zu einer Erhöhung der Bruchgefahr.

Eine weitere Option zur Korrektur der Klasse II-Dysgnathie sind integrierte Flügel innerhalb der Aligner (Mandibular Advancement). Die ausreichende Verankerung der Schienen ist hierbei jedoch nicht immer einfach zu erzielen. Insbesondere das Kleben der häufig notwendigen lingualen Verankerungsattachments stellt für die jungen Patienten mit ausgeprägtem Speichelfluss eine große Herausforderung dar.

Im Rahmen des mykie® Frühbehandlungskonzeptes wird die Korrektur der Klasse II/1-Dysgnathie durch eine Kombination von Alignern und einem konfektionierten bzw. ggf. individualisierten Trainer erreicht. Der spezielle Trainer mit breiteren Zahnkanälen (für Aligner-Materialstärke und Attachments) wird nachts und eine Stunde am Tag über den Alignern getragen. Er unterstützt die Zahnstellungskorrektur, die Kieferlagekorrektur und parallel die myofunktionelle Therapie zur Erlangung einer regelrechten Ruheweichteilbeziehung.

Patientenfall 2:

Die Patientin stellte sich im Alter von sieben Jahren vor. Im Rahmen der Erstdiagnostik konnten ein frontaler Engstand, eine transversale Zahnbogenenge sowie eine Unterkiefererrücklage festgestellt werden (Abb. 10a-e).

Ziel der Frühbehandlung war die transversale Erweiterung des Oberkiefers, das Auflösen des frontalen Engstandes, die Ausformung der Zahnbögen sowie die gleichzeitige Korrektur der Unterkiefererrücklage. Im Rahmen der Invisalign First™ Behandlung konnten in Kombination mit einem konfektionierten Trainer sowie der myofunktionellen Therapie zeitgleich eine transversale Erweiterung (Abb. 12) des Oberkiefers, die Aufrichtung des Unterkieferseitenzahnbereiches, eine Klasse I-Verzahnung (Abb. 10 und 11) sowie von extraoral eine deutliche Verbesserung des Profils erzielt werden (Abb. 13).

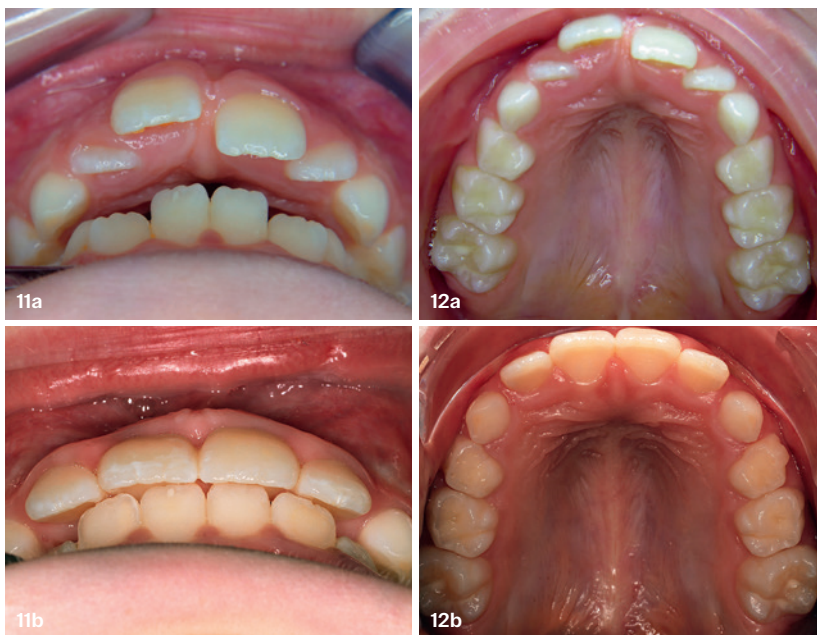

Abb. 11a und b: Intraorale Frontzahnstufe Anfangsdiagnostik (a) sowie Enddiagnostik (b).
Abb. 12a und b: Oberkieferaufsicht bei der Anfangsdiagnostik (a) sowie Enddiagnostik (b).

Offener Biss + Aligner + mykie®

Der frontal offene Biss lässt sich grundsätzlich mittels Alignern durch die Intrusionswirkung des Schienenmaterials auf die Molaren sehr effizient schließen. Das zeitgleiche nächtliche Tragen eines Trainers unterstützt durch eine weitere Intrusionswirkung und die Abschirmung der Zunge die Therapie. Die Zunge wird über die integrierte Zungenrampe des Trainers hierbei an die korrekte Ruheposition an den Gaumen geleitet.

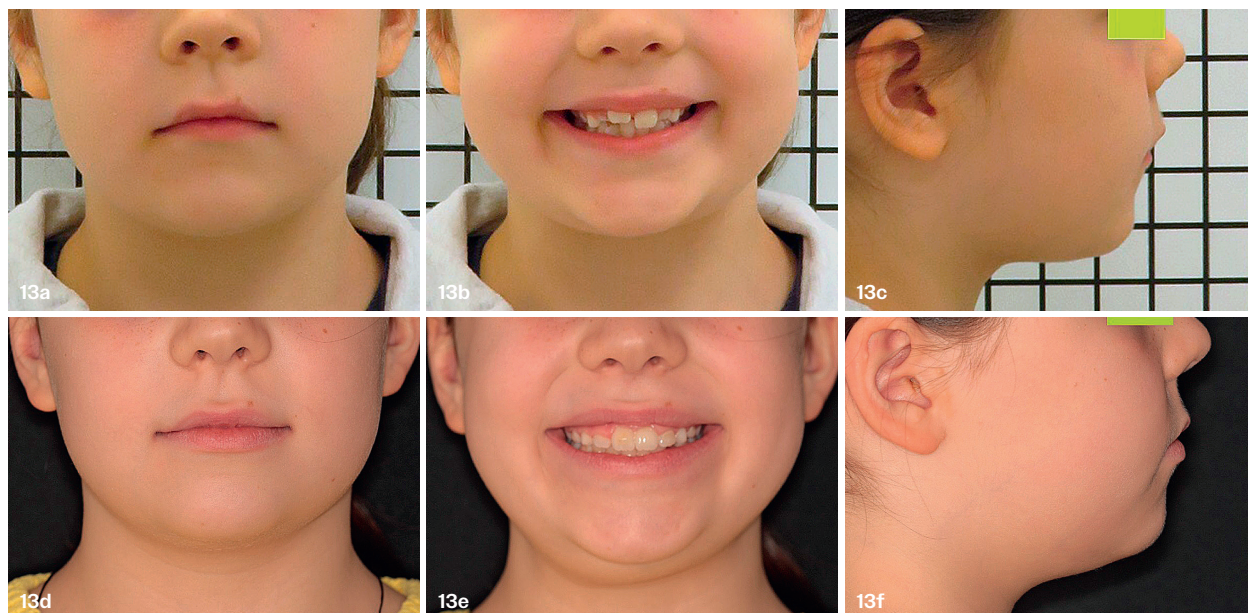


Abb. 13a-f: Extraorale Fotodokumentation: Anfangsdiagnostik (a-c), Enddiagnostik (d-f).

Patientenfall 3:

Bei der folgenden Patientin handelt es sich um eine laufende Invisalign First™ Frühbehandlung. Hier kommen damit schon Dental Monitoring und die von uns neu entwickelten myofunktionellen Online-Trainings zur Anwendung (www.mykie-trainings.de). Die Patientin stellte sich im Alter von sieben Jahren und sieben Monaten im Fach-

zentrum für Kieferorthopädie, Abteilung Frühbehandlung (mykie®) in Weinheim vor. Bei der Erstdiagnostik konnten ein frontal offener Biss sowie ein Sigmatismus festgestellt werden. Die Patientin befand sich zum Zeitpunkt der Erstdiagnostik in der Ruhephase.

Ziel der Frühbehandlung war der frontale Bisschluss sowie der Erhalt der Klasse I-Verzahnung. Myofunktionell

steht das Erlernen einer regelrechten Ruheweichteilbeziehung inkl. kompetentem Lippenschluss und korrekter Zungenruhelage im Zentrum der Therapie. Die Therapie mit Invisalign First™ wurde in den ersten sechs Monaten myofunktionell durch unsere Online-Trainings zum Thema a) Nasenatmung und Mundschluss tags, b) Nasenatmung und Mundschluss nachts, c) Trainer eingewöhnen sowie d) intensi-

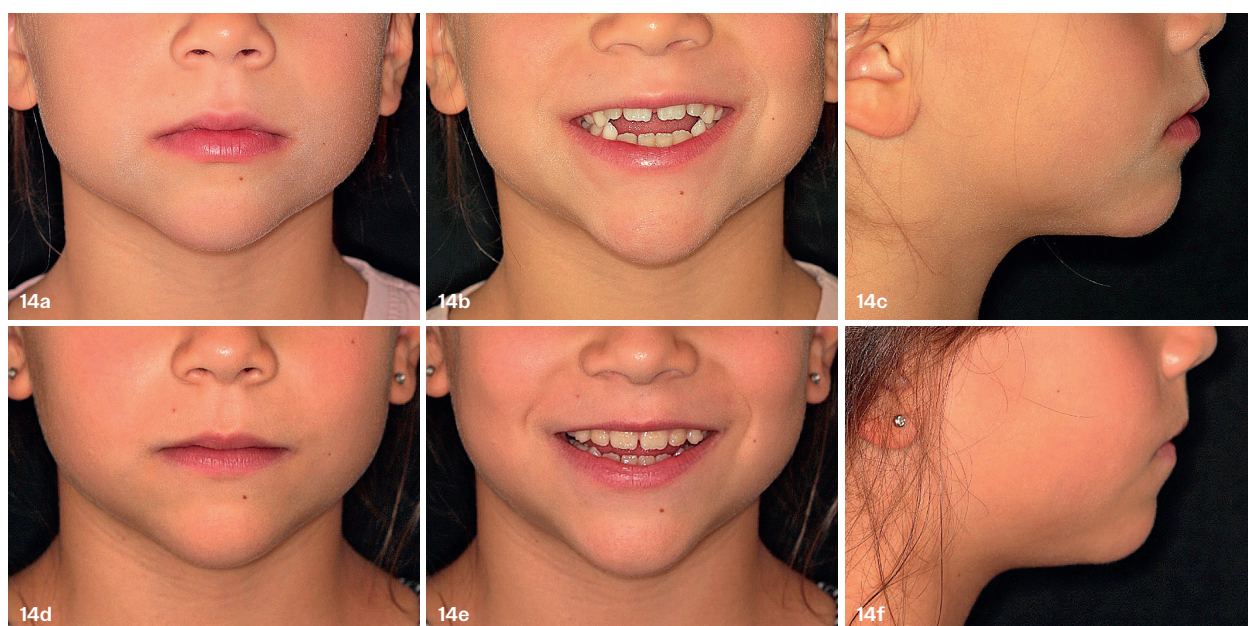


Abb. 14a-f: Extraorale Fotodokumentation: Anfangsdiagnostik (a-c), Enddiagnostik (d-f).

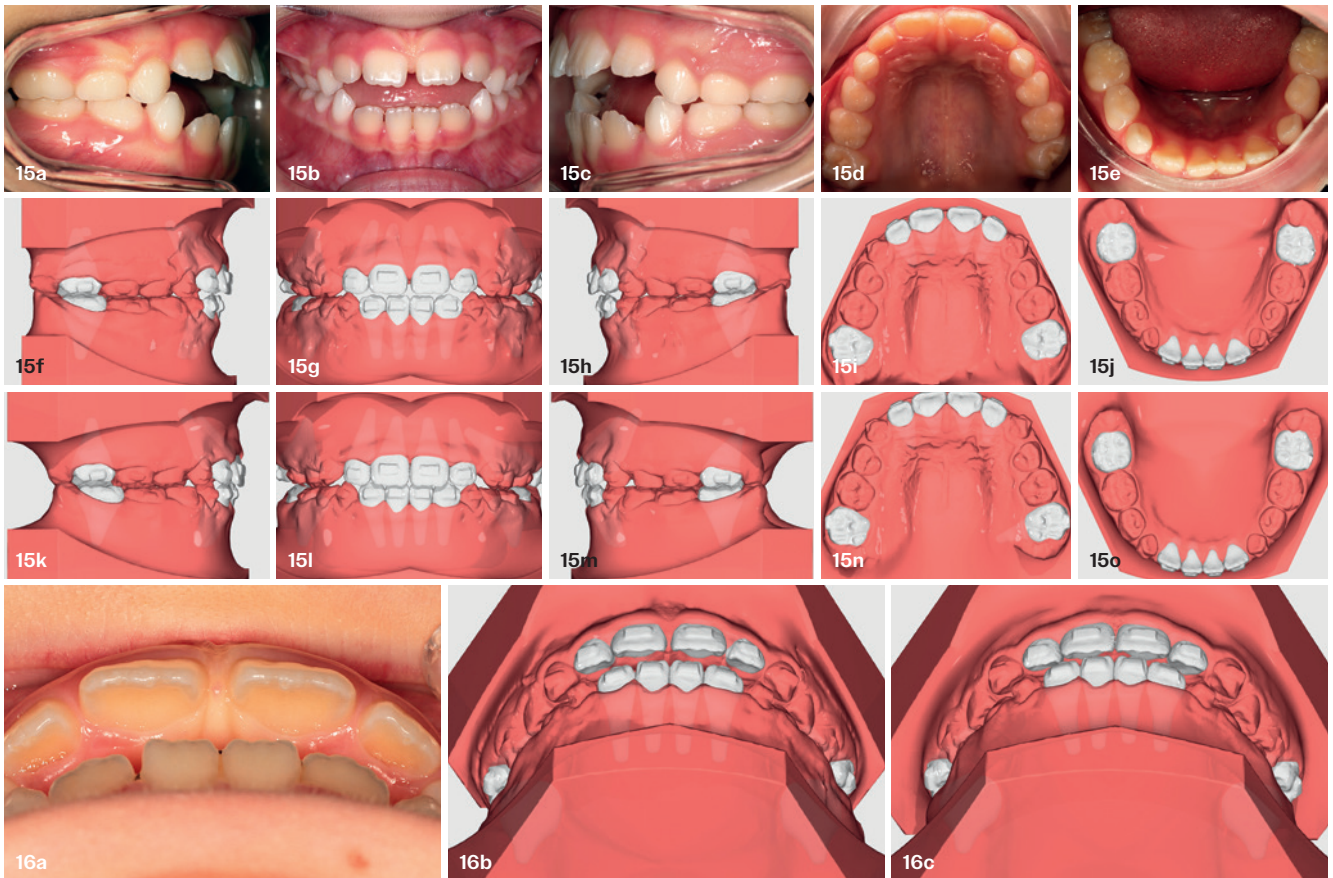

Abb. 15a–o: Intraorale Fotodokumentation: Anfangsdiagnostik (a–e), 1. Zwischendiagnostik (f–j), 2. Zwischendiagnostik (k–o). **Abb. 16a–c:** Intraorale Fotodokumentation der Frontzahnstufe Anfangsdiagnostik (a), 1. Zwischendiagnostik (b), 2. Zwischendiagnostik (c).

ves beidseitiges Kauen begleitet. Im Anschluss an die Online-Trainings wurde die Patientin an eine Logopädin aus unserem mykie® Netzwerk überwiesen, um aufbauend auf die Trainings die korrekte Zungenruhelage sowie das physiologische Schlucken zu erlernen.

Im Rahmen der zweiten Zwischendiagnostik, das heißt nach einem Jahr Therapie, konnte eine deutliche Verbesserung des Overbites von anfänglich -4 mm zu $+1\text{ mm}$ erzielt werden (Abb. 14 und 15). Zudem konnte ein funktioneller Frontzahnkontakt eingestellt werden. Dies ist ein wesentliches Zeichen dafür, dass die Zunge ihre Ruhelage verändert hat! Im Rahmen der Zwischendiagnostiken verzichten wir aufgrund der Scanqualität und der Reproduzierbarkeit zunehmend auf intraorale Fotos. Zusätzlich sind Scans deutlich angenehmer für unsere jungen Patienten. Anhand des Screenings

durch Dental Monitoring® konnten sowohl Patientin als auch Behandler beobachten, wie effizient über wenige Wochen der Biss frontal geschlossen werden konnte (Abb. 17).

mykie® Netzwerk

Die gleichzeitige und effektive Therapie von Form und Funktion setzt ein hohes Maß an gegenseitigem Wissen und Kooperation zwischen den behandelnden Fachdisziplinen Kieferorthopädie und Logopädie voraus. Im Rahmen der mykie® Zertifizierung werden Logopäden und Kieferorthopäden zeitgleich myofunktionell und kieferorthopädisch bzgl. myofunktioneller Kieferorthopädie = mykie® weitergebildet. Da die gemeinsame Zielsetzung und der interdisziplinäre Austausch hierbei von großer Bedeutung sind, bildet das mykie® Netzwerk eine Plattform zur Weiterbildung und zum interdisziplinären Austausch. Ein Fachbeirat be-

stehend aus beiden Fachdisziplinen unterstützt die Weiterentwicklung. Die jährlichen Qualitätszirkeltreffen ermöglichen den direkten Austausch und tragen zur fachlichen Weiterbildung bei. Denn eine effiziente, myofunktionell kieferorthopädische Therapie lässt sich nur realisieren, wenn beide Fachdisziplinen zusammen Hand in Hand agieren.

Schlussfolgerung

Der mykie® Frühbehandlungsansatz verdeutlicht insbesondere in Bezug auf stabilere Langzeitergebnisse, wie zentral die gleichzeitige Therapie der zugrunde liegenden Ursachen, das heißt der Muskelkräfte ist. Er steht exemplarisch für eine simultane, präventive, interdisziplinäre kieferorthopädische und myofunktionelle Therapie. Beiden Disziplinen kommt ein hoher Stellenwert bei der Unterstützung eines regelgerechten Kiefer- und Gesichtswachstums zu. Die gewünschte Effi-

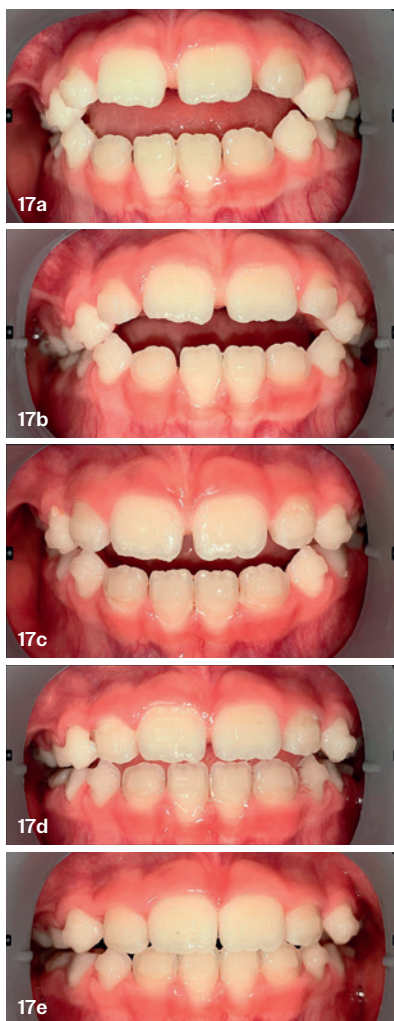


Abb. 17a–e: Intraoraler Scan mittels Dental Monitoring® zur Verlaufskontrolle.


zient und ein stabileres Therapieergebnis können erst durch die Kombination beider Therapien erzielt werden. mykie® ermöglicht eine möglichst frühzeitige Behandlung zur gezielten Lenkung des Kiefer- und Gesichtswachstums sowie zur Korrektur bestehender oraler Dysfunktionen und Habits. Hierdurch kann, je nach Indikationsstellung, die Notwendigkeit langwieriger sowie komplexer kieferorthopädischer bis hin zu kombiniert kieferchirurgischer Behandlungsmaßnahmen reduziert werden. Ist es aus ethischer Sicht kieferorthopädisch zu vertreten, ein Kind so lange „falsch“ wachsen zu lassen, bis wir einen KIG von 3–5 erreicht haben, das heißt bis das Wachstum für alle sichtbar so richtig fehlgelaufen ist? Wie würden Sie Ihr eigenes Kind behan-

deln? Erst alles falsch wachsen lassen und dann mechanisch den „Karren wieder aus dem Dreck ziehen“? Warum nicht rechtzeitig die „richtigen“ Muskelkräfte für das regelrechte Wachstum der Kinder arbeiten lassen? Außerdem gilt: „Was Hänschen nicht lernt, lernt Hans nimmermehr“ oder „nur noch schwer“, das heißt Fehlfunktionen zu verändern ist umso schwerer, je länger sie bestehen. Aus diesem Grund heißt das Motto von mykie®: „natürlich und gesund wachsen“.

Um die Etablierung einer kieferorthopädisch myofunktionellen Tandem-Frühbehandlung zu erreichen, gilt es insbesondere, die Kritik an der Stabilität der Therapieergebnisse einer Frühbehandlung im frühen Wechselgebiss zu entkräften.

Wie wir zeigen konnten, können mykie® Frühbehandlungsergebnisse bei entsprechender Mitarbeit und Retention stabil bleiben – vielleicht sogar stabiler als viele kieferorthopädische Behandlungen, die oft nur durch das Kleben von Lingualretainern oder andere Maßnahmen zumindest im Frontzahnbereich stabil gehalten werden. Bei persistierenden Fehlfunktionen bzw. Muskeldysbalancen des äußeren und inneren Funktionskreises sehen wir häufig langfristige Rezidive. Wie stabil bleibt die von uns durch eine GNE (Gaumennahterweiterung) mühsam erreichte transversale Breite des Oberkiefers? Wenn die Zunge ihren Platz am Oberkiefer nicht einnimmt, kommt es zum Rezidiv, langfristig auch als „Aging“ bezeichnet. Lebenslang muss unsere orofaziale Muskelaktivität erhalten werden, sonst kommt es zu Veränderungen (oder Rezidiven oder Aging), was man z. B. bei Patienten mit Zungenresektionen erschreckend deutlich erkennen kann. Die ernüchternde Schlussfolgerung ist: Alle Muskeln des Körpers müssen lebenslang trainiert werden, sonst atrophieren sie. Deswegen sollen wir uns viel bewegen, Sport machen – nur so bleiben wir auch im Alter fit. Das Gleiche gilt für die Muskeln des orofazialen Bereiches. Wenn wir über Retention

sprechen, sollten wir daher nicht nur über die Retention der Form, sondern auch über die Retention der Funktion = Automatisierung sprechen, das heißt, möglichst viel Lippenschluss mit Nasenatmung und regelrechter ZRL (Balance zwischen äußerem und innerem Muskelfunktionskreis). Wer überprüft bei den Retentionskontrollen seiner Patienten auch diese funktionellen Aspekte? Wer ermutigt seine Patienten, nicht nur zum richtigen Zähneputzen und zum Tragen der Retentionsgeräte/Aufbissschienen, sondern auch zum korrekten Lippenschluss, etwa durch nächtliches Taping? Bisher haben auch wir dieses zu wenig berücksichtigt, werden es aber im Sinne einer lebenslangen Retention/Stabilisierung von Form und Funktion ändern.



Dr. Andrea Freudenberg



Katrina Heuberger

Weitere Informationen unter

www.mykie-trainings.de
www.mykie.de