

Endodontie beim älteren Patienten

Karies oder Parodontalerkrankungen führen im Laufe des Lebens indirekt zu Komplikationen bei endodontischen Massnahmen. Trotzdem ist in vielen Fällen ein Erhalt der Zähne mit guter Prognose möglich.

Die Qualität der medizinischen Versorgung als auch das Anspruchsdenken der Patienten an die eigene Gesundheit und Lebensqualität steigen kontinuierlich an. Für die Zahnmedizin bedeutet das, dass Zahnextraktionen bei bestehenden Behandlungsalternativen oftmals nicht mehr akzeptiert werden. Immer mehr Patienten verlieren immer weniger Zähne – immer mehr Zähne können langfristig erhalten werden. Möglich wird dies nicht zuletzt

rungen mit Erkrankungen ihrer Zähne (Karies, Parodontalerkrankungen) und daraus resultierenden therapeutischen Eingriffen (Füllungs-, Parodontaltherapie). Sehr oft resultieren diese Vorgeschichten in Obliterationen der Wurzelkanalsysteme.

Der alternde Zahn

Veränderungen der Pulpa

Der Kern eines Zahnes besteht aus gut innerviertem und vaskulari-

gebildete Prädentinschicht. Zytoplasmafortsätze (Odontoblastenfortsätze) ragen in feine Dentinkanälchen hinein und können sich bis in die Peripherie des Dentinmantels erstrecken. Neben Odontoblasten lassen sich Fibroblasten, Ersatz- und Abwehrzellen nachweisen.

Die Funktion der Pulpa besteht zunächst in der Bildung von (Primär-)Dentin durch Odontoblasten. Eine alterungsbedingte Ablagerung von Sekundärdentin führt in der altern-

Dentin umgeben. Dentin besteht zu 70 Gew.-% aus anorganischem und zu 20 Gew.-% aus organischem Material und aus Wasser. Der organische Anteil setzt sich im Wesentlichen aus Kollagenen und kollagenartigen Verbindungen zusammen. Der mineralische Anteil wird wie Zahnschmelz hauptsächlich aus Phosphat und Kalzium gebildet. Dentin ist hochelastisch und verformbar und von feinen Kanälchen, den Dentintubuli, durchzogen.

Weitere Hartgewebsablagerungen können sich innerhalb des Pulpagewebes bilden. Echte Dentikel treten selten auf, weisen eine regelrechte Dentinstruktur mit unregelmässig angeordneten und verlaufenden Dentintubuli auf und sind hauptsächlich im apikalen Wurzelkanalbereich vorzufinden. Sie sind meist adhären oder interstitiell.⁴ Häufig vorkommende Kalzifizierungen, die sich aus kollagenfaserreicher organischer Matrix und in-

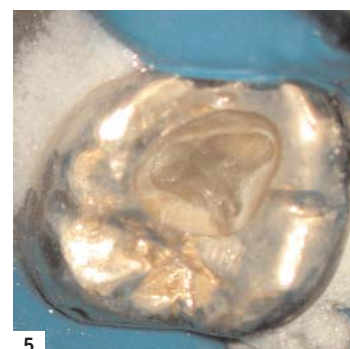
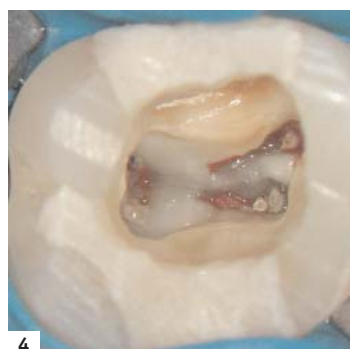
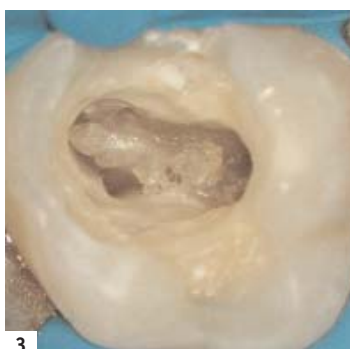
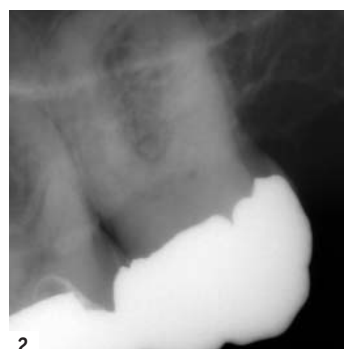
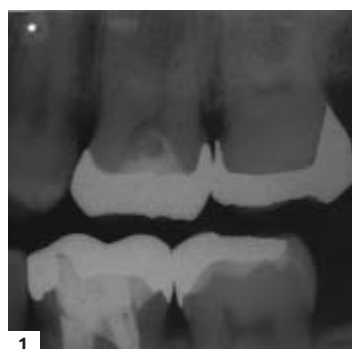

Abb. 1: Dentinablagerungen am Pulpakammerdach und am Pulpakammerboden an Zahn 27. Abb. 2: In der Folgezeit vollständig obliteriertes Wurzelkanalsystem an Zahn 27 aus Abbildung 1. Abb. 3: Am Pulpakammerboden anhaftender Dentikel. Abb. 4: Dentikel in allen Wurzelkanälen des Kanalsystems. Abb. 5: Der Pulpakammerboden grenzt sich bei diesem vollständig obliteriertem Pulpakavum durch die dunkle Färbung deutlich gegen die Pulpakammerwände ab.

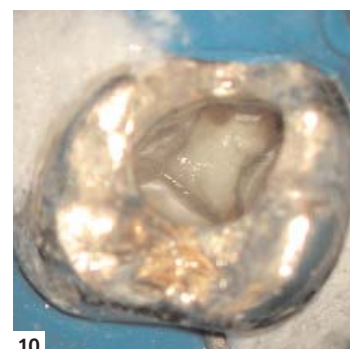
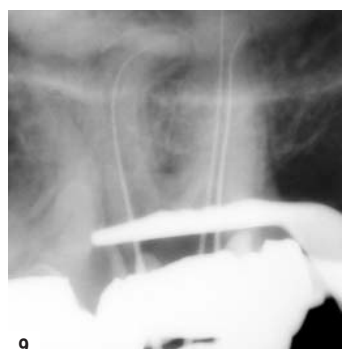
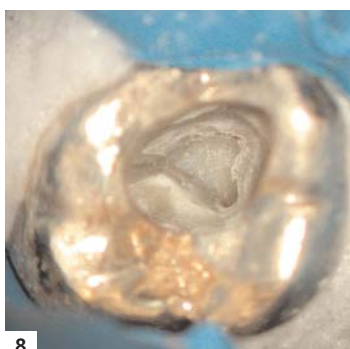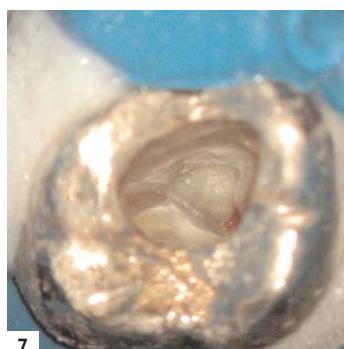
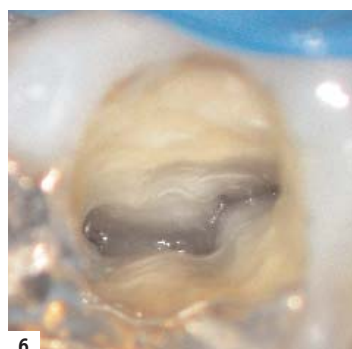


Abb. 6: Dunkle Linien am Pulpakammerboden führen zu den Kanaleingängen. Abb. 7: Gewebereste dienen zur Orientierung bei der Darstellung der Kanaleingänge. Abb. 8: Ausgiebige NaOCl-Spülungen lösen Gewebereste aus feinsten Strukturen heraus und ermöglichen deren Darstellung. Abb. 9: Röntgenkontrastdarstellung nach vollständiger Erschliessung des Wurzelkanalsystems. Abb. 10: Vollständige Aufbereitung des Wurzelkanalsystems mit rotierendem NiTi-System.

durch verbesserte endodontische Therapiemöglichkeiten. Auch wenn sich die grundsätzlichen Überlegungen zur endodontischen Behandlung bei älteren und bei jüngeren Patienten gleichen, gibt es Unterschiede. Ältere Patienten haben regelmässig jahrzehntelange Erfah-

siertem Bindegewebe. Die Pulpa befindet sich in der Pulpakammer, welche in ihrer Form der verkleinerten Umrissform des Zahnes entspricht. Die charakteristischen Zellen der Pulpa sind für die Dentinbildung verantwortliche Odontoblasten. Diese Zellen bedecken die von ihnen

den Pulpa zu einer Verkleinerung der Pulpakammer und ist ebenfalls als physiologischer Vorgang anzusehen.²

Die Ablagerung von Sekundärdentin in der Pulpakammer verläuft nicht gleichmässig. Bei Molaren kommt es hauptsächlich zur Apposition von Dentin im Bereich des Bodens und des Daches der Pulpakammer. Erst zweitrangig lagert sich Dentin an den Wänden des Kammerlumens ab. Dadurch entstehen im Extremfall sehr flache Hohlräume (Abb. 1), die klinisch vollständig obliteriert zu sein scheinen, histologisch aber nachweisbar bleiben. Sensibilitätsprüfungen sind für entsprechend veränderte Zähne oft nicht mehr aussagekräftig.

Grundsätzlich sind in der Pulpa älterer Patienten, wie in anderen Geweben auch, histologische Veränderungen zu verzeichnen. Die augenscheinlichste Veränderung ist die Abnahme der Zellzahl im Pulpagewebe. So nimmt die Zelldichte zwischen dem 20. und dem 70. Lebensjahr um 50 Prozent ab, auch die Anzahl der Blutgefässe und Nerven verringert sich. Die regenerative Leistungsfähigkeit vermindert sich dadurch mit zunehmendem Alter.

Veränderungen des Dentins

Die Pulpa wird vollständig von

Die Permeabilität von Dentin verringert sich im Laufe des Lebens. Die altersabhängige Apposition von stark mineralisiertem peritubulären Dentin führt zur Abnahme der Durchmesser der Dentintubuli und kann bis zum vollständigen Verschluss derselben führen. Es kommt zur Sklerosierung des Dentins. Der Prozess der Einengung der Dentintubuli bietet der Pulpa die Möglichkeit, sich vor äusseren, unphysiologischen Reizen zu schützen.

Kalzifizierungen

Unphysiologische Reize führen neben der Einengung der Dentintubuli zu einer überschüssigen Ablagerung von Dentin im Bereich der Pulpakammer: der Reiz- oder Tertiärdentinbildung. Karies, zur Mundhöhle exponierte Dentintubuli, undichte definitive oder provisorische Restaurationen, Abrasionen oder Fehlbelastungen, kieferorthopädische Behandlungen und Traumata können die Bildung von Tertiärdentin initiieren. Die Tertiärdentinbildung gilt als Abwehrreaktion der Pulpa-Dentin-Einheit auf äussere Reize und verläuft mehr oder weniger regelmässig. Eine nahezu vollständige Obliteration des Wurzelkanalsystems sowohl im Bereich der Zahnkrone als auch im Bereich der Wurzel kann die Folge sein (Abb. 2).³

homogenen Verkalkungen bilden⁵ und meist frei in der Pulpa liegen, bezeichnet man als unechte Dentikel. Sie treten überwiegend in der Kronenpulpa auf (Abb. 3 und 4).

„Die Bedeutung intrapulpaler Verkalkungen für endodontisch tätige Zahnärzte besteht in der Blockade der Wurzelkanäle bzw. bei verschmolzenen und adhären falschen Dentikeln in der teilweisen oder fast totalen Obliteration des Pulpakavums und bei echten Dentikeln in der Blockade des apikalen Kanalanteils.“⁶

Diagnostische Massnahmen vor der Trepanation

Diagnostische Röntgenaufnahmen geben erste Hinweise auf vorliegende Veränderungen im Pulpakammerlumen (Abb. 2). Bei fraglichen Befunden sollten die in Rechtwinkeltchnik angefertigten präoperativen Aufnahmen gegebenenfalls durch exzentrische und/oder durch Bissflügelaufnahmen ergänzt werden. Erste Informationen zur Lage des Pulpakammerbodens zur möglichen Eindringtiefe der rotierenden Instrumente bei der Trepanation und zu anatomischen Besonderheiten lassen sich so bereits im Vorfeld entnehmen.

Weiterhin können durch eine genaue Sondierung des Zahnes im Be-

IDS 2011

Damit Sie den Anschluss nicht verpassen, sind wir für Sie vor Ort!

DENTAL TRIBUNE
The World's Dental Newspaper

reich der Schmelz-Zement-Grenze Rückschlüsse auf anatomische Besonderheiten gewonnen werden. Eine bukkale Einziehung kann zum Beispiel ein Hinweis auf das Auftreten von zwei bukkalen Wurzelkanälen bei oberen Prämolaren sein.

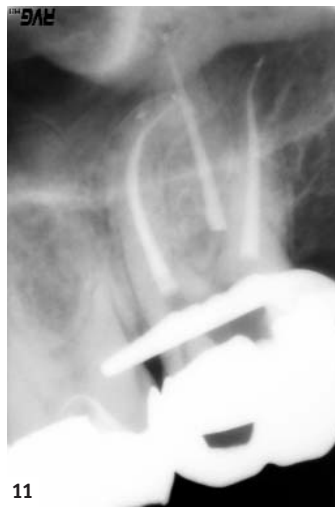Primäre Zugangskavität

Die Anlage einer ausreichend dimensionierten primären Zugangskavität ist die Voraussetzung für eine erfolgreiche Wurzelkanalbehandlung. Eine gute Sicht auf ein optimal ausgeleuchtetes OP-Gebiet, in idealer Weise durch ein OP-Mikroskop, ist zwingend erforderlich. Eingezieltes Anlegen dieser Kavität wird oftmals zusätzlich durch prothetische Versorgungen oder Veränderungen der Zahnstellung erschwert. Gegebenenfalls ist es ratsam, prothetische Versorgungen zu entfernen oder die Kofferdamisolierung des Zahnes erst im Anschluss an die Trepanation vorzunehmen. Wichtige Hinweise zur Form der Pulpakammer gibt die Aussenkontur der klinischen Zahnkrone. Form und Symmetrie von Zahnkrone und Pulpakammer entsprechen einander.

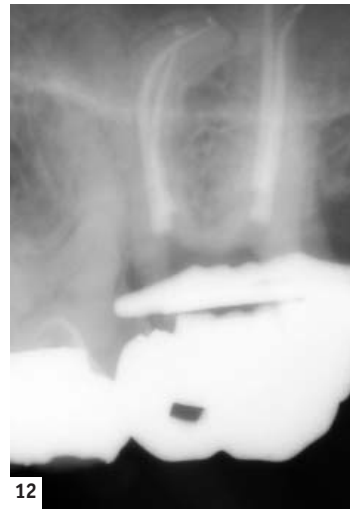Der Pulpakammerboden liegt immer zentral innerhalb des Zahnes und das Dach des Pulpakammerbodens auf Höhe der Schmelz-Zement-Grenze.⁷ Die Trepanation des Zahnes sollte deshalb immer zentral über der vermuteten Pulpakammer erfolgen. Ist die Pulpakammer durch Sekundär- und Tertiärdentinablagerungen oder durch Kalzifizierungen teilweise oder vollständig obliteriert, besteht bei mehrwurzeligen Zähnen die primäre Aufgabe in der

Darstellung des Pulpakammerbodens. Dies gilt als Voraussetzung für ein sicheres Auffinden der Wurzelkanaleingänge. Hilfreich beim Aufsuchen des Pulpakammerbodens ist dann oftmals die Färbung des Dentins. Das Dentin der Pulpakammerwände ist in der Regel sehr hell gefärbt und geht am Übergang zum Pulpakammerboden in sehr viel dunkler gefärbtes Dentin über (Abb. 5). Dunkle Wachstumslinien auf dem Pulpakammerboden führen bei weniger stark obliterierten Zähnen direkt zu den Kanaleingängen (Abb. 6). Lassen sich verbliebene Pulpagewebereste darstellen, dienen diese und die verbliebenen Hohlräume zur Orientierung für das Aufsuchen der Wurzelkanaleingänge (Abb. 7 und 8). Hilfreich für das Auffinden von Geweberesten ist die Reaktion von Natriumhypochlorit und Pulpagewebe. Dort, wo die gewebeauflösende Wirkung von NaOCl einsetzt, steigen feine Bläschen auf und es ist mit dem Vorhandensein von Pulpagewebe und Hohlräumen zu rechnen. Mit feinen Instrumenten (Micro-Opener, DENTSPLY Maillefer, Ballaigues) können entsprechende Strukturen ertastet und dargestellt werden. Ein weiteres Hilfsmittel für die Darstellung feiner Strukturen ist das Anfärben des Dentins mit Farbstoffen wie Methyleneblau oder Fuchsinrot.

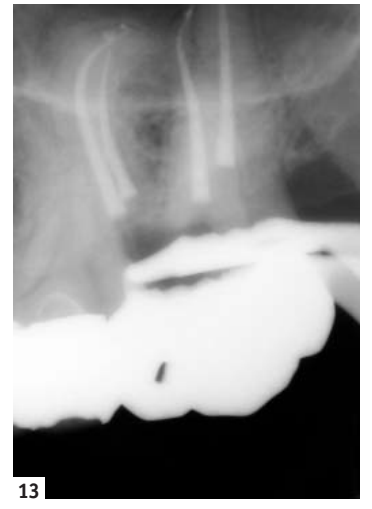Sobald eine Orientierung möglich ist, sollten alle Dentinüberhänge, die eine direkte Sicht auf Kanalzugänge behindern, entfernt werden. Feine Diamantschleifer und insbesondere Rosenbohrer sind für die Entfernung von Kalzifizierungen und die Darstellung der Dentinstrukturen gut geeignet. Lässt man bei trockener Arbeitsweise unter direkter Sichtkontrolle durch die Assistenz die entstehenden Späne verblasen, ist ein sehr effektiver und kontrollierter Einsatz dieser Instrumente möglich. Zurückbleibende glatte Schnittflächen gewährleisten eine sehr gute Übersichtlichkeit.



11



12



13

Abb. 11: Röntgenkontrolle der Wurzelfüllung aus mesialexzentrischer Projektionsrichtung. Abb. 12: Röntgenkontrolle der Wurzelfüllung aus orthoradialer Projektionsrichtung. Abb. 13: Röntgenkontrolle der Wurzelfüllung aus distalexzentrischer Projektionsrichtung.

Wurzelkanaleingänge sind oft schon bei mittleren Vergrößerungen als feine Punkte gut zu erkennen. Der Einsatz ultraschallaktivierter Instrumente bietet sich für die Bearbeitung schlecht zugänglicher, sehr feiner Strukturen an.

Sekundäre Zugangskavität/ Wurzelkanalverlauf

Die Voraussetzung für das sichere Anlegen der sekundären Zugangskavitäten ist die genaue Kenntnis über mögliche Anzahl und Lagebeziehung von Wurzelkanaleingängen. Generell liegen diese immer am Übergang des Pulpakammerbodens in die Pulpakammerwände und am Ende der zuvor bereits erwähnten Wachstumslinien.⁷ Bei der Behandlung von Frontzähnen sollte immer dem Umstand Beachtung geschenkt werden, dass eine linguale Dentinlamelle eine vollständige Erschließung des Wurzelkanalsystems behindert.

Ist die Darstellung aller zu erwartenden Wurzelkanaleingänge gelungen, stellt die vollständige Instrumentierung des Wurzelkanallumens die nächste Hürde dar. Es sollte dabei immer berücksichtigt werden, dass auch radiologisch scheinbar vollständig obliterierte Wurzelkanäle fast immer ein nachweisbares

Lumen aufweisen.⁸ Oftmals ist jedoch schon das obere Wurzelkanal-drittel nicht vollständig instrumentierbar und das initial eingesetzte Instrument lässt sich nur wenige Millimeter in den Wurzelkanal forcieren. Ein mit der Bearbeitung der koronalen Kanalstrukturen beginnendes, schrittweises Vorgehen empfiehlt sich. Der Einsatz speziell gehärteter kurzer Handfeilen mit schneidenden Feilenspitzen und grösseren Konizitäten (z.B. C+ Feilen, DENTSPLY Maillefer, Ballaigues) erleichtern die initiale Aufbereitung. Gelingt eine Instrumentierung auf diesem Wege nicht, lassen sich einsehbare Wurzelkanalabschnitte sehr gut mit feinen Rosenbohrern (z.B. Munce Discovery Burs, CJM Engineering, Santa Barbara, CA, USA) darstellen. Dabei ist immer streng dem durch die Dentinfärbung angezeigten obliterierten Kanalverlauf zu folgen. Es ist wichtig, für dieses Vorgehen nur gut einsehbare, gerade Kanalabschnitte in Betracht zu ziehen. Das gleiche Vorgehen ist mit ultraschallaktivierten Instrumenten möglich. Um in fraglichen Situationen die Orientierung in der Wurzel zu gewährleisten und eine Perforation zu vermeiden, ist eine radiologische Darstellung der bisher geleisteten mechanischen Aufbereitung

sinnvoll. Hierfür bietet sich das Einbringen von Röntgenkontrastmittel aus der Radiologie oder von erwärmter Guttapercha an.

Sobald ein Kanallumen mit einem Handinstrument ertastet werden kann, erfolgt die weitere Instrumentierung mit Handinstrumenten. Das typische „Kleben“ des Instrumentes im Wurzelkanal deutet auf das Vorliegen sehr feiner, instrumentierbarer Hohlräume hin. Die fehlende Visualisierung in gekrümmten Wurzelkanälen lässt sich meistens durch den tastenden manuellen Einsatz vorgebogener, sehr feiner Handinstrumente kompensieren. Erst nach der vollständigen Instrumentierung eines Wurzelkanals mit der Absicherung durch eine endometrische Längenbestimmung und eine Instrumentenkontrastaufnahme (Abb. 9) erfolgt die chemo-mechanische Aufbereitung (Abb. 10) und Obturation des Wurzelkanalsystems (Abb. 11 bis 13). 

Der Artikel ist erschienen in ZWP 9/2010.

ZWP online Die Literaturliste finden Sie unter www.zwp-online.info/fachgebiete/endodontologie

Dr. med. dent. Martin Brüsehaber
Praxis für Endodontie
Dr. Bargholz & Partner
Mittelweg 141
20148 Hamburg
Deutschland
praxis@endodontie.de

ANZEIGE

BDS Dental AG • Länggstrasse 15 • 8308 Illnau • Tel: 052 397 30 20 • Fax: 052 397 30 28 • www.bds-dental.ch

Seit 10 Jahren Ihr Endo Spezialist



Haben Sie schon unseren Endo Line Katalog?

Jetzt kostenlos anfordern unter Telefonnummer 0844 844 815

10 Jahre

 **bds dental ag**