24. Jahrgang | 10,– EUR zzgl. MwSt. | ISSN 1611-0870 | PVSt. F 50117

ENDODONTIE JOURNAL 1/25

Moderne Endodontie und konservierende Zahnheilkunde

Fachbeitrag
Die Therapie von Frontzahntraumata – Dislokationsverletzungen
Seite 6

Anwenderbericht
Boost Retreatment® – Effiziente Guttapercha-Revision
Seite 14

Praxismanagement
Marketingstrategien für endodontische Schwerpunktpraxen
Seite 30

ANZEIGE

präzise

AUS GE FEILT

Rotationsfeilen von MANI:
passen sich jedem Wurzelkanal
exakt und flexibel an.

MANI

www.mani.co.jp/en/

Endodontie am Bodensee

Die DGET lädt nach Lindau im Bodensee ein

Die DGET (Deutsche Gesellschaft für Endodontologie und zahnärztliche Traumatologie e.V.) lädt am 30. und 31. Mai zum „Endo-Frühling" nach Lindau ein – einem einzigartigen Format für kollegialen Austausch in wunderschöner Umgebung mit Fokus auf praxisnaher Endodontie. Ein spannendes Programm mit Vorträgen, Dentalausstellung und geselligem Beisammensein erwartet die Teilnehmer. Ein weiteres Highlight stellt die Ausbildung-für-Ausbilder(AfA)-Tagung dar, in der endodontische Lehrkonzepte beleuchtet werden. Den Abschluss bildet ein gemeinsames Abendessen am See.

Anmeldung und Programm →

© reuerendo– stock.adobe.com

▶ Seite 6

Die Therapie von Frontzahntraumata

Teil 2 – Dislokationsverletzungen

Dislokationsverletzungen treten je nach Richtung und Schwere der Krafteinwirkung in unterschiedlichem Ausmaß und unterschiedlicher Auswirkung auf.

Inhalt

Fachbeitrag

6 Die Therapie von Frontzahntraumata
Dr. med. dent. Mario Schulze

Anwenderbericht

14 Boost Retreatment® – Effiziente Guttapercha-Revision
ZA Klaus Lauterbach

19 Partielle Pulpotomie mit Komet BioRepair
ZA Georg Benjamin

Markt

22 Produktinformation

▼

▶ Seite 14

Boost Retreatment® – Effiziente Guttapercha-Revision

ZA Klaus Lauterbach

Eine zeitsparende Methode zur endodontischen Revision von Guttapercha-Wurzelfüllungen wird vorgestellt.

▶ Seite 30

Marketingstrategien für endodontische Schwerpunktpraxen

Susann Frege

Wie kann geschickte Markenbildung zu einem einzigartigen Praxisimage und Patienten- und Mitarbeitergewinnung beitragen?

Anzeige

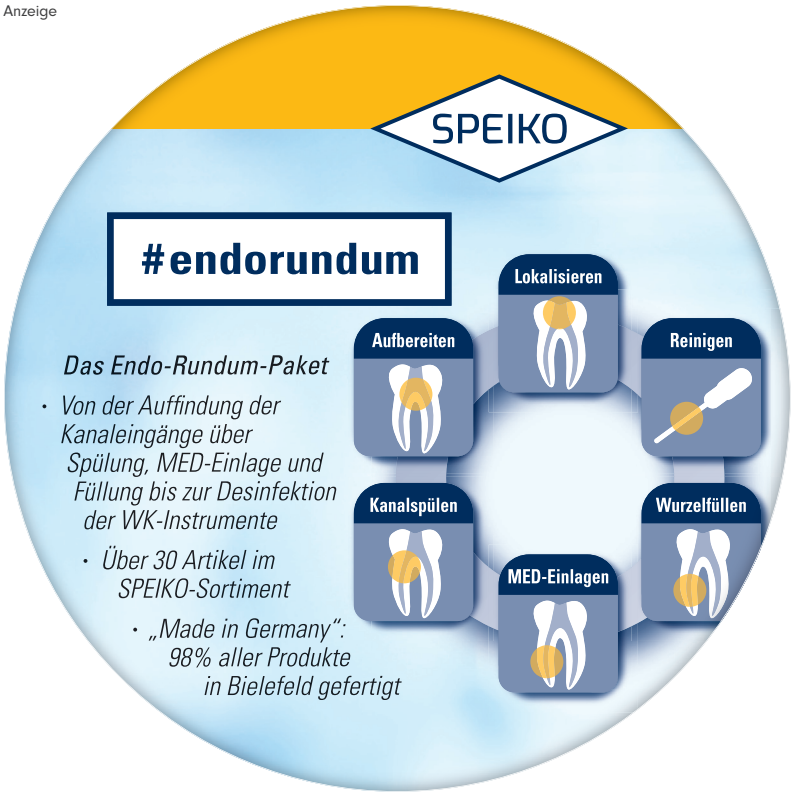

▼

News

26 DGZMK verleiht Millerpreis für herausragende Forschung in der Zahnmedizin

27 DGET-Initiative „Rette Deinen Zahn"

28 Wie Wurzelkanalbehandlungen das Risiko kardiovaskulärer Erkrankungen senken können

36 30 Jahre OEMUS: 3 Jahrzehnte Dentalmarkt-Power

Praxismanagement

30 Marketingstrategien für endodontische Schwerpunktpraxen
Susann Frege

Recht

34 Rechtssicherheit bei Behandlungsfehlervorwürfen
Dr. Susanna Zentai

Events

37 Vorschau

38 IDS 2025 zeigt Endo-Bandbreite

42 Termine/Impressum

Titelbild: © Schlumbohm GmbH & Co. KG

Years of
Passion for Dental
Excellence

HAHNENKRATT

PROMOTION
COMING SOON
APRIL 2025

IDS 2025

HALLE 10.1 G–078

PROMOTION

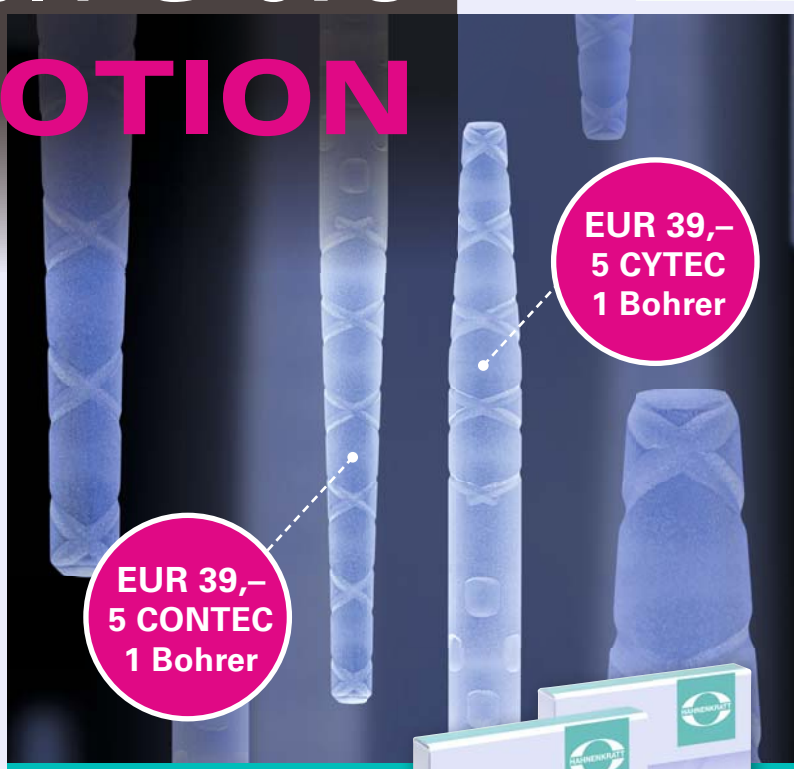

EUR 39,–
5 CYTEC
1 Bohrer

EUR 39,–
5 CONTEC
1 Bohrer

FEBRUAR 2025

CYTECpro
CONTECpro
LightTransmitting

PROMO
SHOP

www.hahnenkratt.com
info@hahnenkratt.com

Preise zzgl. 19% MwSt, gültig bis 30.04.2025

Die Therapie von Frontzahntraumata

Teil 2 – Dislokationsverletzungen

Dislokationsverletzungen treten je nach Richtung und Schwere der Krafteinwirkung in unterschiedlichem Ausmaß und unterschiedlicher Auswirkung auf. Dabei betrifft die Schädigung alle Bestandteile des Zahnhalteapparates. Je stärker die Wurzelspitze bei dieser Art von Trauma bewegt und/oder ausgelenkt wird, desto wahrscheinlicher sind auch Verletzungen der Pulpa bis hin zum Abriss des Gefäß-Nerven-Bündels.

Dr. med. dent. Mario Schulze

Oberste Ziele der Therapie sind der langfristige Zahnerhalt und die Vermeidung posttraumatischer Komplikationen. Hierbei stellen die Resorptionen aufgrund der Beteiligung des Wurzelzementes das größte Risiko dar. Je nach Schweregrad werden die Dislokationsverletzungen in Konkussion mit einer diskreten Traumatisierung des Parodontalligamentes, über Lockerung, laterale Dislokation, Extrusion und Intrusion bis hin zur Avulsion mit Abriss der Pulpa sowie des Parodontalligamentes, ggf. in Kombination mit weiteren Verletzungen des Alveolarknochens und/oder der Weichgewebe, eingeteilt.[1]

Diagnostik

Anamnese, klinische und radiologische Diagnostik sowie Befunddokumentation decken sich mit denen der Zahnfrakturen (Teil 1, siehe *Endodontie Journal 4/24*). Zusätzlich sind bei den Dislokationsverletzungen die Art und der Umfang der Zahnauslenkung, daraus resultierend das Ausmaß der Wurzelzementverletzung sowie die Wahrscheinlichkeit der Schädigung des Pulpakomplexes zu beurteilen und ggf. zeitnah Behandlungsschritte einzuleiten. Bei dem Sonderfall der Avulsion sind zusätzlich Zeitraum und Art der extraalveolären Lagerung zu erheben, da dies Auswirkungen auf Therapie und Prognose hat. Um das Gesamtausmaß der Verletzung und alle betroffenen Zähne und Strukturen zu detektieren, kann neben den bekannten und konventionellen radiologischen Untersuchungsmethoden die dentale Volumentomografie (DVT) zur erweiterten Diagnostik herangezogen werden. Insbesondere Frakturen des Alveolarknochens sind auf diesem Wege zuverlässiger zu diagnostizieren als in konventionellen Röntgenaufnahmen (Abb. 1–3).

Abb. 1+2: Klinische Bilder eine Woche nach Fahrradsturz und Primärversorgung (kombinierte Extrusion und Dislokation des Zahnes 11 nach palatinal mit Fraktur des Alveolarfortsatzes, laterale Dislokation des Zahnes 21, weit offenes Foramen apicale).

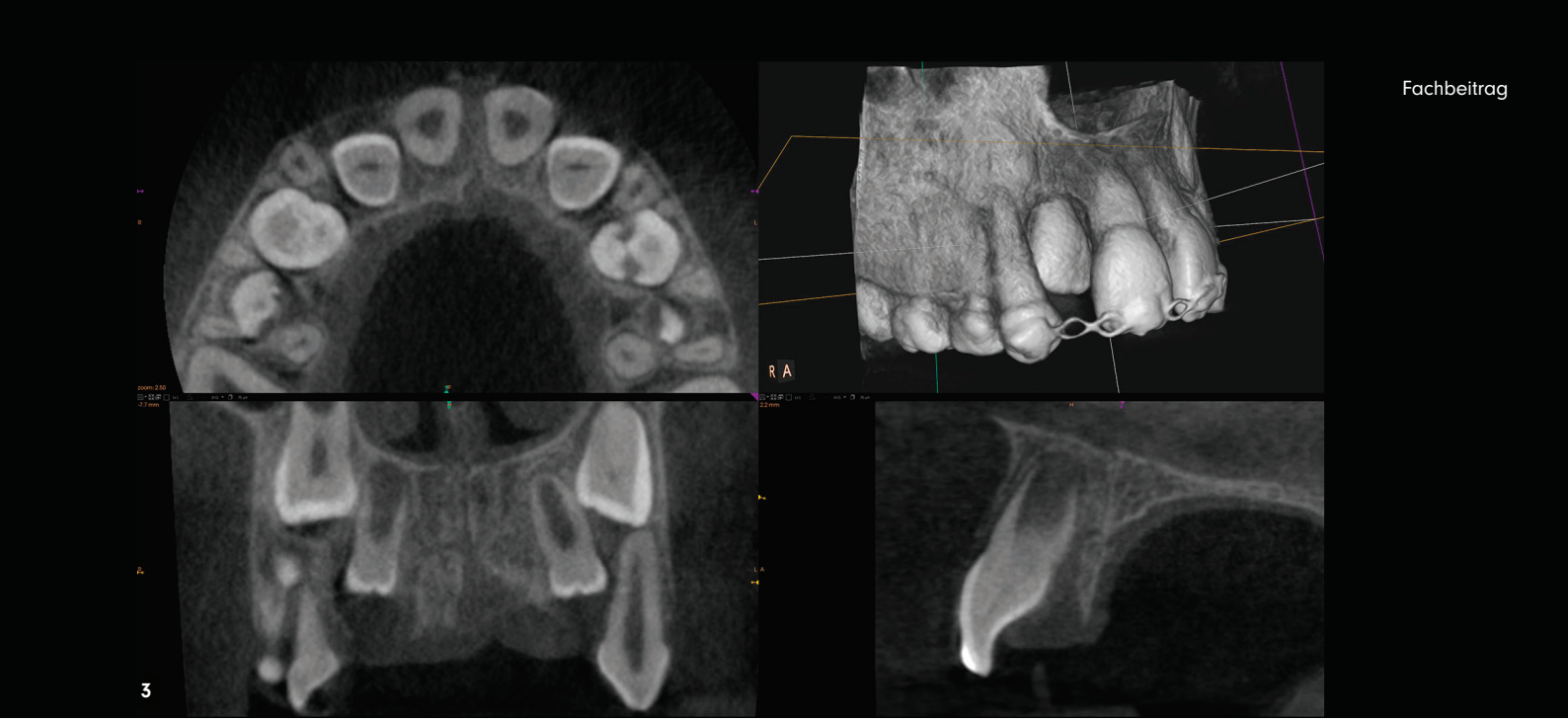

Abb. 3: Radiologischer Befund (DVT-Ausschnitt mit Darstellung der Alveolarfortsatzfraktur und des weiten Foramen apicale).

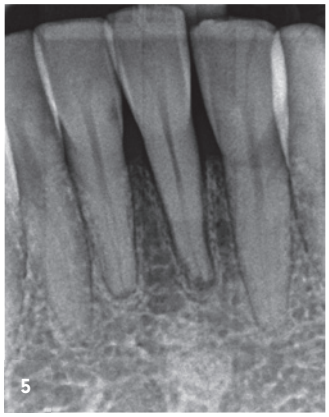

Abb. 4: Klinisches Bild nach Stoß von unten gegen das Kinn; Lockerung des Zahnes 31, Perkussion stark positiv, Sensibilität auf Kältereiz negativ. Bei Krafteinwirkung von unten auf die Mandibula sind immer auch die Kiefergelenke auf Frakturen zu untersuchen. – **Abb. 5:** Röntgenaufnahme der Unterkieferfront am Unfalltag vor flexibler Schienung mit dem Titan-Trauma-Splint (TTS); sichtbare Aufweitung der Alveole von Zahn 31. – **Abb. 6:** Verlaufskontrolle vier Wochen nach Trauma mit regulärem Verlauf des Parodontalspaltes an Zahn 31 bei Beschwerdefreiheit und Sensibilität auf Kältereiz.

Für die Behandlung der Dislokationsverletzungen werden neben den Instrumenten und Materialien zur Therapie der Frakturverletzungen aus Teil 1 je nach Schweregrad zusätzlich benötigt:

1. Titan-Trauma-Splint® zur Schienung,
2. Lokalanästhetikum,
3. chirurgisches Instrumentarium zur Reposition des Zahnes, Säuberung der Alveole, Nahtmaterial.

Dislokationen – Konkussion

Befunde

Klinisch zeigen sich häufig eine diskrete Lockerung des Zahnes sowie ein Perkussionsschmerz. Die Sensibilität des Zahnes ist aufgrund der nur minimalen Verlagerung des Zahnes ohne gravierende Verletzung des Gefäß-Nerven-Bündels nicht beeinträchtigt. Radiologisch sind keine Veränderungen zu erkennen. Therapie: Im Regelfall ist keine Therapie erforderlich. Die Prognose hinsichtlich der Pulpavitalität und des Zahnerhaltes ist sehr gut. Bei ausgeprägter Perkussionsempfindlichkeit mit Beeinträchtigung der Nahrungsaufnahme kann die ein- bis zweiwöchige Schienung der verletzten Zähne an den jeweils benachbarten Zähnen sinnvoll sein. Die flexible Schienung gelingt mit dem Titan-Trauma-Splint® (Medartis) am einfachsten und lässt den Zähnen sowie dem Parodont einen Teil der physiologischen Belastung. Starre Schienungen mit Draht oder Komposit gelten heute als nicht mehr indiziert. Zum einen ist die Drahtschienung mit Ligaturen sehr zeitaufwendig, Kompositschienungen sind frakturanfällig; zum anderen verhindern beide eine physiologische Belastung des parodontalen Faserapparates.

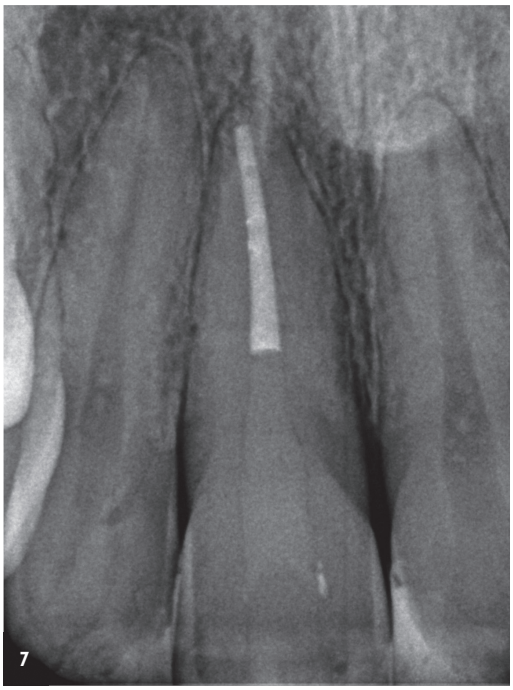

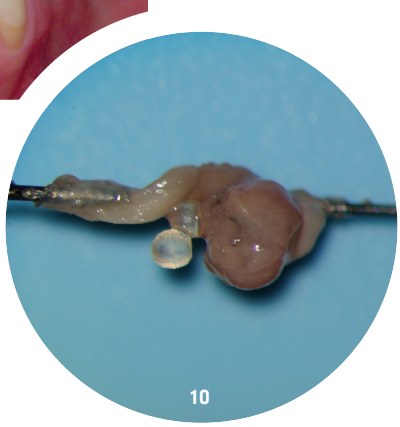

Abb. 7: Verlaufskontrolle drei Jahre nach Trauma mit vollständiger Wurzelfüllung an Zahn 11 und regulärem Verlauf des Parodontalspaltes an den Zähnen 12 bis 21. – **Abb. 8:** Klinische Situation zwei Wochen nach Fahrradsturz mit Kronenfrakturen an den Zähnen 12 bis 21, lateraler Dislokation mit Verkeilung des Zahnes 11, Lockerung der Zähne 12 und 21: Bei Erstversorgung erfolgten Reposition des Zahnes 11, flexible Schienung mit Titan-Trauma-Splint® und Abdeckung der Dentinwunden. – **Abb. 9:** Klinisches Bild drei Jahre nach Trauma und Restauration der Kronenfrakturen an den Zähnen 12 bis 21 mittels Komposit. – **Abb. 10:** Nekrotisches Pulpagewebe aus Zahn 11 mit Dentikel zehn Tage nach Trauma. – **Abb. 11:** Radiologischer Befund zwei Jahre nach Fahrradsturz: Obliterationen als Spätfolge an den Zähnen 11, 21 ohne Therapiebedarf, chronische apikale Parodontitis an Zahn 22.

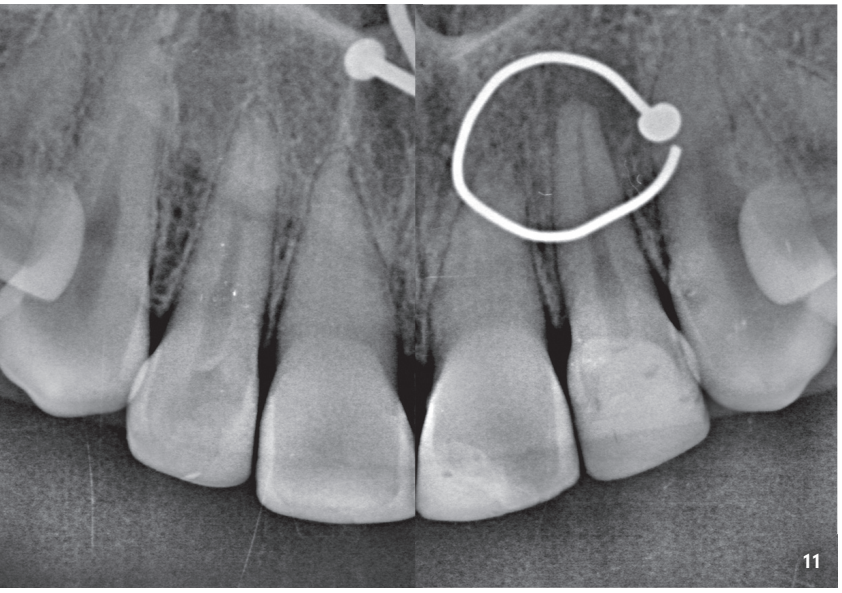

Dislokationen – Lockerung

Befunde

Am verletzten Zahn/Parodont kommt es durch die stärkere Krafteinwirkung zu einer Auslenkung des Zahnes mit Quetschung, ggf. Zerreißung und Einblutung in das Parodontalligament sowie daraus resultierend zu einer Dehnung der Alveole. Die Lockerung des Zahnes ist ausgeprägter als bei der Konkussion. Der betroffene Zahn kann in der Zahnstellung verändert sein. Die Sensibilität ist häufig initial negativ und nachfolgend sind aufgrund intrakoronaler Blutungen rötliche Diskolorationen des Zahnes möglich. Diese können reversibel sein und stellen allein keine Indikation zur endodontischen Therapie dar; geht die Verfärbung anschließend ins Gräuliche über, ist dies ein Hinweis auf eine Pulpanekrose. Diese tritt, wie auch die Resorption, bei dieser Art der Verletzung selten auf.[2] Radiologisch imponiert oft eine Aufdehnung der Alveole (Abb. 4–6). Im engmaschigen Recall mit klinischen und radiologischen Nachkontrollen nach vier Wochen, drei, sechs und zwölf Monaten ist die Wiederkehr einer Reizantwort der Pulpa auf Temperatur zu beobachten.

Therapie
Betroffene Zähne sind wegen der Perkussionsempfindlichkeit und der damit einhergehenden Behinderung der Nahrungsaufnahme schnellstmöglich zu schienen. Die flexible Schienung sollte für ein bis drei Wochen belassen werden. Ob und inwieweit eine endodontische Therapie erfolgen muss, wird mit einem engmaschigen klinischen wie radiologischen Recall kontinuierlich kontrolliert. Am Unfalltag ist bei einer Lockerung keine endodontische Therapie durchzuführen.

Dislokationen – laterale Dislokation

Befunde
Durch die Stärke der Krafteinwirkung kommt es zusätzlich zur Fraktur von Teilen der Alveolenwand. Die bukkale Knochenlamelle ist anatomisch am dünnsten und somit am häufigsten betroffen. Klinisch zeigt sich eine deutliche Änderung der Zahnstellung und – je nach Richtung der Krafteinwirkung – eine Behinderung der Okklusion. Unter Umständen lässt sich die Fraktur durch Palpation des Knochens diagnostizieren, da sich der Knochen bei vorsichtiger Mobilitätsuntersuchung des Zahnes simultan mitbewegt. Der Zahn ist klinisch gelockert oder auch durch Verkantung in der geänderten Position blockiert. Der Sensibilitätstest fällt in aller Regel als Folge der Quetschung/Dehnung des Gefäß-Nerven-Stranges negativ aus. Radiologisch erscheint der Zahn in der Achsrichtung und/oder in der Länge verändert (Abb. 7–10).

Therapie
Der betroffene Zahn ist schnellstmöglich zu reponieren sowie zu schienen. Sollten der Zahn/die Zähne verkeilt sein, kann es erforderlich sein, diese Verkeilung in Lokalanästhesie zu lösen. Dies gelingt mit Fingerdruck, ggf. muss mit einer Extraktionszange der Zahn nach leichter Extrusion (zur Lösung der Blockade) wieder in die alte Position gebracht werden. Die meist bukkal frakturierte Knochenlamelle ist mit Fingerdruck wieder zu formen. Die flexible Schienung sollte für zwei bis vier Wochen belassen werden. Inwieweit eine endodontische Therapie erfolgen muss, zeigt sich in engmaschigem klinischen wie radiologischen Recall.
Am Unfalltag ist bei einer lateralen Dislokation primär keine endodontische Behandlung durchzuführen. Wenn durch das erlittene Trauma die Pulpa am Foramen apicale massiv gequetscht oder gedehnt wurde, kann eine Pulpanekrose die Folge sein. In der Literatur wird eine Auslenkung von mehr als 1 mm als Grenzwert für das Überleben angegeben. Dieser Grenzwert ist im praktischen Alltag schwer einzuschätzen, sodass den Nachkontrollen eine große Bedeutung zukommt. Bei Zähnen mit abgeschlossenem Wurzelwachstum stellt die Pulpanekrose die häufigste Komplikation dar. Bei Zähnen mit offenem Foramen apicale kommt es im weiteren Verlauf häufig zu Obliterationen des Wurzelkanals.[2,3] Diese führen in aller Regel zu einem negativen Sensibilitätstest, stellen aber bei fehlendem radiologischen Befund der apikalen Osteolyse und fehlenden Beschwerden keine Indikation zur endodontischen Behandlung dar (Abb. 11).

Dislokationen – Extrusion

Befunde
Der betroffene Zahn erscheint gelockert und verlängert. Röntgenologisch ist der Parodontalspalt apikal verbreitert. Die Perkussion ist schmerzhaft und der Klopfschall dumpf.

Anzeige

Therapie
Die Therapie erfolgt analog zur lateralen Dislokation. Die Reposition kann bei verspäteter Vorstellung erschwert sein, wenn die apikal eingetretene Blutung bereits zur Koagelbildung geführt hat.

Dislokationen – Intrusion

Befunde
Die intrusiv verletzten Zähne erscheinen klinisch verkürzt oder sind komplett in den Kieferknochen verlagert. Radiologisch ist kein Parodontalspalt zu erkennen. Typisch ist ein metallischer Klopfschall, verursacht durch die Verkeilung des Zahnes im Knochen.

Therapie
Bei der Intrusionsverletzung kommt es zu einer massiven Verletzung des Wurzelzementes. Dadurch können Toxine aus nekrotischem Pulpagewebe ungehindert zum Parodont gelangen. Damit einhergehend steigt das Risiko einer infektionsbedingten Resorption,[4] daher kommt der initialen Therapie eine große Bedeutung zu. Ab dem Unfalltag erfolgt die antibiotische Abschirmung für sieben Tage. Zähne mit abgeschlossenem Wurzelwachstum sind zeitnah endodontisch zu behandeln. Als erste medikamentöse Einlage hat sich eine kortikoidhaltige Paste zur Resorptionsprophylaxe bewährt. Die Einlage sollte nach sieben Tagen entfernt und durch Kalziumhydroxid zur Desinfektion ersetzt werden. Nach ein bis zwei Wochen kann dann die definitive Wurzelfüllung erfolgen. Für die Durchführung der Wurzelkanalbehandlung kann es erforderlich sein, den betroffenen Zahn chirurgisch zu reponieren. Die Spontaneruption ist im engmaschigen klinischen und radiologischen Recall zu überwachen. Bei Milchzähnen und Zähnen mit nicht abgeschlossenem Wurzelwachstum und offenem Foramen apicale gelingt dies in aller Regel.[2,5] Bei abgeschlossenem Wurzelwachstum muss bei fehlender Spontaneruption an die Komplikation der Ankylose gedacht werden.[6] Da bei ankylosierten Zähnen das Kieferwachstum gehemmt wird, müssen die betroffenen Zähne häufig entfernt werden.[7] Die Chance auf die Vitalerhaltung der Pulpa ist äußerst gering, eine Wurzelkanalbehandlung daher zeitnah einzuleiten. Bei weit offenem Foramen apicale ist die Prognose etwas besser. Resorptionen treten in unterschiedlichem Ausmaß bei fast allen intrusionsverletzten Zähnen auf (Abb. 12–17).

Dislokationen – Avulsion

Befunde
Bei der Avulsion kommt es zum kompletten Herauslösen des Zahnes aus der Alveole. Sollte ein Patient mit dieser Art von Dislokationsverletzung angekündigt werden, muss auf die Suche und anschließende adäquate Lagerung des Zahnes hingewiesen werden. Optimal ist die Lagerung in einer sogenannten Zahnrettungsbox, da die Inhaltsstoffe der Nährlösung das Überleben der Zellen bis zu 24 Stunden sichern

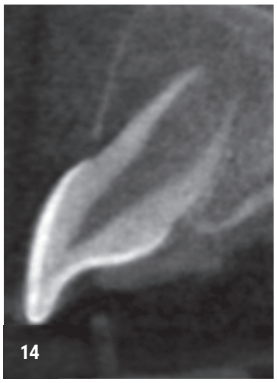

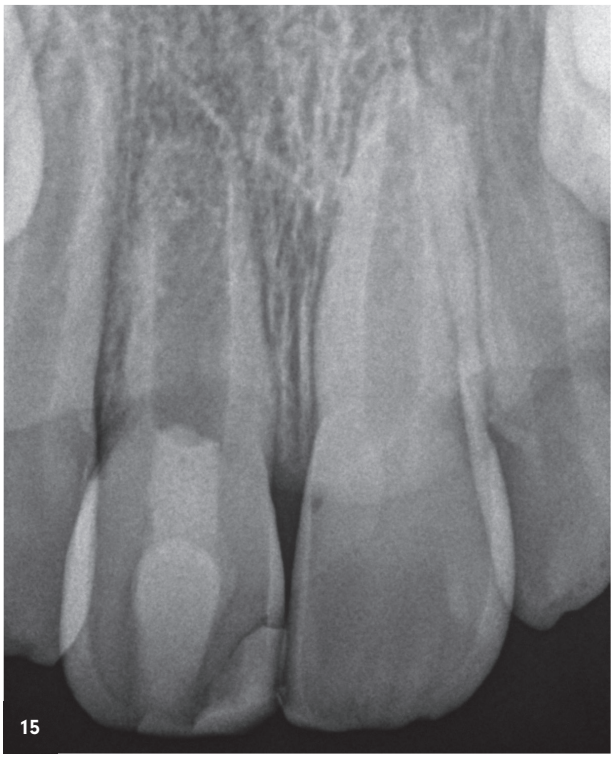

Abb. 12: Klinisches Bild sieben Monate nach Intrusionsverletzung von Zahn 11 mit Spontaneruption und Fistelung Regio 11/12. – **Abb. 13:** DVT-Ausschnitt frontal mit infektionsbedingten externen Resorptionen am Zahn 11 bei weit offenem Foramen apicale. – **Abb. 14:** DVT-Ausschnitt seitlich mit Darstellung der Ausdehnung der Osteolyse in sagittaler Richtung. – **Abb. 15:** Radiologische Abschlusskontrolle nach regenerativer endodontischer Therapie.[8,9]

Abb. 16: Verlaufskontrolle DVT-Ausschnitt seitlich nach zwei Jahren mit vollständiger Heilung der apikalen Osteolyse sowie Hartgewebsbildung apikal. – **Abb. 17:** Verlaufskontrolle DVT-Ausschnitt frontal nach zwei Jahren mit Anzeichen für das Stagnieren der Resorption.

und die Regeneration der geschädigten Zellen anregen.[10] Steht eine solche Box nicht zur Verfügung, ist die Lagerung in Frischhaltefolie oder H-Milch möglich.[11] In Sachsen sind Schulen, Kindergärten, Schwimmbäder sowie Sportvereine mit Zahnrettungsboxen ausgestattet. Die Prognose des betroffenen Zahnes ist direkt von der Lagerung nach der Avulsion, der extraalveolären Verweildauer sowie bei Zähnen mit abgeschlossenem Wurzelwachstum von der Qualität der endodontischen Therapie abhängig. Klinisch fehlt der Zahn. Radiologisch müssen die Alveole und die betroffene Region untersucht werden, um Zahn- und Knochenfragmente sowie Fremdkörper in der Alveole auszuschließen. Diese könnten die Replantation in die ursprüngliche Position sowie den Heilungsverlauf verhindern.

Therapie

Der avulsierte Zahn wird idealerweise bereits am Unfallort, spätestens aber mit Eintreffen in der Praxis in einer Zahnrettungsbox gesichert. Vor der Replantation sollte der Zahn 30 Minuten in der Nährlösung verbringen. Die Zugabe von Tetracyclin und Dexamethason in diese Nährlösung mit dem avulsierten Zahn wirkt sich positiv auf die Regeneration von Wurzelzement sowie die Vitalität der Pulpa bei Zähnen mit offenem Foramen apicale aus.[12] Vor der Replantation ist der Zahn auf Frakturen, Risse und Beschädigungen durch den Unfall zu untersuchen. Bei suboptimaler Rettungskette kann es sinnvoll sein, die Wurzeloberfläche mit Emdogain® (Straumann) vorzubehandeln. So kann die Heilung kleinerer Wurzelzementdefekte unterstützt werden.[13] Dies sollte unter maximaler Schonung der Wurzeloberfläche erfolgen. Nach Lokalanästhesie und Säuberung der Alveole (Spülung mit Kochsalzlösung) wird der Zahn in Position gebracht und replantiert. Anschließend erfolgen die flexible Schienung an den Nachbarzähnen mithilfe eines Titan-Trauma-Splints® für ein bis drei Wochen und die röntgenologische Kontrolle der regelrechten Position des replantierten Zahnes. Bei Patienten über acht Jahren ist die systemische Antibiose mit Doxycyclin für sieben Tage einzuleiten. Sollte kein Tetanusschutz bestehen, ist der Patient für die Aktivierung des Impfschutzes zum Hausarzt zu überweisen. Bei abgeschlossenem Wurzelwachstum (Durchmesser des Foramen apicale <2 mm) erfolgt idealerweise bereits am Unfalltag, spätestens am Folgetag die endodontische Behandlung des Zahnes. Diese sollte erst nach der Replantation durchgeführt werden, um die Wurzeloberfläche nicht mit Spüllösungen zu kompromittieren. Wenn aufgrund der Rahmenbedingungen die Wurzelkanalbehandlung mehrzeitig erfolgen muss, wird in der ersten Behandlungssitzung eine kortikoidhaltige medikamentöse Einlage zur Resorptionsprophylaxe

Anzeige

lege artis

Deckel auf – Spritze aufziehen – fertig!

SPÜLEN MIT ESD-SYSTEM

Einfach, sicher & direkt (ESD)
Aufziehen mittels Luer-/ Luer-Lock-Spritzen

Hygienisch, sparsam & wirtschaftlich
Keine Flecken durch Verschütten, nahezu ohne Produktverlust

In jede Flasche integriert
Keine umständliche Installation nötig

Unser ESD-System kurz erklärt:
legeartis.de/endodontie/#esd

eingebracht.[14] Ein Medikamentenwechsel mit Kalziumhydroxid zur Desinfektion kann vor der Wurzelkanalfüllung erfolgen (Abb. 18–23). Bei weit offenem Foramen apicale (> 2 mm) besteht eine geringe Chance auf Revaskularisation, sodass initial keine Wurzelkanalbehandlung durchgeführt wird (Abb. 24–28). Hierbei ist insbesondere darauf zu achten, dass eine Pulpanekrose rechtzeitig erkannt wird, um infektionsbedingte Resorptionen zu vermeiden. Klinische und radiologische Kontrollen erfolgen nach einer Avulsion und Replantation engmaschig nach vier Wochen, drei, sechs und zwölf Monaten. Für weitere vier Jahre erfolgen jährliche Verlaufskontrollen.

Schlussfolgerungen

- Die Primärtherapie nach einem Frontzahntrauma entscheidet maßgeblich über die Vitalerhaltung der Pulpa und den langfristigen Zahnerhalt.
- Die genaue extra- und intraorale, klinische und paraklinische Diagnostik sind für die Findung der Diagnose, die Ableitung der Therapie sowie die Einschätzung der Prognose unabdingbar.
- Zeitgemäße digitale Nachschlagewerke, wie zum Beispiel die TraumaApp „AcciDent"[15] sowie der *Dental Trauma Guide*,[16] helfen nach Abgleich der erhobenen Befunde vor Behandlungsbeginn, die richtige Diagnose und die empfohlene Therapie sowie Nachsorgeintervalle zu finden. Außerdem kann eine Abschätzung der Prognose hinsichtlich Vitalerhaltung und Zahnerhalt getroffen werden.
- In der zahnärztlichen Praxis sollten alle für die Erstbehandlung nach Zahntrauma nötigen Instrumente, Medikamente und Hilfsmittel vorgehalten werden. Reicht die Ausstattung für einen komplexen Traumafall nicht aus, kann die Behandlung in einer auf zahnärztliche Traumatologie spezialisierten Praxis sinnvoll sein.
- In jeder Zahnarztpraxis sollte eine Zahnrettungsbox vorgehalten werden. Selbst wenn die Primärversorgung nicht in der Praxis erfolgt, können avulsierte Zähne darin optimal transportiert werden.[17]
- Unfälle im Kieferbereich sind häufig Kombinationsverletzungen. Es können Zahn- und/oder Knochenfrakturen und/oder Weichteilverletzungen auftreten. Bei der Diagnostik ist an Kollateralschäden und übergeordnete Verletzungen des Schädels zu denken.
- Klinische und radiologische Verlaufskontrollen nach einem Frontzahntrauma sind unabdingbar, um Komplikationen, wie Pulpanekrosen und Wurzelresorptionen, zeitnah zu erkennen und der adäquaten Therapie zuzuführen.
- Durch Verlaufskontrollen müssen mögliche Komplikationen nach Frontzahntrauma frühzeitig detektiert und der adäquaten Therapie zugeführt werden. Die Prüfung der Sensibilität der betroffenen Zähne ist wichtig, muss aber radiologisch überprüft werden, da die Reizantworten nach Trauma ggf. eingeschränkt zu werten sind. Zusätzlich beinhaltet die klinische Verlaufskontrolle die Messung der Sondierungstiefen, die Suche nach Fistelöffnungen sowie Perkussionstests der betroffenen Zähne.[17]
- Die Vermeidung von Zahn-Traumata sollte Teil des Prophylaxekonzeptes sein. So können beispielsweise in den entsprechenden Risikoaltersgruppen die Kinder und deren Eltern über Zahnschutz beim Sport, Tragen von Schutzhelmen gegebenenfalls auch mit Kinnschutz beim Fahrradfahren und Skaten im Rahmen der zahnärztlichen Vorsorgeuntersuchung aufgeklärt werden.

Dieser Beitrag wurde im Zahnärzteblatt SACHSEN 5+6/20 *erstveröffentlicht.*

Hinweis

Liebe Leser, für die vollständige Bilddokumentation scannen Sie bitte den QR-Code!

kontakt.

Dr. med. dent. Mario Schulze
Praxis für Zahnerhaltung und Endodontie
Lockwitzer Straße 24 · 01219 Dresden
www.endodontie-dresden.de

Infos zum Autor

Literatur

ANZEIGE

ZWP ONLINE
www.zwp-online.info

SCHLICHT.
STARK.
INFORMATIV.
DAS NEUE
ZWP ONLINE.

Ab März '25.

OEMUS MEDIA AG

Holbeinstraße 29 · 04229 Leipzig · Deutschland
Tel.: +49 341 48474-0 · info@oemus-media.de

Boost Retreatment® – Effiziente Guttapercha-Revision

Die endodontische Revision stellt Zahnärzt/-innen vor komplexe Aufgaben. Postendodontische apikale Parodontitis, resistente Keimflora und zeitaufwendiges Entfernen der Wurzelkanalfüllmaterialien erschweren den Erfolg. Ursache für den Misserfolg der primären endodontischen Behandlung sind im Wurzelkanalsystem verbleibende Mikroorganismen. Outcome-Studien belegen einen Zusammenhang von insuffizienten endodontischen Behandlungen und apikalen Parodontitiden. Boost Retreatment® ist eine zeitsparende Methode zur Revision von Guttapercha, die bei fachgerechtem Einsatz der Instrumente innerhalb des Protokolls effektiv zum gewünschten Ergebnis führen kann.

ZA Klaus Lauterbach

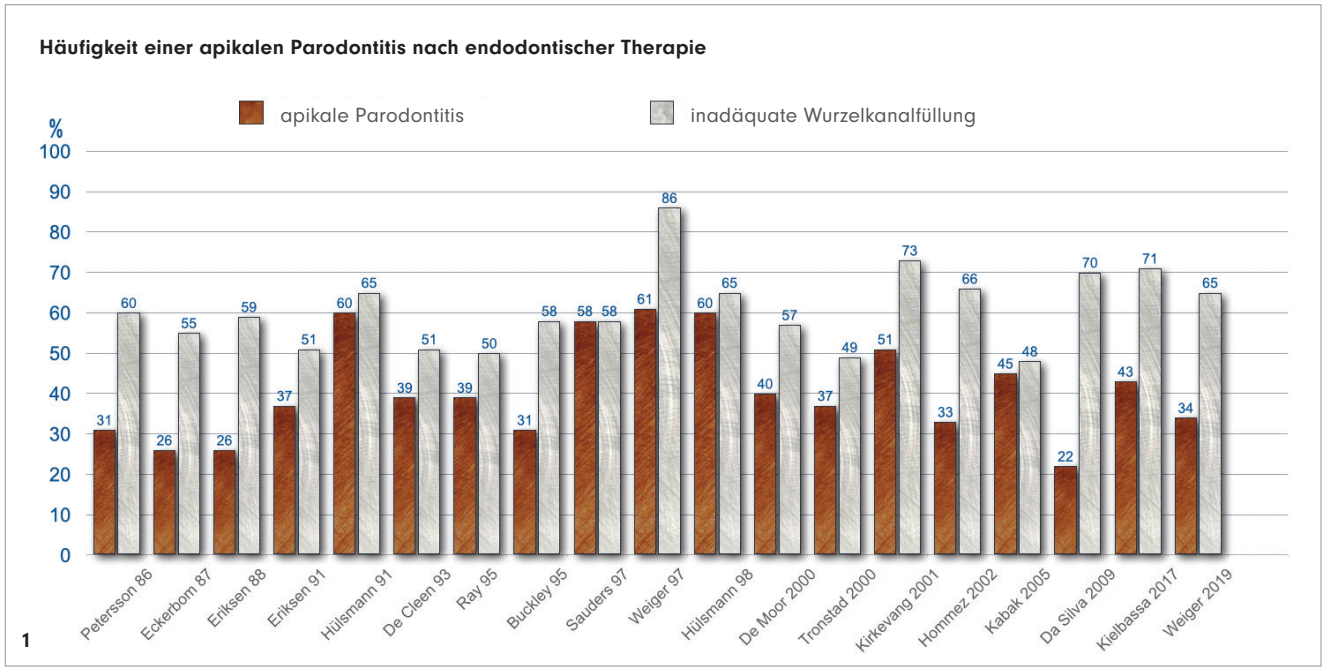

Abb. 1: Querschnittsstudien zu apikalen Parodontitiden bei insuffizienter Wurzelkanalfüllung.

Die endodontische Revision

Ein Behandlungserfolg nach der endodontischen Primärbehandlung definiert sich durch Schmerzfreiheit und unauffällige Röntgenbefunde im Recall (nach 6, 12, 24 und 48 Monaten). Ist nach vier Jahren keine vollständige, knöcherne Regeneration mit röntgenologisch unauffälligem Parodontalspalt nachweisbar, ist dies nach den Qualitätsrichtlinien der ESE (European Society of Endodontology) als Misserfolg zu werten. In diesem Fall oder auch bei auftretenden Beschwerden des Patienten ist eine endodontische Revision indiziert. Laut der aktuellen S2k-Leitlinie der DGMKG (Deutsche Gesellschaft für Mund-, Kiefer- und Gesichtschirurgie) ist bei einer möglichen orthograden Revision diese der mikrochirurgischen, retrograden Revision vorzuziehen.

Boost Retreatment® Technik

Die Entfernung des Wurzelkanalfüllmaterials bzw. alter Wurzelkanalfüllungen ist ein elementarer Schritt bei der Be-

* Die Beiträge in dieser Rubrik stammen von den Anbietern und spiegeln nicht die Meinung der Redaktion wider.

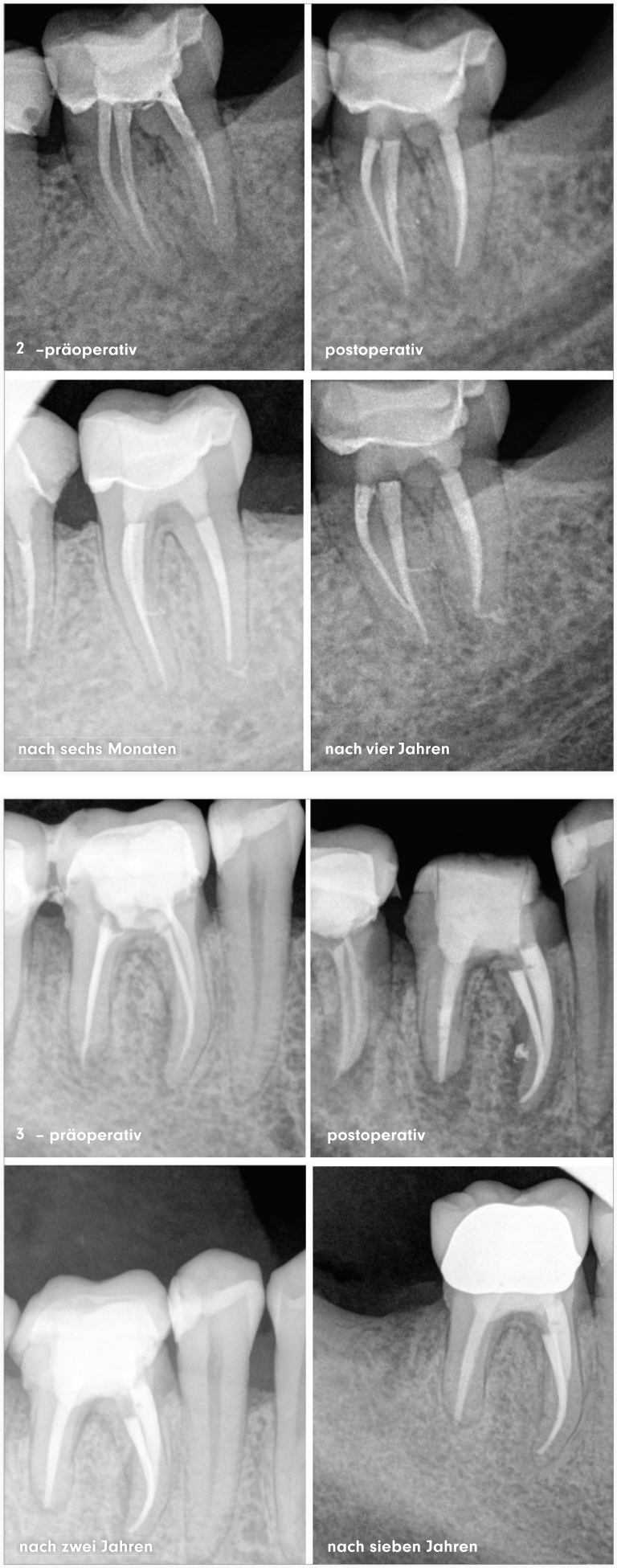

Abb. 2: 37 Boost Retreatment®. – **Abb. 3:** 46 Boost Retreatment®.

* Die Beiträge in dieser Rubrik stammen von den Anbietern und spiegeln nicht die Meinung der Redaktion wider.

Anzeige

Dual Rinse®
HEDP

Das magische Pulver zur all-in-one Spüllösung in der Endodontie



medcem

www.medcem.eu



Abb. 4: Boost Retreatment® Sequenz.

handlung postendodontischer Erkrankungen. Die Boost Retreatment® Technik ist nur für die Guttapercha-Revision geeignet, die heute ca. 80 bis 90 Prozent der zu revidierenden Wurzelkanalfüllungen ausmacht.

Zum Einsatz kommen moderne NiTi-Wurzelkanalinstrumente, wie der XP-endo® Rise Shaper und Finisher R sowie die Scoutfeile Race 10.04 oder RACE EVO 10.02 in Wurzelkanälen über 30 Grad Krümmung (Alle Instrumente: FKG Dentaire). Alternativ zur maschinell angetriebenen Race-Scoutfeile kann auch eine herkömmliche K-Feile 10.02 manuell eingesetzt werden.

Die Pulpakammer wird nach Entfernung der Verschlussfüllung vollständig von Guttapercha-Resten, Sealer etc. gereinigt. Anschießend sollte die Guttapercha kanalzentriert

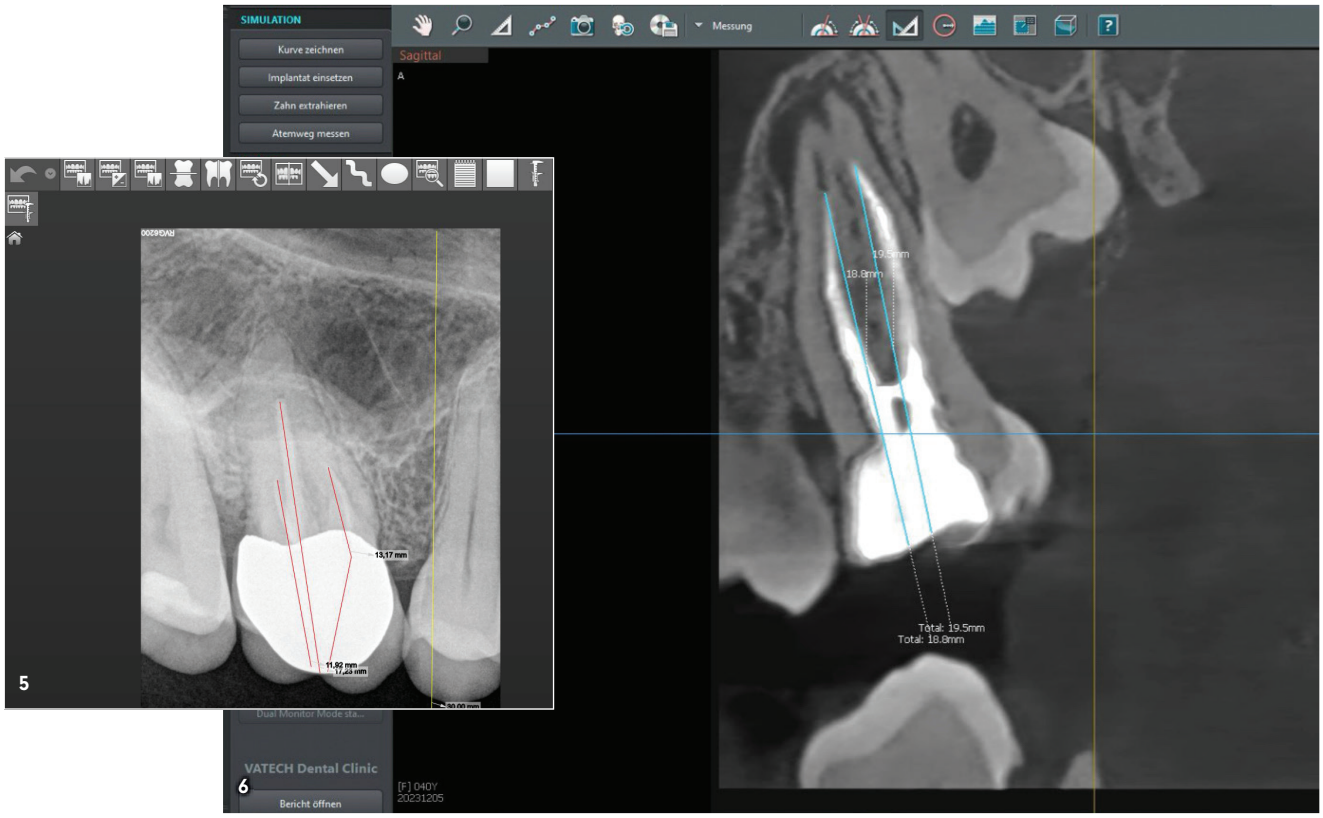

Abb. 5: Messung GP, Röntgensensor. – **Abb. 6:** Messung GP, DVT.

* Die Beiträge in dieser Rubrik stammen von den Anbietern und spiegeln nicht die Meinung der Redaktion wider.

* Die Beiträge in dieser Rubrik stammen von den Anbietern und spiegeln nicht die Meinung der Redaktion wider.

im koronalen Anteil des Wurzelkanals mit einem Endo Access Bur, HM 191A (Hager & Meisinger) reduziert werden, um einen sicheren Zugang der Boost Retreatment® Instrumente zu garantieren.
Sehr wichtig für den erfolgreichen Einsatz der Boost Retreatment® Technik ist die möglichst genaue Bestimmung der Guttapercha-Länge der endodontischen Primärbehandlung.

DVT (digitale Volumentomografie)
Es liegt eine DVT vor oder man erstellt bei geplanten multiplen Revisionen oder kombinierten zahnmedizinischen Fragestellungen eine DVT mit einem kleinen „Field of View" (FOV). Im Bildprogramm kann eine recht genaue Längenbestimmung erfolgen.

Digitaler Kleinröntgensensor/Speicherfolie
Zur Kalibrierung des Röntgenbildes muss die Größe des strahlenempfindlichen Sensorsanteils ohne Rahmen und Fassung bekannt sein (Hersteller/Anleitung).

In allen modernen Bildverwaltungsprogrammen gibt es eine Längenmessfunktion. Zuerst wird die horizontale Länge des strahlenempfindlichen Sensorsanteils markiert und die bekannte Länge eingetragen. Damit ist eine einfache Kalibrierung ohne Messkörper erfolgt und die Guttapercha-Längen der einzelnen Kanäle können bestimmt werden.
Beide Methoden bringen nur eine annähernde Bestimmung der Guttapercha-Länge. Daher werden von dieser Länge 2 mm abgezogen, um einen Sicherheitsabstand zu gewährleisten und die primäre Revisionsarbeitslänge festzulegen.

Anwendung der Boost Retreatment® Technik

Schritte im Detail

1. Motor: Ein Endodontiemotor mit mindestens 2.500/min, z. B. Rooter X3000 (FKG Dentaire), AI-Motor oder 812MT (Woodpecker Medical Instrument).
2. Revisionsarbeitslänge: Der XP-endo® Rise Shaper wird 2 mm kürzer als die ermittelte Guttapercha-Länge eingestellt.
3. Materialentfernung: Den neu entwickelten Booster Tip des XP-endo® Rise Shaper kanalzentriert auf die Guttapercha aufsetzen und den Endomotor mit 2.500/min starten. Sobald die Spitze in die durch die Friktionswärme erweichte Guttapercha eintaucht, mit pickenden Bewegungen bis zur eingestellten Revisionsarbeitslänge arbeiten.

Anzeige

Abb. 7: 15 Boost Retreatment®.
Abb. 8: Kanalzentriertes Aufsetzen und Entfernen der Guttapercha.

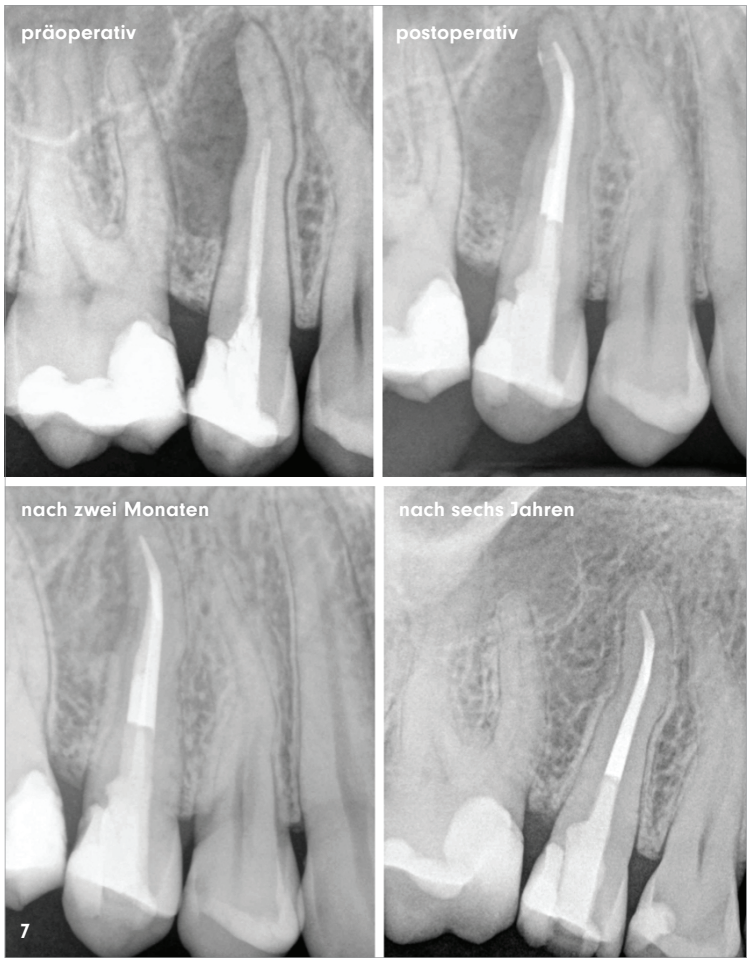

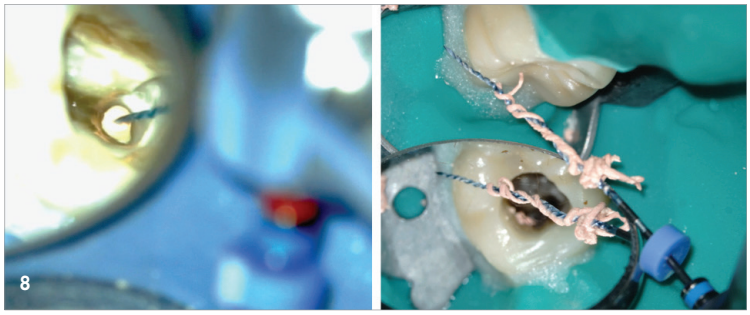

4. Gleitpfad: Die letzten 2 mm der verbliebenen Guttapercha sind nun durch die hohe Feilengeschwindigkeit ebenfalls erwärmt. Daher nun direkt im vorbehandelten Kanal mit Race 10 Feilen rotierend oder mit K10.02 (watch-winding) einen Gleitpfad nach apikal etablieren.
5. Längenmessung: Mit einem Apex-Lokator die exakten Arbeitslängen für die weitere Behandlung bestimmen.
6. Aufbereitung: Mit dem XP-endo® Rise Shaper oder beliebigen anderen NiTi-Instrumenten bis zur nötigen Aufbereitungsgröße aufbereiten.
7. Finishing & Desinfektion: Der XP-endo® Finisher R wird mit der ermittelten Arbeitslänge 21 mm eingestellt. Abschließend werden durch eine Spülung mit Natriumhypochlorit und Ethylendiamintetraessigsäure (EDTA) für eine Minute pro Kanal die letzten Guttapercha-Reste, Gewebe und Debris entfernt. Es wird empfohlen, eine medikamentöse Einlage mit Calciumhydroxid in die Wurzelkanäle einzubringen.

Fazit

Die Boost Retreatment® Technik kombiniert moderne Instrumententechnik und einfache Protokolle, um die Erfolgsaussichten bei Revisionen zu maximieren. Durch die schnelle und effektive Entfernung der Guttapercha gewinnt man Zeit für eine fachgerechte Aufbereitung und eine intensive Desinfektion des Wurzelkanalsystems. Neben dem Zeitgewinn für die wichtigen Arbeitsschritte sind auch wirtschaftliche Aspekte ein relevanter Faktor. Es bleibt mehr Zeit für zusätzliche Patienten und Behandlungen.

Abbildungen: © ZA Klaus Lauterbach

kontakt.
ZA Klaus Lauterbach
Zahnarztpraxis Lauterbach & Dr. Kerber
Brühler Weg 66 • 68723 Plankstadt
mail@endo4you.de • www.endo4you.de

Infos zum Autor
Literatur

* Die Beiträge in dieser Rubrik stammen von den Anbietern und spiegeln nicht die Meinung der Redaktion wider.

Partielle Pulpotomie mit Komet BioRepair

Die Vitalerhaltung der Zähne hat bei der Behandlung der Patienten in den letzten Jahren enorm an Relevanz gewonnen. Dabei ist ein modernes Putty wie Komet BioRepair für den Generalisten wie auch für spezialisierte Behandler wie Endodontologen ein effizientes und zuverlässiges Material zur Behandlung sensibler Patientenfälle.

ZA Georg Benjamin

* Die Beiträge in dieser Rubrik stammen von den Anbietern und spiegeln nicht die Meinung der Redaktion wider.

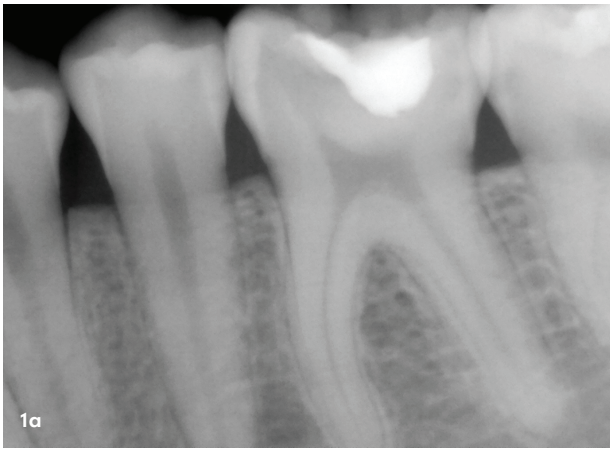

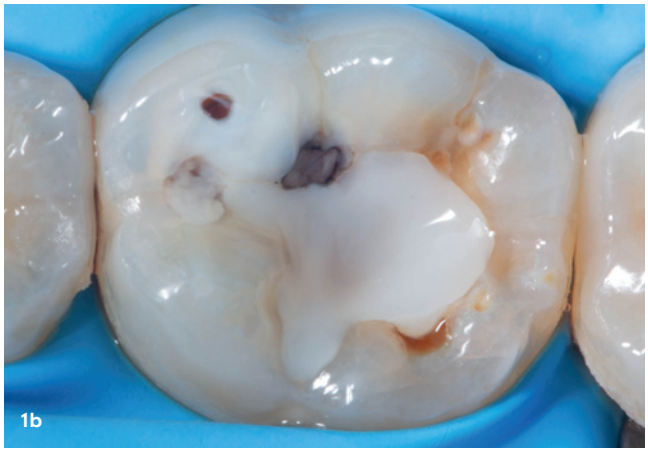

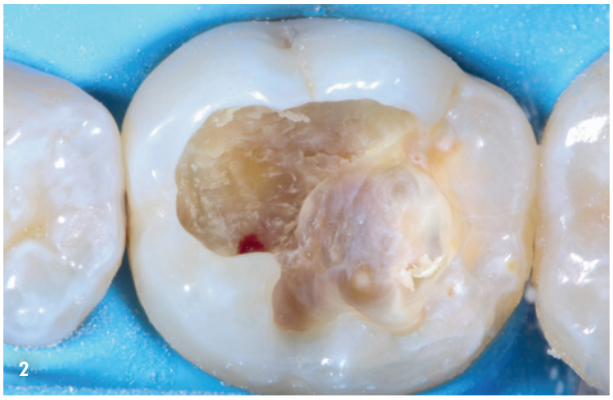

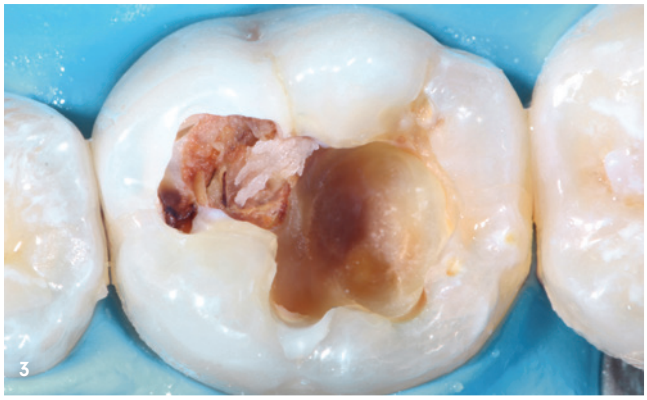

Abb. 1a: Initiales Röntgenbild der überweisenden Praxis. – **Abb. 1b:** Zahn 36 unter Kofferdam. – **Abb. 2:** Zahn 36 nach Entfernung der insuffizienten Füllung. – **Abb. 3:** Entfernung der Karies mit eröffneter Pulpa.

Der Patient wurde zunächst in einer allgemeinzahnärztlichen Praxis vorstellig. Aufgrund der pulpennahen Sekundärkaries an Zahn 36 mit beginnenden pulpitiden Beschwerden wurde der Patient mit Bitte um Weiterbehandlung zu mir überwiesen.

In meiner Praxis Kofferdam in Berlin bin ich auf die Behandlung endodontologischer Fälle spezialisiert. Neben den klassischen Wurzelbehandlungen führe ich auch Maßnahmen zur Vitalerhaltung wie Pulpotomien durch.

Nach eingehender Befundung diagnostizierte ich eine symptomatische reversible Pulpitis und wählte als Therapie die Pulpotomie zur Vitalerhaltung. Während der Behandlung fällte ich die Entscheidung für eine partielle Pulpotomie. So war es mein Ziel, die defekte Füllung als auch die durch die Karies veränderte Zahnhartsubtanz zu entfernen und die Pulpa mit Komet BioRepair zu behandeln.

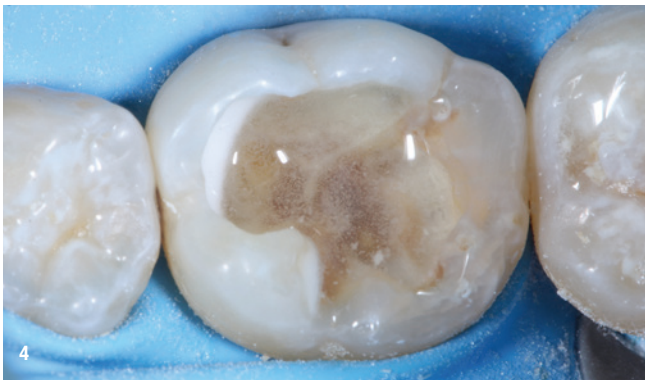

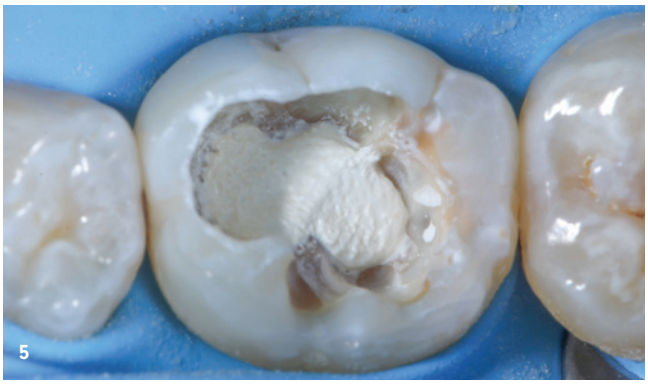

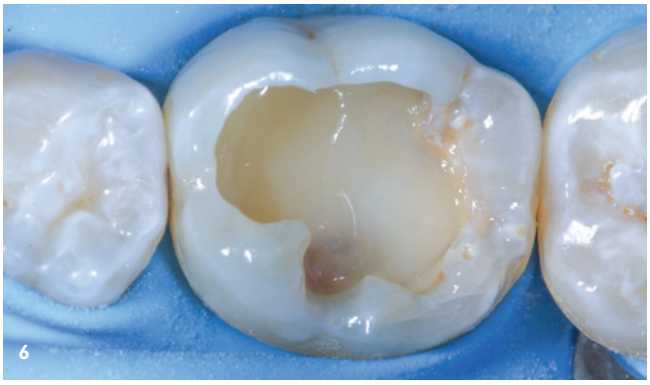

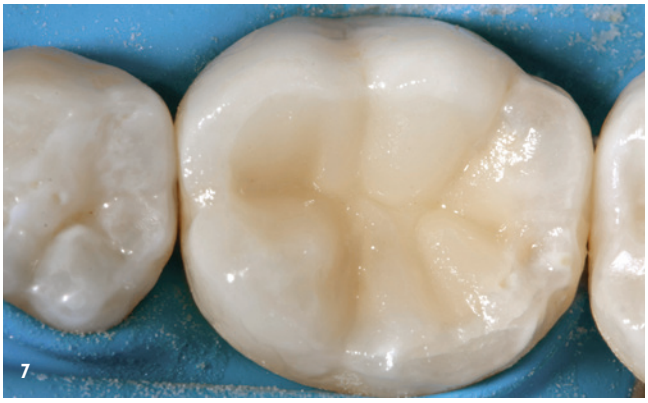

Abb. 4: Desinfektion mit 2 % NaOCl. – **Abb. 5:** Applikation von Komet BioRepair inkl. Abdeckung der pulpanahen Bereiche. – **Abb. 6:** Abdeckung mit glasfaserverstärktem Flow. – **Abb. 7:** Fertigstellung unter Kofferdam.

„Komet BioRepair ist bereits vorgemischt und kann für insgesamt acht Indikationen einfach angewendet werden. Dank seiner speziellen Formel unterstützt es effizient die Zahnregeneration und bewahrt die Vitalität."

Schritt für Schritt

Nach erfolgreicher Anästhesie legte ich Kofferdam, um ein optimales Behandlungsfeld zu ermöglichen. Die insuffiziente Kompositfüllung entfernte ich mithilfe eines Diamantbohrers unter stetiger Wasserkühlung. Das erkrankte Dentin bearbeitete ich mittels eines Rosenbohrers und eines EndoTracers (Komet Dental). Dieser ermöglicht durch seinen schlanken langen Hals einen gezielten Blick auf das Behandlungsfeld durch das Dentalmikroskop, wie ich es routinemäßig in allen meinen Behandlungen nutze.

Um höchste taktile Präzision zu bewahren, verwendete ich ein Handinstrument. Nach vollständiger Exkavation wechselte ich nun zu einem sterilen Bohrerset sowie sterilem Grundinstrumentarium, um die Pulpenkammer zu eröffnen. Aseptisches Arbeiten ist hierbei essenziell, da sonst der Erfolg einer Pulpotomie durch Reinfektion gefährdet sein kann.

Es erfolgte eine partielle Pulpotomie des mesialen Pulpahorns, wobei ich darauf achtete, dass das Pulpahorn gleichmäßig entfernt wurde, um eine ebene Oberfläche zu schaffen, die das Einbringen von Komet BioRepair erleichtert.

Währenddessen spülte ich das Behandlungsgebiet mit 2 % Natriumhypochlorid. Dieses dient der Desinfektion. Nach erfolgreicher Hämostase brachte ich das Komet BioRepair mittels sterilen Handinstrumenten und sterilem Schaumstoffpelett unter leichtem Druck auf.

Für einen optimalen Bondingprozess verwendete ich eine selektive Schmelz-Ätzung im Bereich des Zahnschmelzes mittels 35%iger Phosphorsäure.

Anschließend deckte ich Komet BioRepair unter Verwendung von selbstätzendem Flow ab. Um überschüssiges Puttymaterial zu entfernen, habe ich den Zahn mit 50 µm AlO gesandstrahlt. Nachdem ich das restliche Dentin gebondet habe, wurde das Komposit in

* Die Beiträge in dieser Rubrik stammen von den Anbietern und spiegeln nicht die Meinung der Redaktion wider.

Abb. 8: Post OP Röntgenbild. – **Abb. 9:** Recall-Röntgen nach zwölf Monaten. – **Abb. 10:** Recall nach zwölf Monaten.

der optimalen Zahnfarbe über Schichttechnik in den Zahn eingebracht. Hierfür verwendete ich neben Handinstrumenten auch Mikropinsel zur optimalen Formgebung. Mit Malfarbe färbte ich die Fissuren ein, um eine optische Tiefenwirkung zu erzeugen und den Zahn ästhetisch noch natürlicher wirken zu lassen.
Nach der Politur mittels Compositepolierer (9685, Komet Dental) und finaler Okklusionskontrolle, schloss ich die Behandlung mittels Kontrollröntgenaufnahme ab. Bei der Behandlungskontrolle in einer zweiten Sitzung konnte ich das Behandlungsergebnis als erfolgreich beurteilen.

Resümee

In der Vergangenheit wurden mehr Wurzelbehandlungen als Pulpotomien durchgeführt. Ein Grund dafür war sicherlich, dass es nicht so viele fortschrittliche Produkte auf dem Markt gab. Heute unterstützt ein innovatives und sicher anzuwendendes Produkt wie Komet BioRepair Zahnärzte und Spezialisten dabei, Pulpotomien effizient durchzuführen. Dank dieses modernen Puttys konnte die Vitalität des Zahns erhalten werden und der Einsatz von Composite-Schichttechnik sorgte für ein ästhetisch ansprechendes Ergebnis.

kontakt.
ZA Georg Benjamin
Zahnarztpraxis Kofferdam
Niedstraße 22 · 12159 Berlin

Komet Dental [Infos zum Unternehmen]

Infos zum Autor

* Die Beiträge in dieser Rubrik stammen von den Anbietern und spiegeln nicht die Meinung der Redaktion wider.

Anzeige

Wirtschaftlich, einfach, sicher: EnDrive

EnDrive, der batteriebetriebene Endo-Motor mit integriertem Apex-Lokator, erfüllt die individuellen Anforderungen und Wünsche vom Endo-Einsteiger bis zum -Spezialisten. Der Endo-Motor, der aus einem kompakten Hauptgerät und einem magnetisch andockbaren Handstück besteht, ist vollgepackt mit Features, die die Behandlungen wirtschaftlich, einfach und sicher machen: Das leicht bedienbare, klare 7-Zoll-Farb- und -Touchdisplay liefert alle Werte und Bedienelemente auf einen Blick. Das Ziehen und Zerren von Kabeln entfällt dank des batteriebetriebenen Handstücks. In der Feilenbibliothek sind nahezu alle bekannten Endo-Feilen mit ihren Voreinstellungen. EnDrive merkt sich die Lieblingsfeilen! Die höchst präzise, patentierte Apexlokalisation minimiert das Risiko von Überpräparationen. Der leistungsstarke Akku hält mühelos den ganzen Arbeitstag und kann schnell wieder aufgeladen werden. Durch die integrierte Kalibrierungsfunktion wird sichergestellt, dass das isolierte Winkelstück optimal arbeitet und das eingestellte Drehmoment exakt übertragen wird. Der sehr kleine Winkelstückkopf kann jederzeit nach Vorliebe um 360° gedreht werden. Und schließlich spart die Möglichkeit der komfortablen Softwareaktualisierung per WLAN Resourcen, Zeit und Aufwand. Noch nie war der Weg zu starker Performance so entspannt – mit EnDrive!

Komet Dental
Gebr. Brasseler GmbH & Co KG
info@kometdental.de
www.kometdental.de

Infos zum Unternehmen

Hochwertige MTA-Zemente „made in Germany“

SPEIKO, ein familiengeführtes Unternehmen, bietet Produkte für die Zahnarztpraxis an, die ausschließlich in Deutschland produziert werden. Alle Rohstoffe durchlaufen umfangreiche Qualitätskontrollen, und während der Produktion werden regelmäßig Muster nach modernen Standards wie der Atomabsorptionsspektrometrie und der Röntgenbeugungsanalyse geprüft. So wird eine gleichbleibend hohe Qualität sichergestellt.

Lösung für komplexe Anwendungen

Auf Kundenanfragen hin hat SPEIKO einen MTA-Zement für schwierige Indikationen wie retrograde Wurzelfüllungen und Verschlüsse offener Apices entwickelt. Mineral Trioxid Aggregat (MTA) hat sich als Material der Wahl durchgesetzt. Dank langjähriger Erfahrung und bewährter Technologien, wie dem Einsatz von Scheibenschwingmühlen für eine gleichmäßige Korngrößenverteilung, konnte SPEIKO einen MTA-Zement herstellen, der durch seine geringe Korngröße besonders gut zu verarbeiten ist. Die Röntgensichtbarkeit wird durch Bismutoxid erreicht, eine Methode, die auch bei anderen SPEIKO-Produkten Anwendung findet. Der MTA-Zement wird aus Reinstchemikalien in Deutschland produziert. Er ist biologisch verträglich und schwermetallfrei und bietet eine hervorragende Abdichtung. Trotz der hohen Qualitätsstandards und umfassenden klinischen Bewertungen wird der Zement zu einem wirtschaftlichen Preis in den Verkaufsgrößen von 1 g und 2 g angeboten.

MTA-Zement mit Hydroxylapatit

Zur IDS 2019 präsentierte der Hersteller eine Variante des MTA-Zements mit Hydroxylapatit. Dieser Zusatz macht das Material besonders biokompatibel und remineralisierend. Hydroxylapatit ermöglicht eine schnellere Bindung von Dentin und verbessert die Anmischbarkeit. Auch diese Variante wird in 1 g und 2 g angeboten und bewusst im Glas verpackt, um Materialverlust zu vermeiden. Der MTA-Zement ist nach Entnahme bei sofortigem Verschließen des Glases drei Jahre lang verwendbar.

SPEIKO – Dr. Speier GmbH
Tel.: +49 521 770107-0 · www.speiko.de

* Die Beiträge in dieser Rubrik stammen von den Anbietern und spiegeln nicht die Meinung der Redaktion wider.

IDS NEWS 2025: CYTECpro + CONTECpro pro LightTransmitting-Wurzelstifte

Die neue pro-Linie ist eine gute Ergänzung der seit mehr als 20 Jahren weltweit in der Praxis bewährten EXATEC, CYTEC und CONTEC Wurzelstifte aus HT-Glasfiber. Sie zeichnet sich durch die gleichen herausragenden Eigenschaften aus, insbesondere in Bezug auf Stabilität und sichere Verhaftung mit dem Komposit.

pro LightTransmitting sorgt über den gesamten apikalen Stiftbereich für eine – optimierte und gleichzeitig verkürzte – primäre Aushärtung des Komposits bis hin zur Spitze des Wurzelstiftes. In einer eng getakteten Zeit sind es wertvolle Sekunden, die der Zahnarzt gewinnt, um ohne Zeitverlust den nächsten Arbeitsschritt durchführen zu können.

INTERESSE an einem GRATIS-KENNENLERN-SET? Einfach per E-Mail bestellen: *aftersales@hahnenkratt.com*

E. HAHNENKRATT GmbH
Tel.: +49 7232 3029-0 · www.hahnenkratt.com

TOXAVIT: Neues Design = bewährte Rettung

Das erste arsenfreie Devitalisationsmittel der Welt – TOXAVIT – präsentiert sich jetzt im neuen Design und bleibt ein unverzichtbarer Helfer für Zahnärzte. Es hat seine Wirksamkeit immer wieder bewiesen und erweist sich insbesondere bei Notfall- und Schmerzpatienten als „die letzte Rettung", wenn herkömmliche Betäubungs- und Behandlungsmethoden versagen und eine Vitalexstirpation unmöglich ist.
TOXAVIT bietet eine schnelle und wirksame Lösung, um Patienten von Schmerzen zu befreien, bevor die Devitalisierung der Pulpa einsetzt. Seine bewährte Rezeptur ermöglicht eine gezielte und sichere Anwendung. Dank der zähen, kompakten und homogenen Konsistenz sowie der dunkelgrauen Farbgebung ist das Mittel gut applizierbar und einfach entnehmbar.
Die innovative Zusammensetzung devitalisiert die Pulpa nicht nur zuverlässig, sondern schaltet dank Lidocain und Eugenol auch Schmerzen direkt aus! Dies macht TOXAVIT zur bevorzugten Wahl bei der Behandlung anspruchsvoller Notfallpatienten, wenn andere Optionen scheitern.
TOXAVIT punktet nicht nur durch seine Wirksamkeit, sondern auch durch seine Sicherheit. Die kontrollierte Anwendung und einfache Handhabung stellen für Zahnärzte die bestmögliche Versorgung ihrer Patienten sicher. Dabei spielt die Nachsorge eine wichtige Rolle, um den Behandlungserfolg zu gewährleisten.
Die Dentalpaste von lege artis Pharma bleibt ein unverzichtbarer Bestandteil moderner zahnmedizinischer Notfallbehandlungen. Es ist ein Symbol für Innovation und Patientensicherheit, der Zahnärzten weltweit hilft, selbst schwierigste Fälle erfolgreich zu behandeln. Wie viele bewährte Arzneimittel zeigt TOXAVIT, dass ein langjähriges Produkt weiterhin State of the Art sein kann.
Das „neue" TOXAVIT ist und bleibt ein verlässliches Mittel für Zahnärzte, das sowohl bei Notfällen als auch in komplexen Situationen die optimale Lösung bietet: ein zeitloser Retter!

lege artis Pharma GmbH + Co. KG
Tel.: +49 7157 5645-0 · www.legeartis.de

* Die Beiträge in dieser Rubrik stammen von den Anbietern und spiegeln nicht die Meinung der Redaktion wider.

Henry Schein präsentiert mit Video-Team exklusive Einblicke in die IDS 2025

Vom 25. bis 29. März 2025 versammelt die Internationale Dental-Schau (IDS) in Köln erneut die gesamte Dentalwelt, um die neuesten Innovationen und Trends zu präsentieren. Als weltweit führende Messe der Dentalbranche bietet die IDS eine Plattform, die die Zukunft der Zahnmedizin mitgestaltet. Henry Schein, als globaler Marktführer für Produkte und Dienstleistungen in der Dentalbranche, ermöglicht es allen Interessierten, die Messe auch virtuell zu erleben – mit exklusiven Videos, die während der IDS 2025 produziert werden. Die Videos bieten Zahnärzt/-innen, Zahntechniker/-innen sowie zahnmedizinischem Fachpersonal die Möglichkeit, auch ohne physische Teilnahme an der Messe die neuesten Trends und Entwicklungen der Branche zu entdecken.

Selbst nach der Messe bleiben sie up to date – mit regelmäßig veröffentlichten Videos, die im Henry Schein MAG und den sozialen Netzwerken von Henry Schein abrufbar sind.

Um keine Aufzeichnung zu verpassen, lohnt sich außerdem die Anmeldung zum Newsletter unter *www.henryschein-mag.de/ids2025*. Hier werden alle neuen Videos angekündigt, sobald sie online sind. Außerdem versorgt Sie unser Social-Media-Team mit prägnanten Kurzvideos zu allen relevanten Themen.

Henry Schein Dental Deutschland GmbH
info@henryschein.de · www.henryschein-dental.de

EndoPilot²: Neue Feilenverschleiß-Funktion für die Endodontie

Die neue Feilenverschleiß-Funktion des EndoPilot² berechnet den Verschleiß der Feilen auf Basis von drei entscheidenden Parametern: Dauer der Nutzung (Zeit), Drehmoment und Drehzahl. Diese Werte werden kontinuierlich erfasst und miteinander verrechnet, um eine dynamische Verschleißzahl zu bestimmen. Wird die Feile stark beansprucht – also unter hohem Drehmoment betrieben – steigt die Verschleißzahl schnell. Läuft der Motor hingegen ohne Last, sprich, die Feile dreht frei, wird kein Verschleiß berechnet.

Erreicht die Verschleißzahl den individuell festgelegten Grenzwert, erhält der Anwender eine automatische Aufforderung zum Wechsel der Feile. Damit sorgt die neue Feilenverschleiß-Funktion des EndoPilot² dafür, dass abgenutzte Feilen rechtzeitig ausgetauscht werden, um das Risiko von Feilenfrakturen zu minimieren und die Effizienz der Behandlung zu steigern.

Schlumbohm GmbH & Co. KG
Tel.: +49 4324 8929-0 · www.schlumbohm.de

* Die Beiträge in dieser Rubrik stammen von den Anbietern und spiegeln nicht die Meinung der Redaktion wider.

WIZDOM: Neue digitale Lernplattform für Zahnmedizin

WIZDOM ist die erste digitale Wissens- und Lernplattform ihrer Art, speziell für die Zahnmedizin. Sie bietet examensrelevante Inhalte, moderne Technologien und praxisnahe Lernformate auf einer zentralen Plattform. Entwickelt für Studierende, vereint WIZDOM Fachwissen, Flexibilität und Innovation. Des Weiteren bietet WIZDOM Zahnärzten eine wertvolle Ressource für die kontinuierliche Fort- und Weiterbildung. Mit aktuellen wissenschaftlichen Erkenntnissen, praxisnahen Fallstudien und Fortbildungsangeboten schafft die Plattform eine Verbindung zwischen Theorie und beruflichem Alltag – effizient und ortsunabhängig. Die Plattform wird von einem internationalen Team aus jungen und erfahrenen Fachleuten sowie IT-Spezialisten entwickelt. Unterstützt von Partnerorganisationen wie der Charité und Dental Tribune International vereint WIZDOM innovative Technologien mit fundiertem Fachwissen. „Langfristig ist WIZDOM weit mehr als nur eine Lösung für die zahnmedizinische Ausbildung. Wir werden die Plattform kontinuierlich erweitern und verbessern. Das umfasst nicht nur neue Inhalte, sondern auch technologische Innovationen wie KI-gestützte Lernpfade, erweiterte Prüfungssimulationen und interaktive Fallstudien", so Prof. Dr. Dr. Robert Gaudin, Mitgründer von WIZDOM.

Quelle: www.wizdom.me

Jetzt kostenlos
TESTEN

Ab sofort ist WIZDOM in zwei Modellen erhältlich: ein monatliches Abonnement für 19,99 EUR oder ein jährliches für 199,99 EUR, wobei zwei Monate kostenlos inkludiert sind. Eine 14-tägige kostenlose Testphase ermöglicht den unverbindlichen Zugang zu allen Funktionen und Inhalten. Registrierung und weitere Infos auf:

www.wizdom.me

MANI und MORITA vereinbaren Vertriebskooperation in Europa

J. MORITA EUROPE GMBH und MANI, INC. – beides namhafte japanische Dentalhersteller mit höchstem Qualitätsanspruch – vereinbaren Vertriebskooperation für Europa. Im Fokus stehen Consumables von MANI sowie Endo-Systeme von MORITA, die sich komplementär ergänzen.

MORITA EUROPE und MANI haben eine Kooperation für Marketing und Vertrieb einiger ausgewählter Produktgruppen unterschrieben, um ihre Endodontie-Portfolien sinnvoll zu ergänzen. Im Vordergrund stehen die JIZAI NiTi-Feilen von MANI, die in Kombination mit MORITAs Endo-Motoren – z. B. dem Tri Auto ZX2+ – in der maschinellen Wurzelkanalaufbereitung zur Anwendung kommen. Des Weiteren ergänzen sich MANIs Handfeilen und die MORITA Apex-Lokatoren (Root ZX mini oder DentaPort ZX) und sorgen gemeinsam für eine präzise und sichere Längenmessung und Wurzelkanalaufbereitung.

MANIs Feilen werden ab September über die Handelspartner sowie im MORITA Webshop unter *www.morita-webshop.de* erhältlich sein. Informationsquellen wie Erklärvideos und digitale Inhalte erlauben einen 24/7-Zugriff auf relevante Inhalte. Weitere Informationen zu MANI unter *www.morita.de/mani*.

MANI, INC.
www.mani.co.jp/en

MANI [Infos zum Unternehmen]

MORITA [Infos zum Unternehmen]

* Die Beiträge in dieser Rubrik stammen von den Anbietern und spiegeln nicht die Meinung der Redaktion wider.

DGZMK verleiht Millerpreis für herausragende Forschung in der Zahnmedizin

Priv.-Doz. Dr. Konstantin J. Scholz, seit März 2024 Oberarzt an der Klinik für Zahnerhaltungskunde und Parodontologie am Universitätsklinikum Freiburg, wurde mit dem Millerpreis der Deutschen Gesellschaft für Zahn-, Mund- und Kieferheilkunde (DGZMK) ausgezeichnet.

Verleihung des Millerpreises durch Prof. Dr. Jörg Wiltfang an Priv.-Doz. Dr. Konstantin Scholz, Freiburg im Breisgau, im Rahmen des Festaktes des 50-jährigen APW-Jubiläums in Düsseldorf.

© DGZMK/Albrecht

© Vink Fan – stock.adobe.com

Der mit 10.000 Euro dotierte Preis der DGZMK ehrt herausragende wissenschaftliche Arbeiten in der Zahnmedizin. Mit dem Preis werden Dr. Scholz' durchgeführte Forschungsarbeiten zur Zahnhartsubstanzanalyse, neuartigen Kariostatika und Restaurationskonzepten gewürdigt, die im Rahmen seiner Habilitation mit dem Titel „Mikrobereichsanalytik und Mikromorphologie von Zahnhartsubstanzen" erfolgten. Die Erkenntnisse von Scholz und seinem Team bieten wichtige Einblicke in die Forschung zum langfristigen Schutz der Zahngesundheit.

„Unsere Forschung zeigt, dass bestimmte neuartige Kariostatika auf Basis von Lanthanoidsalzen das Potenzial haben, Zahnhartsubstanzen effektiv zu stabilisieren und die Prävalenz von Karies langfristig senken zu können", sagt Scholz. „Diese bislang experimentellen Substanzen interagieren anders mit Zahnhartsubstanzen als etablierte Fluoride und könnten sich beispielsweise gut für die Therapie von Wurzelkaries eignen, für die es bislang keine effektiven Therapeutika gibt."

Kariostatika und langlebige Füllungen im Fokus

Die Forschungsarbeiten untersuchten spezielle Lanthanoidverbindungen, die auf Zahnhartsubstanzen akkumulieren sowie in sie eindringen können und so eine Demineralisierung verhindern bzw. eine Remineralisation fördern. Diese Kariostatika könnten Karies besser vorbeugen und behandeln als bisher eingesetzte Methoden. Gleichzeitig zeigte das Team, dass moderne, selbstadhäsive Füllungsmaterialien ohne zusätzliche „Klebstoffe" (Adhäsive) stabil am Zahn haften bzw. mit der Zahnhartsubstanz interagieren können. Dies könnte gemeinsam mit weiteren modernen Restaurationsstrategien ein wesentlicher Baustein für langfristige Randdichtigkeit und Lebensdauer der Restaurationen sein.

Diese innovativen Ansätze bieten eine wichtige Grundlage für neue und verbesserte Konzepte in der Zahnmedizin mit dem Ziel des langfristigen Zahnerhalts.

Quelle: Universitätsklinikum Freiburg

DGET-Initiative „Rette Deinen Zahn“

Neue Wartezimmer-Poster-Kampagne

Die Deutsche Gesellschaft für Endodontologie und zahnärztliche Traumatologie e.V. erweitert ihre Präventionsinitiative „Rette Deinen Zahn“ um die Wartezimmer-Poster-Kampagne. Die drei aufmerksamkeitsstarken Motive wurden erstmals auf der DGET-Jahrestagung im November 2024 in Hamburg vorgestellt und sind ab sofort für alle interessierten Zahnarztpraxen im Download-Bereich der Website *www.rette-deinen-zahn.de* verfügbar. Ziel der Poster-Kampagne ist es, Patient/-innen direkt in den Wartezimmern anzusprechen und über konkrete Handlungsempfehlungen bei Zahnunfällen zu informieren.

© DGET

Erweiterung der Präventionsinitiative

Die Wartezimmer-Poster ergänzen die Präventions-Website als zentrales Element der Kampagne, die bereits seit dem vergangenen Jahr Informationen und praktische Handlungstipps für Patient/-innen bietet. Auf der Website finden Betroffene zudem weitere Hintergrundinformationen sowie ein Experteninterview mit dem DGET Trauma-Spezialisten Prof. Gabriel Krastl im Podcast-Format.
„Mit der Poster-Kampagne bringen wir die Botschaft von „Rette Deinen Zahn“ direkt in die Zahnarztpraxen und damit näher an die Patient/-innen. Gerade bei Zahnunfällen kommt es auf rasches und richtiges Handeln an, und wir möchten mit unserer Kampagne aufklären und sensibilisieren“, ergänzt Prof. Krastl.

Fokus auf Patientenaufklärung und Handlungsempfehlungen

Die Poster wurden speziell für den Einsatz in Wartezimmern konzipiert. Mit einer plakativen Bildsprache sollen sie nicht nur Aufmerksamkeit erzeugen, sondern führen via QR-Code auch direkt auf die mobiloptimierte Website. Damit leisten sie einen wichtigen Beitrag zur Aufklärung der breiten Bevölkerung. Denn: Laut einer aktuellen Umfrage der DGET wissen 62 Prozent der Bevölkerung nicht, welche Sofortmaßnahmen sie bei Zahnunfällen ergreifen sollten.

Prävention als Gemeinschaftsaufgabe

„Rette Deinen Zahn“ ist mehr als eine Informationsplattform – es ist ein Aufruf, Zahnverlust bei Unfällen vorzubeugen und Zähne dauerhaft zu erhalten. Die neue Poster-Kampagne unterstützt Zahnarztpraxen dabei, diese Botschaft aktiv weiterzugeben. Alle Poster stehen kostenfrei zum Download bereit, sodass sie unkompliziert in den Praxisalltag integriert werden können.

Quelle: DGET

Hier stehen die Wartezimmer-Poster zur Verfügung.

Wie Wurzelkanalbehandlungen das Risiko kardiovaskulärer Erkrankungen senken können

Die Verbindung zwischen endodontischen Erkrankungen und koronaren Herzkrankheiten (KHK) rückt zunehmend in den Fokus der Forschung. Studien zeigen, dass Patienten mit apikaler Parodontitis ein 1,4- bis 5-fach erhöhtes Risiko für kardiovaskuläre Erkrankungen aufweisen. Obwohl ein direkter Kausalzusammenhang bislang nicht belegt ist, verdeutlichen die Daten die Bedeutung einer erfolgreichen endodontischen Therapie – nicht nur für die orale, sondern auch für die systemische Gesundheit.

Die Deutsche Gesellschaft für Zahn-, Mund- und Kieferheilkunde (DGZMK) hat zusammen mit der Deutschen Gesellschaft für Endodontologie und zahnärztliche Traumatologie (DGET) den aktuellen Forschungsstand zum Thema im Format der „Kompaktempfehlung" kurzgefasst veröffentlicht.

Endodontische Behandlungen senken systemische Risikofaktoren

Eine apikale Parodontitis ist mit erhöhten Konzentrationen von Entzündungsmarkern im Blutplasma und gesteigertem oxidativem Stress verbunden. Diese Faktoren tragen zur Entwicklung von arteriosklerotischen Gefäßveränderungen bei, die letztlich eine KHK begünstigen können. Erfolgreiche Wurzelkanalbehandlungen oder Revisionen, die die endodontische Infektion eliminieren, führen nachweislich zu einer:

- Normalisierung systemischer Entzündungsmarker und Rückgang des oxidativen Stresses.
- Reduzierung des KHK-Risikos um bis zu 84 Prozent im Vergleich zu unbehandelten endodontischen Infektionen.
- Verminderung des Sterberisikos aufgrund einer KHK um bis zu 49 Prozent im Vergleich zu unbehandelten endodontischen Infektionen.

Der Präsident der DGET, Prof. Dr. Edgar Schäfer aus Münster, betont in diesem Zusammenhang: „Es ist bekannt, dass durch eine erfolgreiche Wurzelkanalbehandlung die erhöhten Serumkonzentrationen wieder auf die Normwerte reduziert werden können."

Gemeinsame Risikofaktoren und klinische Relevanz

Eine KHK und eine apikale Parodontitis teilen viele Risikofaktoren, darunter ungesunde Lebensgewohnheiten wie Alkohol- und Nikotinkonsum, fettreiche Ernährung sowie systemische Erkrankungen wie Diabetes mellitus Typ 1 oder Hypertonie. Patientinnen und Patienten sollten als wichtigen Beitrag zur Prävention kardiovaskulärer Erkrankungen routinemäßig über diese Zusammenhänge aufgeklärt werden.

© Edgar Schäfer

oben: © Ton Photographer4289 – stock.adobe.com

Quelle: DGET, DGZMK

ANZEIGE

Wissen, das wirkt –

Das **JAHRBUCH** ZAHNERHALTUNG ’24|’25

JETZT BESTELLEN!

Das **neue Kompendium** vereint erstmals die Bereiche Endodontie und Prophylaxe und dient sowohl Neueinsteigern als auch erfahrenen Behandlern als wertvolles Nachschlagewerk. Angesehene Autoren aus Wissenschaft, Praxis und Industrie präsentieren darin grundlegende und fortgeschrittene Konzepte rund um das große Themenspektrum Zahnerhaltung. Ergänzt wird das Jahrbuch durch umfassende Marktübersichten einschließlich etablierter Produkte und Neuheiten.

Besuchen Sie uns in den **sozialen Medien**.

OEMUS MEDIA AG

Holbeinstraße 29 · 04229 Leipzig · Deutschland · Tel.: +49 341 48474-0 · info@oemus-media.de

Marketingstrategien für endodontische Schwerpunktpraxen

Endodontologen agieren als Player am Gesundheitsmarkt. Sie müssen alle Marketingaktivitäten an den Bedürfnissen der Zielgruppe Patient festmachen und sich positiv von lokalen Mitspielern abheben. Dabei gilt es, die Besonderheiten beim Dienstleistungsmarketing wie Subjektivität, den Patienten als integrativen Teil des Prozesses sowie die Bedeutung der langfristigen Beziehungspflege zu beachten. Die professionelle und vielschichtige Kommunikation bei der Vermittlung von Dienstleistungen spielt dabei eine entscheidende Rolle.

Susann Frege

Gesundheitsmarke statt Endo-Praxis

Markenbildung im Bereich der Gesundheitsdienstleistungen ist von entscheidender Bedeutung. Die eigene Praxis als Marke bildet den Grundstein für eine vertrauensvolle Beziehung zwischen Zahnarzt und Patient und dient als Qualitätssiegel für Zuweiser und Partnerpraxen. Das aussagekräftige Praxisprofil sorgt für eine positive Wahrnehmung und lenkt die Entscheidungsfindung von Patienten sowie Zuweisern auf der Suche nach spezialisierter endodontischer Behandlung. Marketingmaßnahmen zielen dabei nicht nur auf eine positive Wirkung gegenüber Patienten und Stakeholdern, sondern auch auf potenzielle Mitarbeiter.
Wichtig in diesem Zusammenhang ist die Zielgruppenanalyse: Wer soll sich durch die Praxis und die Marketingmaßnahmen angesprochen fühlen? Objektive Gründe als Entscheidungsgrundlage für oder gegen die Praxis treten aufgrund des Dienstleistungscharakters in den Hintergrund. Vielmehr stehen Emotionen, Sympathie und positive Erfahrungen im Mittelpunkt. Die Vermittlung der praxiseigenen Dienstleistungen als qualitativ hochwertig und attraktiv steht im Mittelpunkt. Zufriedene Patienten und Mitarbeiter als Multiplikatoren sind dabei von entscheidendem Wert. Auch eine stimmige Designsprache kann zur Vermittlung des Praxisimage sowie der Praxis als Marke auf vielfältige Weise genutzt werden, beginnend bei der Farb- und Formgestaltung von Praxislogo, Räumen und Praxiskleidung über die Korrespondenz bis hin zu Goodies und Social Media.

Unique Selling Point der Praxis herausarbeiten

Ein positives Praxisimage sowie erfolgreiche Marketingmaßnahmen basieren auf Alleinstellungsmerkmalen der Praxis, der sog. Praxismarke. Neben dem endodontischen Behandlungsschwerpunkt können dies räumliche Besonderheiten (Barrierefreiheit), Services, Kooperationen sowie innovative Techniken und Behandlungsmethoden sein.
Hat man seinen Unique Selling Point für sich formuliert, geht es an die konsequente Kommunikation mittels geeigneter Marketingmaßnahmen nach außen.

Marketingbudget festlegen

Strategische Marketingplanung funktioniert nur mit einem im Vorhinein festgelegten Budget für die geplanten Maßnahmen. Die Höhe des Budgets ist abhängig vom Marketingmix, sprich von den einzelnen Marketingaktionen wie Social-Media-Auftritt, Printmedien, Employer Branding etc. Hier

macht es Sinn, sich bei externen Dienstleistern über die Preisstruktur konkreter Maßnahmen zu informieren und Kostenvoranschläge anzufordern. Oftmals wird z. B. die externe Betreuung durch einen Content-Creator auf monatlicher Basis pauschal berechnet oder nach erstelltem Content (Anzahl der Videos, Textbeiträge, Schnitt, Betreuung der Kommentarfunktion etc.). Ähnlich transparent lassen sich das Budget für Stellenanzeigen auf Karriereportalen, Bannerwerbung auf Websites oder die Kosten für individualisierte Give-aways planen und verteilen. Zur groben Orientierung: Im Dienstleistungsbereich empfiehlt man, ca. 5–10 Prozent des Jahresumsatzes als Marketingbudget einzuplanen.

Mit dem Marketingmix in die Umsetzung kommen

Der Marketingmix bezeichnet die Kombination aus einzelnen Instrumenten und Maßnahmen, aus denen sich die praxisindividuelle Marketingstrategie zusammensetzt. Hier sind genaue Abstimmung und Koordination nötig, da es auf mehreren Ebenen zu Abhängigkeiten und gegenseitiger Beeinflussung der Einzelmaßnahmen kommt.
Der praxisindividuelle Marketingmix setzt sich aus Leistungen und Maßnahmen in vier zentralen Bereichen zusammen:

1. Services und Leistung
Hier geht es um die Zusammenstellung des passenden Leistungsspektrums für die anvisierte Patientenzielgruppe. Zur Orientierung, welche Leistungen die Praxis gewinnbringend anbieten kann und sollte, helfen Marktbeobachtungen und Patientenumfragen. Auch das Spektrum an Zusatzleistungen und Services spielt eine entscheidende Rolle, um sich vom Mitbewerber abzuheben. Hier kann es hilfreich sein, sich die einzelne Dienstleistung als Prozess bewusst zu machen. Im klassischen Produktmarketing rückt die sog. Costumer Journey immer mehr in den Mittelpunkt. Hierbei macht man sich sämtliche Schritte des Patienten auf seinem Weg von der Suche nach der richtigen Praxis, dem Erstkontakt bis hin zur Behandlung und Nachsorge inkl. Rücküberweisung bewusst.

2. Preise und Konditionen
Für die Preisgestaltung in der endodontischen Praxis sind fundierte Kenntnisse der Gebührenordnungen, insb. GOZ sowie Analogie, nötig. Auch Zahlungsvereinbarungen sowie Serviceangebote rund um den Zahlungsverkehr (digitale Rechnung, Teilzahlung, Kartenzahlung) gilt es, patientenfreundlich und transparent zu gestalten und zu kommunizieren.

3. Kommunikation
Beziehungsmanagement (Customer-Relationship-Management) ist ein zentrales Glied in der Marketingstrategie. Neben Kommunikationswegen, Gesprächsleitfäden und Öffentlichkeitsarbeit steht hier die klassische Werbung im Fokus. Wie soll die Zielgruppe erreicht werden und welche finanziellen und organisatorischen Mittel stehen zur Verfügung? Werbemittel sind vielfältig und müssen ganz auf den Bedarf und die Werbeziele der Praxis sowie die Zielgruppe abgestimmt und ggf. variiert werden. Infrage kommen z. B.:
- Print- und Onlineanzeigen, Radiospot
- Give-aways
- Website
- Video-, Bild- und Textmaterial auf dem Social-Media-Auftritt
- Regionales Sponsoring im Bereich Kultur, Sport oder Umwelt
- Flyer bei Partnerpraxen auslegen
- Blog, Fachbeiträge, Newsletter, interne Fortbildungsveranstaltungen für Stakeholder

4. Distribution
Der Leistungsprozess am Patienten ist so effektiv und effizient wie möglich zu gestalten. Im Zentrum steht die Zugänglichkeit der Praxis, Sprechzeiten und Erreichbarkeit, Qualität der Leistungserbringung sowie die kontinuierliche Über-

Abbildungen: © StockStyle – stock.adobe.com

wachung und Verbesserung der Prozesse in der Praxis. Angefangen beim durchdachten Beschaffungsmanagement über nachhaltige und sichere Aufbereitungsprozesse bis hin zur funktionierenden Technik und smarten Personaleinteilung stehen alle Praxisprozesse stetig auf dem Prüfstand in Bezug auf Kundenfreundlichkeit. Ein gelebtes Qualitätsmanagementsystem sowie Benchmarking sind ebenfalls wertvolle Impulsgeber.

Imagepflege und Wirksamkeitsanalyse

Zur regelmäßigen Überprüfung der getroffenen Maßnahmen und der Marketingstrategie als solche kommen verschiedene Instrumente infrage:

- Patientenbefragung im Rahmen des QM
- Mitarbeiterbefragung
- Feedbackbögen
- Auswertung von Beschwerde- und Reklamationsmanagement
- Statistische Auswertung von Patientenzahl, Empfehlungsquote und Zuweiserquote
- Regelmäßig über Innovationen und Markttrends informieren (z. B. Newsletter, Messen, Fortbildung, Kontaktpflege)

Tipps für erfolgreiches Social-Media-Marketing

Plattformen wie Instagram, X oder LinkedIn sind insbesondere in der Stakeholdergewinnung sowie Personalsuche wertvolle Booster. Dabei gibt es einige Fallstricke zu beachten:

- regelmäßigen Content garantieren, z. B. durch einen Social-Media-Verantwortlichen in der Praxis oder einen externen Content-Creator
- Abwechslungsreiche und professionelle Posts (Interviews, Blick hinter die Kulissen, News)
- Regelmäßige Analyse von Reichweite, Views, Followerzahl und Likes
- Betreuung der Kommentarfunktion
- Budget festlegen und regelmäßig anpassen
- Vernetzung und Networking
- Benchmark der Mitbewerber
- Bekanntheitsgrad erhöhen durch Links und QR-Codes in der Praxis, in der Korrespondenz, auf Websites, bei Terminbestätigung etc.
- Vorsicht bei Meinungsäußerung, Ansprache und Verbreitung vom Content Dritter!
- Social-Media-Monitoring nutzen, z. B. durch eine Werbeagentur

kontakt.

Susann Frege
Gesundheitsökonomin (M.A.)
Meyerhofweg 26
42549 Velbert
Tel.: +49 1514 6328979
susannfrege@gmx.de

Infos zur Autorin



© StockStyle - stock.adobe.com

ANZEIGE

ZWP DESIGN PREIS

Deutschlands schönste Zahnarztpraxis

25

Jetzt bis zum 1.7.25 bewerben

© yahya – stock.adobe.com

OEMUS MEDIA AG

Holbeinstraße 29 · 04229 Leipzig · Deutschland · Tel.: +49 341 48474-0 · info@oemus-media.de

© Valerii Honcharuk – stock.adobe.com

Rechtssicherheit bei Behandlungsfehlervorwürfen

Beweislasterleichterung für Zahnarztpraxen

Kaum eine Zahnarztpraxis ist mehr frei von Vorwürfen von Patienten. Wenn es auch nur einzelne Patienten sind, so kommen immer häufiger Behandlungsfehlervorwürfe vor. Fehler werden in der Regel entweder bei der Behandlung oder bei der Aufklärung behauptet. Dabei wird der fachkundige Rechtsanwalt des Patienten immer auch einen Mangel im Zusammenhang mit der Aufklärung rügen. Das liegt darin begründet, dass den Behandlungsfehler der Patient beweisen muss, während andersherum der Zahnarzt die Korrektheit seiner Aufklärung beweisen muss.

Dr. Susanna Zentai

Kann also ein Patient den angeblichen Fehler in der Behandlung nicht beweisen, wirft er taktisch zugleich auch einen Aufklärungsvorwurf in den Raum. In der Entwicklung der Rechtsprechung kam es im Laufe der Zeit so zu immer mehr Gerichtsentscheidungen, die sich mit der Aufklärung vor der ärztlichen Heilbehandlung beschäftigen. Dabei war immer wieder zu beobachten, dass Patienten so zusagen automatisch an den behaupteten Behandlungsfehler einen behaupteten Aufklärungsfehler angehängt haben. Diesen Trend hat die höchstrichterliche Rechtsprechung aufgehalten.

Praxistipp

Bei beratungsresistenten Patienten empfiehlt sich eine besonders gründliche Dokumentation des Aufklärungsgespräches.

Diese Entwicklung hat das Landgericht Karlsruhe in seiner Entscheidung vom 26.07.2023 (Az. 6 O 140/17) zusammengefasst und auf den Punkt gebracht:
„Nach der Rechtsprechung des Bundesgerichtshofs dürfen an den dem Arzt obliegenden Beweis einer ordnungsgemäßen Aufklärung allerdings keine unbilligen und übertriebenen Anforderungen gestellt werden. Die Situation des Arztes während der Behandlung des Patienten ist ebenso zu berücksichtigen wie die Gefahr, die sich aus dem Missbrauch seiner Beweislast durch den Patienten zu haftungsrechtlichen Zwecken ergeben kann. Ist einiger Beweis für ein gewissenhaftes Aufklärungsgespräch erbracht, soll dem Arzt im Zweifel geglaubt werden, dass die Aufklärung auch im Einzelfall in der gebotenen Weise geschehen ist (vgl. BGH, Urteil vom 30.09.2014 – VI ZR 443/13 ...). Der Nachweis einer ordnungsgemäßen Aufklärung erfordert es nicht, dass sich der Arzt an das konkrete Aufklärungsgespräch (Ort, Umstände, genauer Inhalt) erinnert. Angesichts der Vielzahl von Informations- und Aufklärungsgesprächen, die Ärzte täglich führen, kann dies nicht erwartet werden. Da an den vom Arzt zu führenden Nachweis der ordnungsgemäßen Aufklärung keine unbilligen oder übertriebenen Anforderungen zu stellen sind, darf das Gericht seine Überzeugungsbildung gemäß § 286 ZPO auf die Angaben des Arztes über eine erfolgte Risikoaufklärung stützen, wenn seine Darstellung in sich schlüssig und „einiger" Beweis für ein Aufklärungsgespräch erbracht ist. Dies gilt auch dann, wenn der Arzt erklärt, ihm sei das strittige Aufklärungsgespräch nicht im Gedächtnis geblieben. Einen wesentlichen Anhaltspunkt für die Tatsache, dass ein Aufklärungsgespräch stattgefunden hat, gibt dabei das von dem Arzt und dem Patienten unterzeichnete Formular, mit dem der Patient sein Einverständnis zu dem ärztlichen Eingriff gegeben hat. Dieses Formular ist – sowohl in positiver als auch in negativer Hinsicht – zugleich ein Indiz für den Inhalt des Aufklärungsgesprächs (vgl. BGH, Urteil vom 28.01.2014 – VI ZR 143/13...)."

kontakt.

Dr. Susanna Zentai · Justiziarin der DGET
Dr. Zentai – Heckenbücker
Rechtsanwälte Partnergesellschaft mbB
Hohenzollernring 37 · 50672 Köln
Tel.: +49 221 1681106
www.dental-und-medizinrecht.de

Infos zur Autorin

Anzeige

Praxisrelevante Strategien bei Haftung und Aufklärung

MEDIZIN trifft RECHT

ONLINE – Mittwoch, 26.03.2025 – mit Rechtsanwältin Dr. Susanna Zentai

Behandlungs- und Aufklärungsfehler können Schadenersatz- und Schmerzensgeldansprüche auslösen. Dies kann mit einem geeigneten System verhindert und mit einer guten Strategie geschickt gemanagt werden.

Es werden u. a. folgende Themen durchleuchtet:
- Verschiedene Formen der Behandlungsfehler
- Klassische Fehler bei der Aufklärung vermeiden
- Beweisbarkeit der korrekten Aufklärung
- Rettungsanker bei unvollständiger Aufklärung
- Erleichterungen für die Dokumentation
- Rechtsanwalt des Patienten verlangt Patientenakte
- Schadenregulierung durch den Haftpflichtversicherer
- Mögliche Haftungssituationen im Vorfeld vermeiden
- Krisenmanagement bei konkreten Vorwürfen

Gebühr: DGET-Mitglied: 265 € zzgl. MwSt.
Nichtmitglied: 310 € zzgl. MwSt.

Anmeldung und Informationen unter **kontakt@medizintrifftrecht.de** oder **www.medizintrifftrecht.de**

30 JAHRE oemus

WIR VERLEGEN DENTAL

Die OEMUS MEDIA AG feiert mehr als drei Jahrzehnte Dentalmarkt-Power – aus diesem Anlass finden Sie unter www.welovewhatwedo.org Hintergrundinfos zu unserem Team und den Verlags-Units.

Fanny Haller

Grafikdesignerin

Eine ästhetische Bildkomposition hier, eine hübsch gebaute Grafik da: Fanny Haller, seit Juli 2022 Mitglied des OEMUS MEDIA Teams, ist als waschechter „Kreativkopf" eine wertvolle Bereicherung für die Grafikabteilung. Sie ist verantwortlich für das Layout gleich mehrerer Fachjournale. Innerhalb der Grafik-Crew ist Fanny für ihr Geschick im Umgang mit künstlicher Intelligenz bekannt und fungiert für das Team gerne als Ansprechpartnerin in allen KI-Belangen. Neben ihrer Arbeit ist sie leidenschaftliche Illustratorin und setzt ihr großes kreatives Geschick beim Malen von Fantasy-Motiven um. Fanny hat ein Herz für Tiere und kultiviert fleißig ihren persönlichen Wohnzimmerdschungel.

Porträt: © Katja Kupfer

welovewhatwedo.org

WE LOVE WHAT WE DO. ORG

© Sdecoret – stock.adobe.com

OEMUS Publikationen

ZWP online

Besuchen Sie uns in den sozialen Medien

kontakt.

Fanny Haller
Grafikerin EJ
Tel.: +49 341 48474-114
f.haller@oemus-media.de

„Endo Rocks the Castle“ in Heidelberg

Am 16. und 17. Mai 2025 wird das Heidelberger Schloss Schauplatz eines internationalen Endodontie-Kongresses sein. Unter dem Titel „Endo Rocks the Castle“ bietet die Veranstaltung eine Mischung aus wissenschaftlichen Vorträgen und praktischen Workshops.
Die Teilnehmenden erwarten hochkarätige Referenten wie Prof. Dr. Hal Duncan (Dublin), Dr. Yoshi Terauchi (Tokio), Dr. Gilberto Debelian (Oslo), Dr. Guillaume Jouanny (Paris) und viele mehr, die Themen von vitalen Pulpatherapien bis hin zu mikrochirurgischer Endodontie abdecken. In den Vorträgen und praxisorientierten Workshops für Generalisten und Spezialisten werden innovative Techniken der Endodontie präsentiert und trainiert.
Ein weiteres Highlight ist die Abendveranstaltung am 16. Mai mit Band, DJ und Fingerfood in den historischen Räumen.

Endo4you · Klaus Lauterbach
Tel.: +49 6202 272364 · mail@endo4you.de

Die Anmeldung läuft online bis zum 10. Mai 2025. Frühbucherpreise gelten bis zum 30. März 2025.

Weitere Informationen unter:
www.endorocksthecastle.de.

„DGET am Feierabend“ – Posttraumatische Verfärbungen und Therapieoptionen

Programm/ Anmeldung

Infos zur Fachgesellschaft

Die Deutsche Gesellschaft für Endodontologie und zahnärztliche Traumatologie (DGET) lädt am Mittwoch, den 26. März 2025, um 20 Uhr zur nächsten Online-Fortbildung „DGET am Feierabend – von Experten für Experten“ ein. Diesmal gibt Prof. Dr. Thomas Attin, Facharzt für Präventivzahnmedizin, Parodontologie und Kariologie und Direktor des Zentrums für Zahn-, Mund- und Kieferheilkunde, Universität Zürich, in seinem Vortrag einen Überblick über posttraumatische Verfärbungen und Therapieoptionen.
Im Anschluss können alle Teilnehmenden in einer offenen Diskussionsrunde Fragen stellen und sich fachlich austauschen. Das Online-Format findet einmal pro Quartal statt und bietet endodontisch interessierten Zahnärzt/-innen nach dem Feierabend eine hochwertige Fortbildung von zu Hause aus. Für Mitglieder im DGZ-Verbund ist die Veranstaltung kostenfrei, Nichtmitglieder haben gegen einen Beitrag von 35 Euro die Möglichkeit, teilzunehmen.
Weiterführende Informationen sowie die Anmeldung sind unter *www.dget.de/veranstaltungen* verfügbar.

DGET – Deutsche Gesellschaft für Endodontologie und zahnärztliche Traumatologie e.V.
www.dget.de/veranstaltungen

* Die Beiträge in dieser Rubrik stammen von den Anbietern und spiegeln nicht die Meinung der Redaktion wider.

IDS 2025 zeigt Endo-Bandbreite

Die Endodontie wird durch eine konsequente Therapie mit bewährten und innovativen Verfahren immer erfolgreicher, und zwar sowohl im Bereich der Fälle für den Generalisten als auch für den Spezialisten – alles rund um die Möglichkeiten der Endodontie können Fachbesucher auf der Internationalen Dental-Schau (IDS) im März 2025 erleben.

Redaktion

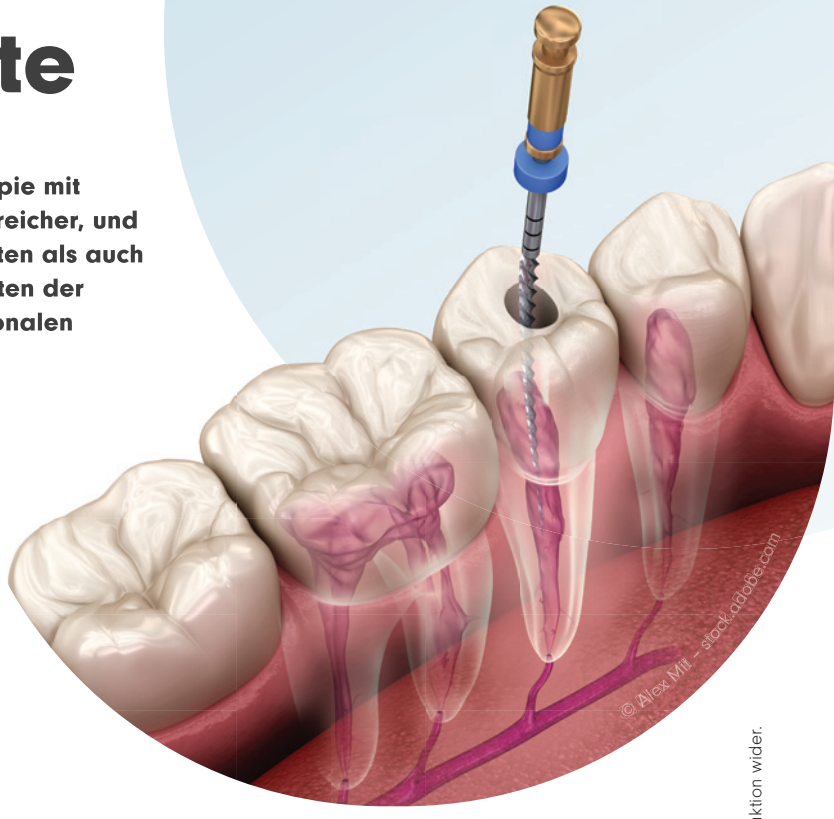

Kaum ein anderes Fachgebiet innerhalb der Zahnmedizin hat im Laufe der letzten Jahrzehnte einen derart rasanten Wandel erfahren wie die Endodontie. Sowohl die immer profunderen wissenschaftlichen Erkenntnisse als auch eine Vielzahl technischer Neuerungen ermöglichen es heute, Zähne zu erhalten, die noch vor Jahren nicht zu retten gewesen wären. Im Folgenden werden grundlegende, für die Therapie essenziell wichtige Zusammenhänge dargestellt und mögliche Modifikationen im Behandlungsprotokoll, die eng mit wissenschaftlichen und technischen Entwicklungen der letzten Jahre verbunden sind, beschrieben.

Behandlung schwerer Fälle wird leichter

Generell wird in der Endodontie die Lösung der vermeintlich „schweren" Fälle leichter, und selbst die vor wenigen Jahren noch „zu schweren" Fälle werden behandelbar. Betrachtet man die wissenschaftlichen Publikationen der letzten Jahre, zeichnet sich ein deutlicher Trend zu weniger invasiven Verfahren unter Beibehaltung der biologischen Ziele der endodontischen Therapie ab. Für eine hohe Erfolgswahrscheinlichkeit wird der Behandler alle Chancen der aktuellen Endodontie ausschöpfen: hochflexible Nickel-Titan-Instrumente, Lupenbrille, OP-Mikroskop und digitale Volumentomografie (DVT), optional warme Fülltechniken, biokeramische Sealer, aktivierte Spülflüssigkeit und moderne Obturationsmaterialien.

Feilensysteme: Was bietet der Markt?

Die Feilensequenzen während der Behandlung gestalten sich immer noch ein Stückchen einfacher – bis hin zur Verwendung nur einer einzigen Feile für nicht zu komplexe Fälle. Die Auswahl eines bestimmten Systems fällt nach den Erfordernissen des jeweiligen Falles, je nachdem, ob beispielsweise ein substanzschonendes Vorgehen (auch mit Blick auf etwaige Revisionen) oder die Schnelligkeit (z. B. auf Wunsch der Patienten) im Vordergrund stehen. Auf der IDS hat jeder Besucher die Möglichkeit, unter vielen Kandidaten sein zukünftiges Feilensystem oder auch mehrere auszuwählen.
Eine Aktivierung der Spülflüssigkeit kann durch per Er:YAG-Laser induzierte Schockwellen erfolgen (PIPS, photon-induced photoacoustic streaming), oder sie wird durch Ultraschall- oder Schall erreicht. Der Erfolg lässt sich inzwischen im Rahmen von Studien unter Verwendung mikrobiologischer Verfahren messen (qPCR/quantitative Polymerasekettenreaktion).

Nachhaltigkeit: Single-use und mehr

Darüber hinaus rückt das Thema „Nachhaltigkeit" stärker nach vorn, und zwar in mehrfacher Hinsicht. Ist beispielsweise die Single-use-Feile nachhaltig? Es bleibt eine Abwägung: Aus therapeutischer Sicht reduziert sich im Vergleich mit mehrfach aufbereiteten Feilen das Bruchrisiko und erhöhen sich entsprechend die Erfolgsaussichten. Um das Bruchrisiko weiter zu senken, empfehlen sich Endo-Motoren mit Drehmomentkontrolle. Umweltverträglicher erscheint auf den

* Die Beiträge in dieser Rubrik stammen von den Anbietern und spiegeln nicht die Meinung der Redaktion wider.

ersten Blick die mehrfach genutzte Feile, weil sie den Verbrauch von Metall senkt. Auf der anderen Seite steigen die Menge des benötigten Desinfektionsmittels und die hygienischen Restrisiken. Ein Rundgang über die IDS zeigt dem Besucher das Für und Wider auf und führt ihn so zu den richtigen Entscheidungen, welche Instrumente sich für seine Praxis am meisten empfehlen.

KI als Treiber von Endo-Neuerungen

Des Weiteren avanciert die künstliche Intelligenz zum viel beachteten Impuls für Neuerungen in der Endodontie. Denn diese Fachdisziplin ist für die Unterstützung durch künstliche Intelligenz (KI) prädestiniert. Während der Behandlung fallen viele Daten an, und künstliche Intelligenz ist genau dafür geeignet: große Datenmengen analysieren, Muster darin erkennen und daraus relevante Aussagen ableiten. Diese können von Behandlern zum Beispiel zur Entscheidungsfindung für oder gegen eine bestimmte Therapie herangezogen werden.

Heute können zum endodontischen Datenpool unter anderem der Restaurationsgrad, vorhandene Wurzelfüllungen, Röntgenbilder (2D/3D), Intraoralaufnahmen, endodontische Längenmessungen und Aufzeichnungen von Drehmomenten gehören.

An ihre Grenzen stößt künstliche Intelligenz zurzeit noch bei der Vorhersage eines Behandlungsergebnisses und bei der Abschlussbeurteilung der Behandlungsqualität. Womöglich reichen die zahlreichen erhobenen Daten doch noch nicht aus. Kennt die KI zum Beispiel den Betrag des Drehmoments zu jedem Zeitpunkt der Behandlung, so bleibt doch der Einschubwinkel der Feile im Dunkeln. Er wäre aber wichtig, um den Behandlungsverlauf einigermaßen vollständig abzubilden.

Quelle: IDS Cologne

> **„In der Endodontie** erweitert sich das Spektrum der vom Generalisten behandelbaren Fälle, während der Spezialist immer mehr Zähne retten kann, die selbst er vor Jahren noch verloren gegeben hätte. Dafür braucht es die richtige Kombination bewährter Produkte und weiterentwickelter Endo-Motoren, Feilen, Obturatoren etc. **Die Grundprinzipien der Endodontie bleiben,** doch verändern sie sich in Richtung einer schonenderen Therapie mit höherer Erfolgssicherheit. Welche der dafür verfügbaren bewährten und innovativen Produkte sich für den eigenen Praxisalltag eignen, **erfahren Zahnärzte und ihre Teams auf der Internationalen Dental-Schau.“**
>
> **Mark Stephen Pace,** Vorstandsvorsitzender des Verbands der Deutschen Dental-Industrie, VDDI

© IDS Cologne

41. IDS 2025

Die IDS findet vom **25. bis zum 29. März 2025** in Köln statt.

Alle Infos zur IDS 2025 gibt es auf: **www.ids-cologne.de**.

* Die Beiträge in dieser Rubrik stammen von den Anbietern und spiegeln nicht die Meinung der Redaktion wider.

13. DGET-Jahrestagung: Wissen, Austausch & Inspiration in Hamburg

Ob als Praxisausflug, Weiterbildungsmaßnahme oder Inspiration für den zahnmedizinischen Nachwuchs – Hamburg wurde am vorletzten Novemberwochenende zur Hauptstadt der Endodontie und begeisterte mehr als 650 Teilnehmer vor Ort.

Katja Kupfer

Vom 21. bis 23. November 2024 lud die Deutsche Gesellschaft für Endodontologie und zahnärztliche Traumatologie (DGET) zur 13. Jahrestagung nach Hamburg ein. Unter dem Motto „Rette deinen Zahn" bot die Veranstaltung drei intensive Tage voller Wissen, Austausch und Inspiration im Grand Elysée Hamburg, untermalt vom einzigartigen Flair der Hafenstadt.

Die diesjährige Tagung baute auf dem Erfolg der im letzten Jahr gestarteten Kampagne „Rette deinen Zahn" auf. Dieser Schwerpunkt wurde in den Hauptvorträgen aus drei verschiedenen Perspektiven beleuchtet, insbesondere im Hinblick auf die Behandlung komplexer Traumafälle. Ein weiterer thematischer Fokus lag auf der Verknüpfung zwischen endodontischen Infektionen und der Allgemeingesundheit, einem Feld, das durch die neuesten wissenschaftlichen Erkenntnisse immer mehr an Bedeutung gewinnt. Hochkarätige Referenten teilten hierzu ihre Expertise, ergänzt durch Diskussionen zu Schmerzen endodontischen Ursprungs – einer der zentralen Herausforderungen im Praxisalltag.

Mix aus vielfältigem Fortbildungsangebot gepaart mit Networking

Neben den Hauptvorträgen bot der Kongress erneut zahlreiche wissenschaftliche Kurzvorträge, klinische Fallpräsentationen und praxisnahe Workshops. Für zahnmedizinisches Fachpersonal gab es zudem ein speziell zugeschnittenes Programm zur endodontischen Assistenz, das auf die gestiegenen Anforderungen in diesem Bereich einging.
Der Pre-Congress am Donnerstag richtete sich an Absolventen der Curricula der DGET und der Akademie Praxis und Wissenschaft (APW) sowie an Kandidaten der Spezialistenprüfung. Ergänzt wurde der erste Kongresstag durch die traditionelle Mitgliederversammlung. Abseits der Vorträge bot die Tagung reichlich Gelegenheit für persönlichen Austausch, sei es bei der begleitenden Dentalausstellung, beim traditionellen DGET-Lauftreff am Samstagmorgen oder bei der Abendveranstaltung am Freitag.

ENDO-FRÜHLING UND AFA-TAGUNG AM BODENSEE, 30. und 31. Mai 2025

Der „Endo-Frühling am Bodensee" ist ein neues Format der DGET. Der zweitägige Kongress verspricht ein hochkarätiges Fachprogramm mit zahlreichen Möglichkeiten zu Austausch und Netzwerken. Die integrierte Ausbildung-für-Ausbilder(AfA)-Tagung stellt innovative Lehrkonzepte in den Fokus.

Jetzt anmelden unter: **www.endo-kongress.de**.

Fazit

Die 13. Jahrestagung der DGET bot erneut eine Plattform, um sich über aktuelle Entwicklungen der Endodontie zu informieren, das eigene Wissen zu vertiefen und sich mit Kolleginnen und Kollegen auszutauschen. Das kostenfrei erhältliche *Jahrbuch Zahnerhaltung* unterstrich dabei den Mehrwert des Events.

Hinweis

Liebe Leser, zur DGET Bildergalerie auf ZWP online scannen Sie bitte den QR-Code!

EVENT-HIGHLIGHTS 2025



Frühjahrsakademie der DGET
Kongresssprache: Englisch

21./22. März 2025
Amsterdam
Tel.: +49 341 48474-308
Fax: +49 341 48474-290
www.dget-fruehjahrsakademie.de

Zahnmedizin im Ruhrgebiet

23./24. Mai 2025
Dortmund
Tel.: +49 341 48474-308
Fax: +49 341 48474-290
www.zahnmedizin-ruhrgebiet.de

Endo-Frühling und AfA-Tagung am Bodensee

30./31. Mai 2025
Lindau im Bodensee
Tel.: +49 341 48474-308
Fax: +49 341 48474-290

Ostseekongress | 17. Norddeutsche Implantologietage

30./31. Mai 2025
Rostock-Warnemünde
Tel.: +49 341 48474-308
Fax: +49 341 48474-290
www.ostseekongress.com

Giornate Veronesi

27./28. Juni 2025
Valpolicella · Italien
Tel.: +49 341 48474-308
Fax: +49 341 48474-290
www.giornate-veronesi.info

Mehr Veranstaltungen: oemus.com

Impressum

Herausgeber:
Torsten R. Oemus

Verlag:
OEMUS MEDIA AG
Holbeinstraße 29, 04229 Leipzig
Tel.: +49 341 48474-0
Fax: +49 341 48474-290
kontakt@oemus-media.de
www.oemus.com

Deutsche Bank AG Leipzig
IBAN: DE20 8607 0000 0150 1501 00
BIC: DEUTDE8LXXX

Vorstand:
Ingolf Döbbecke
Dipl.-Betriebsw. Lutz V. Hiller
Torsten R. Oemus

Produktmanagement:
Simon Guse · Tel.: +49 341 48474-225
s.guse@oemus-media.de

Chefredaktion (V.i.S.d.P.) und Redaktionsleitung:
Katja Kupfer
Tel.: +49 341 48474-327
kupfer@oemus-media.de

Redaktion:
Friederike Heidenreich
Tel.: +49 341 48474-140
f.heidenreich-than@oemus-media.de

Albina Birsan
Tel.: +49 341 48474-221
a.birsan@oemus-media.de

Produktionsleitung:
Gernot Meyer
Tel.: +49 341 48474-520
meyer@oemus-media.de

Art Direction:
Dipl.-Des. (FH) Alexander Jahn
Tel.: +49 341 48474-139
a.jahn@oemus-media.de

Layout:
Fanny Haller · Tel.: +49 341 48474-114
f.haller@oemus-media.de

Korrektorat:
Ann-Katrin Paulick
Tel.: +49 341 48474-126
a.paulick@oemus-media.de

Sebastian Glinzig
Tel.: +49 341 48474-128
s.glinzig@oemus-media.de

Druckauflage:
4.000 Exemplare

Druck:
Silber Druck GmbH & Co. KG
Otto-Hahn-Straße 25
34253 Lohfelden

Erscheinungsweise/Auflage:
Das Endodontie Journal – Zeitschrift für moderne Endodontie – erscheint 2025 in einer Druckauflage von 4.000 Exemplaren mit 4 Ausgaben. Es gelten die AGB.

Editorische Notiz (Schreibweise männlich/weiblich/divers):
Wir bitten um Verständnis, dass aus Gründen der Lesbarkeit auf eine durchgängige Nennung der Genderbezeichnungen verzichtet wurde. Selbstverständlich beziehen sich alle Texte in gleicher Weise auf alle Gendergruppen.

Verlags- und Urheberrecht:
Die Zeitschrift und die enthaltenen Beiträge und Abbildungen sind urheberrechtlich geschützt. Jede Verwertung ist ohne Zustimmung des Verlegers und Herausgebers unzulässig und strafbar. Dies gilt besonders für Vervielfältigungen, Übersetzungen, Mikroverfilmungen und die Einspeicherung und Bearbeitung in elektronischen Systemen. Nachdruck, auch auszugsweise, nur mit Genehmigung des Verlages. Bei Einsendungen an die Redaktion wird das Einverständnis zur vollen oder auszugsweisen Veröffentlichung vorausgesetzt, sofern nichts anderes vermerkt ist. Mit Einsendung des Manuskriptes gehen das Recht zur Veröffentlichung als auch die Rechte zur Übersetzung, zur Vergabe von Nachdruckrechten in deutscher oder fremder Sprache, zur elektronischen Speicherung in Datenbanken, zur Herstellung von Sonderdrucken und Fotokopien an den Verlag über. Die Redaktion behält sich vor, eingesandte Beiträge auf Formfehler und fachliche Maßgeblichkeiten zu sichten und gegebenenfalls zu berichtigen. Für unverlangt eingesandte Bücher und Manuskripte kann keine Gewähr übernommen werden. Mit anderen als den redaktionseigenen Signa oder mit Verfassernamen gekennzeichnete Beiträge geben die Auffassung der Verfasser wieder, die der Meinung der Redaktion nicht zu entsprechen braucht. Der Verfasser dieses Beitrages trägt die Verantwortung. Gekennzeichnete Sonderteile und Anzeigen befinden sich außerhalb der Verantwortung der Redaktion. Für Verbands-, Unternehmens- und Marktinformationen kann keine Gewähr übernommen werden. Eine Haftung für Folgen aus unrichtigen oder fehlerhaften Darstellungen wird in jedem Falle ausgeschlossen. Gerichtsstand ist Leipzig.

Grafik/Layout: Copyright OEMUS MEDIA AG

ANZEIGE

VOR REITER

Ihre Profession, unser Antrieb.

© KI-generiert / OEMUS MEDIA AG

Seit mehr als dreißig Jahren Ihr starker Partner in der dentalen Fachkommunikation.

Entdecken Sie jetzt unser umfangreiches Verlagsportfolio auf oemus.com.

OEMUS MEDIA AG

Holbeinstraße 29 · 04229 Leipzig · Deutschland · Tel.: +49 341 48474-0 · info@oemus-media.de

ENDO GUT,
ALLES GUT!
FEILENSYSTEME
FÜR JEDEN TAG
UND ALLE FÄLLE.
EDGEENDO®
5+1 Aktion:
jetzt anrufen
und sparen
0800 5673667
(freecall)
Direkt zum Shop?
QR-Code scannen und bestellen.
www.henryschein-dental.de/edgeendo-info
Exklusiv im Vertrieb von
HENRY SCHEIN®
DENTAL
Erfolg verbindet.