

Komet BioRepair:

Indikationen für den Generalisten – Teil 1

Ein Beitrag von Dr. Laurens Intert

[PULPATHERAPIE]

In der modernen Zahnheilkunde liegt der Fokus bei der Behandlung vitaler Zähne zunehmend auf der Vitalerhaltung. Dank eines besseren Verständnisses der biologischen Prozesse im Pulpagewebe und modernen Materialien wie Komet BioRepair kann die vitalerhaltende Pulpatherapie sowohl von spezialisierten Zahnärzten als auch von Generalisten mit minimalem Aufwand in den Praxisalltag integriert werden. In drei Teilen erläutert der Autor das Vorgehen für verschiedene Fachbereiche.

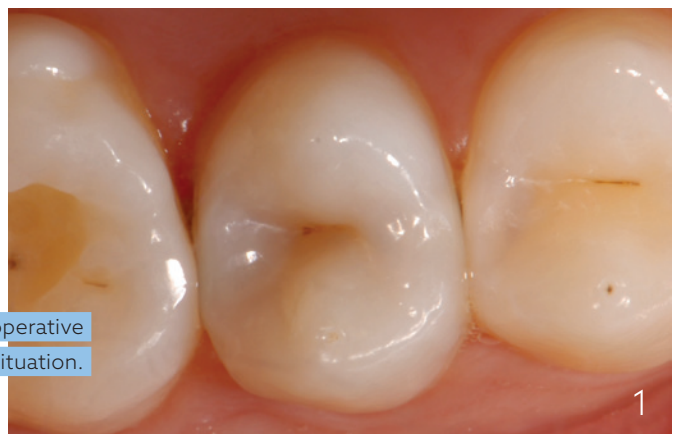Fall 1

Partielle Pulpotomie an Zahn 15

Eine 14-jährige Patientin stellte sich bei uns in der Praxis zur eingehenden Untersuchung vor. Im Zuge der klinischen Untersuchung (Abb. 1) und der radiologischen Bildgebung mittels eines OPGs zeigten sich zahlreiche behandlungsbedürftige kariöse Läsionen. Sämtliche Zähne reagierten normal positiv auf die Sensibilitätsprüfung und waren weitestgehend symptomlos.

Nach lokaler Anästhesie erfolgte eine absolute Isolierung mit Kofferdam. Dadurch wird neben einer verbesserten Übersicht ein maximal keimreduziertes Arbeiten im Bereich der exponierten Pulpa ermöglicht. Dies ist ein entscheidender Schritt für deren langfristige Vitalerhaltung.

Abb. 1: Präoperative Ausgangssituation.



Fotos: © Dr. Laurens Intert

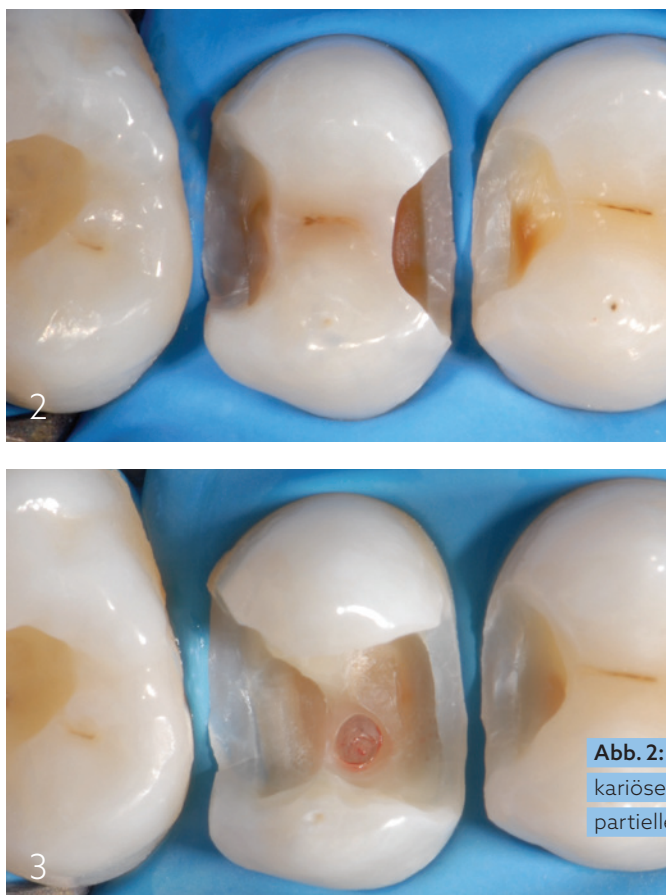


Abb. 2: Präparation der Zugangskavität mit sichtbaren kariösen Läsionen. – **Abb. 3:** Exponierte Pulpa nach partieller Pulpotomie und Hämostase.

Fotos: © Dr. Laurens Intert

PRAXIS ANWENDERBERICHT*

Kontrolliert wurde mit dem PolyBur (P1.204.014) von peripher nach zentral die Karies entfernt (Abb. 2). Dabei wurde an Zahn 15 die Pulpa eröffnet. Da das Gewebe eine diffuse, nicht zu stillende Blutung zeigte, wurde ein Teil der Kronenpulpa mit einem sterilen diamantierten Bohrer entfernt (Abb. 3). Mit 3%igem Natriumhypochlorit wurde die Kavität desinfiziert und zusammen mit Dexamethason eine Hämostase erzielt. Komet BioRepair (BCR1.000) wurde mit einem Spatel auf die exponierte Pulpa appliziert und mit einem angefeuchteten Microbrush adaptiert (Abb. 4). Aufgrund seiner anwenderfreundlichen Entnahme aus der Spritze mit Schraubgewinde kann das vorgemischte Putty in der individuell erforderlichen Menge leicht entnommen und mit konstanter Qualität verarbeitet werden.

ANZEIGE

OFT KOPIERT



NIE ERREICHT

ACURATA BLACK

Die Extrascharfen für zügiges Präparieren


► schonende Premium-Diamantinstrumente



shop now

WIR SIND AM START!

25. – 29.03.2025
HALLE 10.2 | Stand S 019



acurata GmbH & Co. KGaA
Schulstraße 25 | 94169 Thurmansbang
+49 8504 9117-15 | verkauf@acurata.de

Das Putty wurde zusammen mit umliegendem Dentin großzügig mit einem Glasionomerzement abgedeckt (Abb. 5), was sowohl einen suffizienten Pulpaschutz gewährleistet als auch eine direkte definitive Versorgung in derselben Sitzung ermöglicht. Nach Sandstrahlen der Kavität erfolgte die finale Restauration mit einem Goldstandard-Adhäsivsystem und einer hochwertigen Universalkompositfüllung in Inkrementtechnik (Abb. 6). Die Patientin erschien genau eine Woche später für den nächsten Quadranten und berichtete über keinerlei postoperative Beschwerden. Die Sensibilitätsprüfung war auch in dieser Sitzung normal positiv.

Fall 2

Vollständige Pulpotomie an Zahn 26

Eine 37-jährige Patientin stellte sich mit einer stark ausgeprägten Sensibilität auf Temperaturreize und zuletzt verstärkt auftretenden spontanen Schmerzen an Zahn 26 vor. Schließlich wurde eine vollständige Pulpotomie durchgeführt (Abb. 7). Die Zugangskavität wurde mit dem EndoGuard (H269QGK.314.012) präpariert, da dieser eine nicht schneidende Spitze hat, sodass gezielt und sicher Überhänge und darunter liegendes Pulpagewebe entfernt werden können. Nach Hämostase wurden die vitalen Pulpastümpfe und Kanäleingänge mit Komet BioRepair abgedeckt. Der Zahn wurde in derselben Sitzung endgültig mit einer Kompositrestauration versorgt. Die einzelnen Schritte entsprachen weitestgehend denen des ersten Falls. Seitdem zeigt sich der Zahn symptomlos.

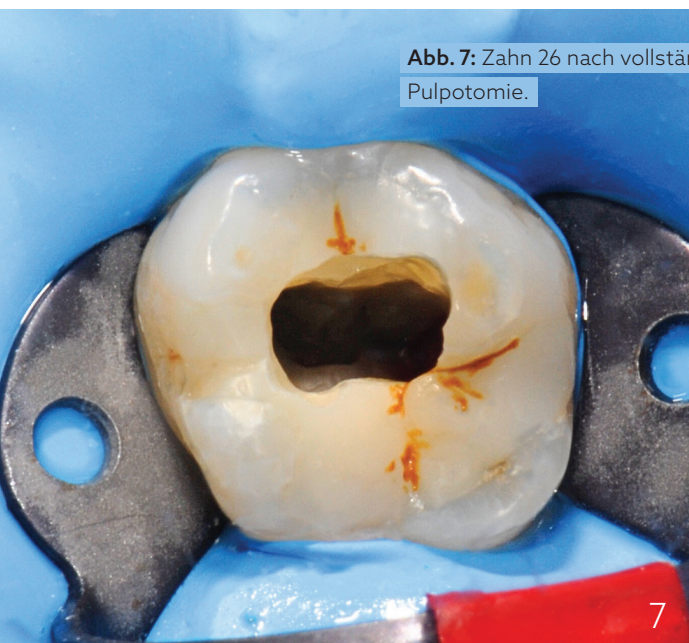

Abb. 7: Zahn 26 nach vollständiger Pulpotomie.

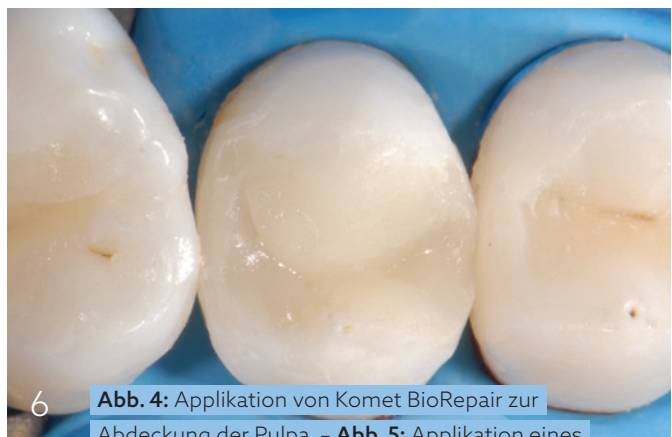
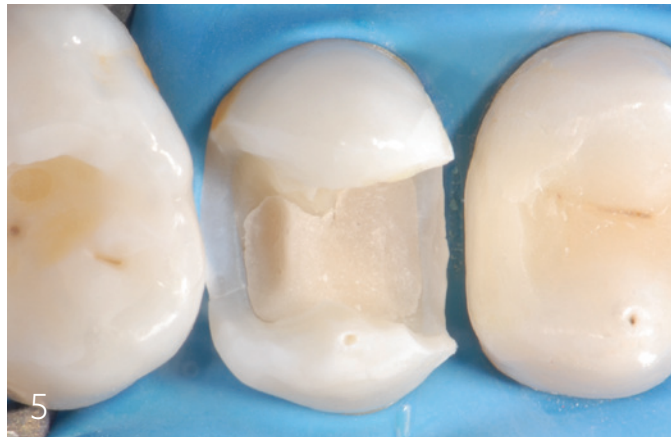
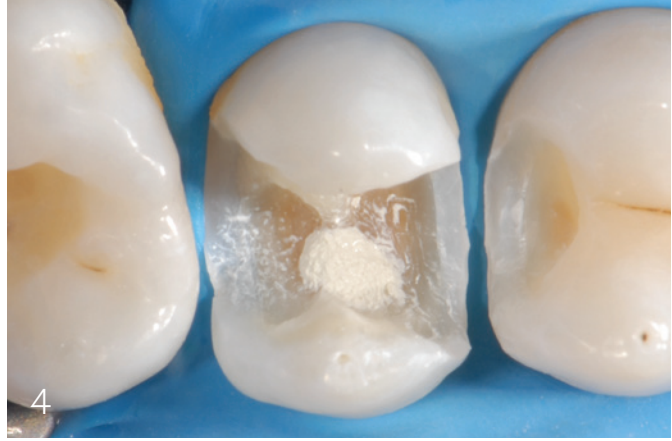Abb. 4: Applikation von Komet BioRepair zur Abdeckung der Pulpa. – Abb. 5: Applikation eines Glasionomerzementes. – Abb. 6: Finale Kompositrestauration.

Teil 2 der Serie wird die erweiterten Möglichkeiten von Komet BioRepair für den Endo-Spezialisten darstellen, Teil 3 für den Chirurgen.



Infos zum Unternehmen



Besuchen Sie unseren
Stand auf der IDS 2025
Halle 10.2, Gang T, Stand-Nr: 026

Fall 3

Indirekte Überkappung an Zahn 16

Auch im Fall einer Caries profunda ohne Pulpaexposition ist es sinnvoll, Maßnahmen zum Pulpaschutz in Form einer indirekten Überkappung zu treffen. Diese 31-jährige Patientin stellte sich mit einer insuffizienten Kompositfüllung mit Sekundärkaries an dem verstärkt kälteempfindlichen Zahn 16 vor. Nach Entfernung der Restauration und des kariösen Gewebes erforderte die voraussichtliche Nähe zur Pulpa (Abb. 8) einen geeigneten Pulpaschutz mit einem biokompatiblen Material, das gut auf dem Dentin anwendbar ist. Komet BioRepair wurde großzügig aufgetragen, denn trotz der Anwendung für diese Indikation, bei der das Material deutlich koronal der Schmelz-Zement-Grenze eingesetzt wird, sind keine ästhetischen Einschränkungen wie Verfärbungen zu erwarten. Somit konnte der Zahn in derselben Sitzung mit einer ästhetischen Kompositrestauration versorgt werden.

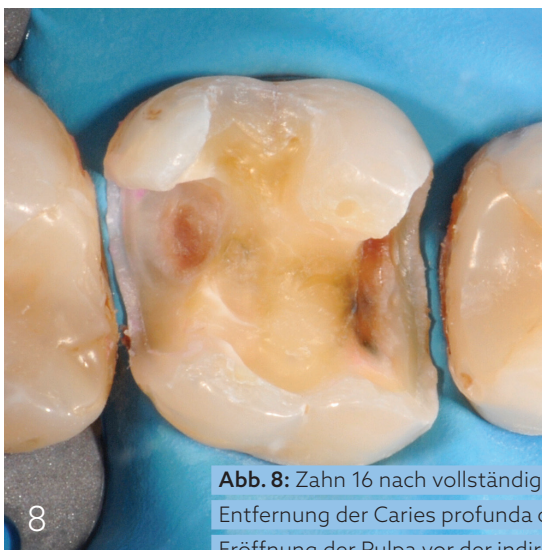

Abb. 8: Zahn 16 nach vollständiger Entfernung der Caries profunda ohne Eröffnung der Pulpa vor der indirekten Überkappung.

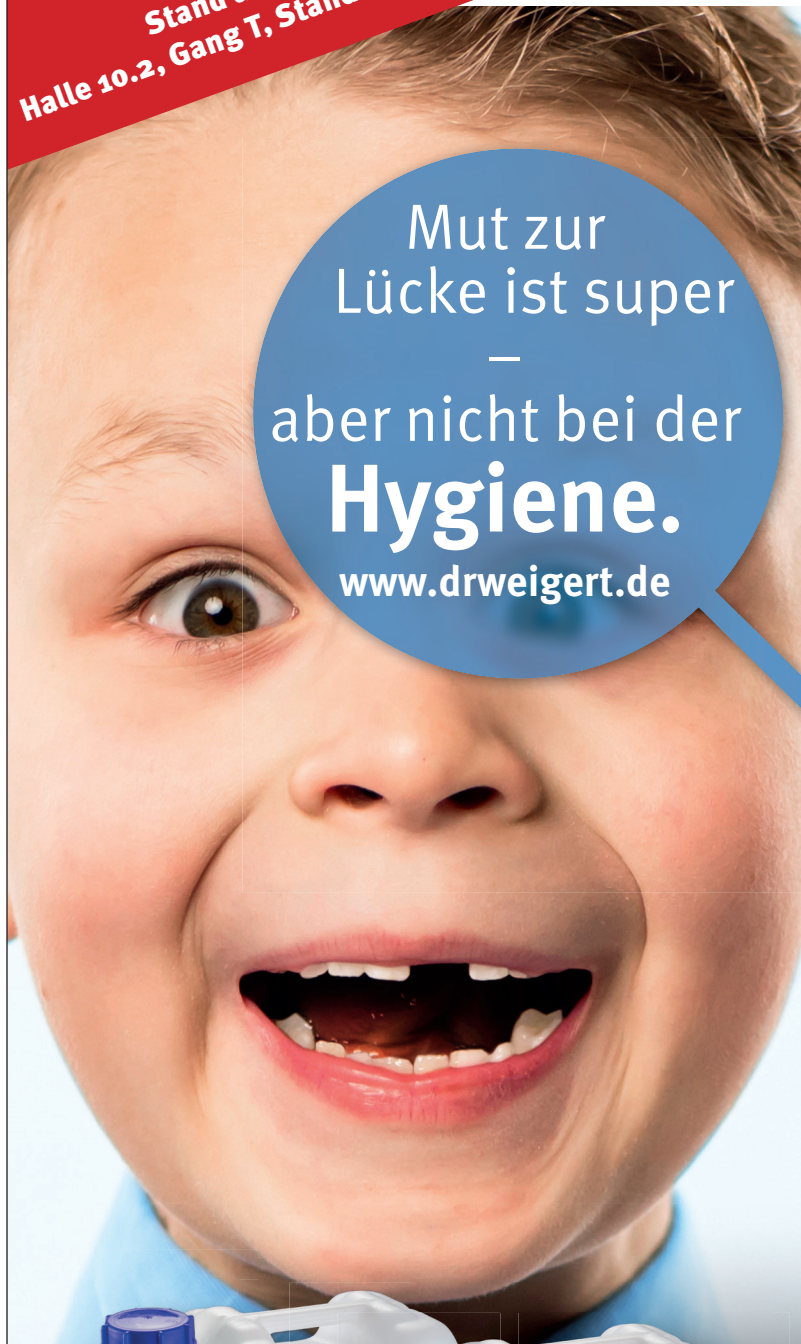© Dr. Laurens Intert

Schlussfolgerung

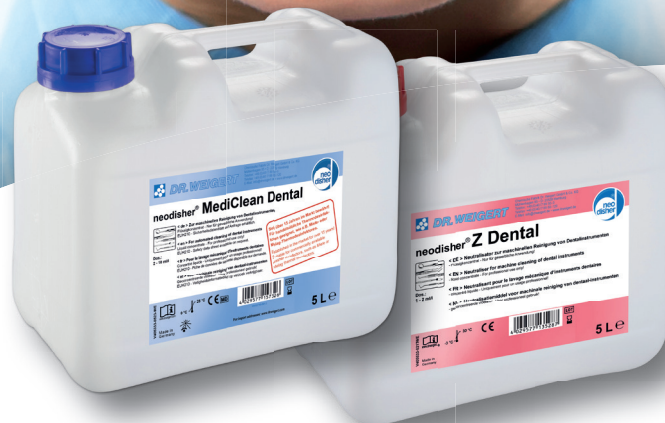Mit geeigneten Materialien und standardisierten Behandlungsabläufen stellen vitalerhaltende Maßnahmen eine effektive Alternative zur Vitalexstirpation dar. Sie sollten insbesondere bei reversiblen, aber auch bei partiell irreversiblen Pulpitiden als Therapie der ersten Wahl in Betracht gezogen werden.

Die einfache Anwendung eines vorgemischten biokeramischen Materials wie Komet BioRepair, das vielseitig einsetzbar ist und eine hohe Biokompatibilität bietet, ermöglicht es auch generalistisch tätigen Praxen, dieses zeitgemäße Konzept nahtlos in den Behandlungsalltag zu integrieren.

* Die Beiträge in dieser Rubrik stammen von den Anbietern und spiegeln nicht die Meinung der Redaktion wider.



Mut zur
Lücke ist super
—
aber nicht bei der
Hygiene.
www.drweigert.de



DR. WEIGERT
Hygiene mit System