cosmetic dentistry

Magazin für innovative Zahnmedizin

1/25

Fachbeitrag

The Facial Aesthetic Concept: Ein neuer Ansatz in der dentalen Gesamtrehabilitation

Praxisdesign

Das Facelift einer Dortmunder Zahnarztpraxis

Event

Die Welt der Zahnmedizin trifft sich in Köln zur Internationalen Dental-Schau (IDS)

ISSN 1864-4279 • 23. Jahrgang • Entgelt bezahlt: 63398 • Preis: 10,– EUR zzgl. MwSt.

© hakule – stock.adobe.com (KI-generiert)

oemus

Small changes, big smiles

Minimalinvasive Restaurationen – maximale Ästhetik

IDS 2025 Besuchen Sie uns auf der IDS!
Halle 11.2, Stand N010 - O039



Etwa ein Viertel aller Menschen sind mit ihrem Lächeln unzufrieden. Das hat oft erhebliche psychosoziale Folgen. Dabei könnten bei vielen Patienten schon kleinste Veränderungen der Zahnform die Ästhetik ihres Lächelns deutlich verbessern. **G-ænial™ A'CHORD** und **G-ænial Universal Injectable** sind dafür hervorragend geeignet.
Mit bemerkenswerter Farbanpassung, Glanz und Viskosität für jede Vorliebe und Indikation können selbst höchste ästhetische Ansprüche erfüllt werden.

Smile for the World
Since 1921
100 years of Quality in Dental

Mehr Informationen:

GC Germany GmbH
info.germany@gc.dental
gc.dental/europe/de-DE

Sonne, Strand und Meer

Ostseekongress 2025 am 30./31. Mai

Auch 2025 lädt der Ostseekongress wieder nach Warnemünde ein. Am Christi-Himmelfahrt-Wochenende finden die 17. Norddeutschen Implantologietage im Hotel NEPTUN statt. Der Freitag startet mit hochkarätigen Seminaren zu Themen wie Sinuslift (Dr. Theodor Thiele) oder dem praxistauglichen Implantatkonzept „Keep it Simple" (Dr. Alexander Müller-Busch). Spannende Workshops zu Biologisierung in der Implantologie und Wurzelkanalaufbereitung ergänzen das Angebot. Am Samstag erwarten die Teilnehmer aktuelle und anwenderorientierte Erkenntnisse aus Wissenschaft und Praxis. Neben dem implantologischen Podium gibt es ein breites Spektrum zur allgemeinen Zahnheilkunde und das interdisziplinäre Podium „Schmerzfreie Zahnmedizin". Ein vielseitiges Rahmenprogramm rundet das Event ab.

Anmeldung und Programm
www.ostseekongress.com

© refresh(PIX9 – stock.adobe.com

INHALT

06
The Facial Aesthetic Concept: Ein neuer Ansatz in der dentalen Gesamtrehabilitation
Dr. Felix Zaritzki, Dr. Fabian Meinke M.Sc., Priv.-Doz. Dr. Maria Bruhnke, Diana Zaritzki

14
4-Quadranten-Rehabilitation nach parafunktioneller und kariöser Schädigung
Dr. Sven Egger, M.Sc., M.Sc.

18
Ein neues Lächeln – minimal invasiv, maximal ästhetisch
Dr. Giancarlo Pongione

22
Neue S2k-Leitlinie zur Implantatversorgung im fortgeschrittenen Lebensalter
Marlene Hartinger

© Zaritzki Fine Dentistry

/6
Fachbeitrag

The Facial Aesthetic Concept: Ein neuer Ansatz in der dentalen Gesamtrehabilitation

Dieser Fallbericht beschreibt eine multidisziplinäre Vorgehensweise bei einer umfassenden Gesamtrehabilitation. Die disruptive Methode integriert funktionelle und ästhetische Parameter nicht nur gleichwertig in die Planung, sondern definiert die Ästhetik als zentralen Ausgangspunkt. Durch digitale Präzisionsdiagnostik, softwaregestützte Simulationen und eine konsequente interdisziplinäre Strategie wird gleichzeitig eine zahnmedizinische Rehabilitation durchgeführt und dabei das gesamte faziale Erscheinungsbild harmonisiert.

23
Neue Erkenntnisse zur Langlebigkeit von Frontzahnrestaurationen
Katja Kupfer

24
Forscher entdecken Gene, die die Zahnform beeinflussen
Friederike Heidenreich


© Antonia – stock.adobe.com

26
Markt | Produktinformation

28
Die Welt der Zahnmedizin trifft sich in Köln zur Internationalen Dental-Schau (IDS)

30
Das Facelift einer Dortmunder Zahnarztpraxis
Nadja Alin Jung

© Björn Giesbrecht

34
Datenschutz: Wie schön einfach das doch ist!
Marlene Hartinger

38
Event

42
Events + Impressum

© Koelnmesse/IDS

28
Event

Die Internationale Dental-Schau 2025 findet vom 25. bis 29. März zum 41. Mal in Köln statt und unterstreicht einmal mehr ihre Position als Weltleitmesse für Zahnmedizin und Zahntechnik. Veranstaltet von der GFDI (Gesellschaft zur Förderung der Dental-Industrie mbH) und durchgeführt von der Koelnmesse, bringt die IDS die bedeutendsten Akteure der Zahnärzteschaft, des Zahntechniker-Handwerks, des Dentalfachhandels und der Dentalindustrie zusammen und bietet eine einzigartige Plattform für Innovationen, Networking und Wissenstransfer.

30
Praxisdesign

„Stillstand ist Rückschritt" – unter dieses Motto stellte das Zahnarzt-Ehepaar Dres. Sandra und Rouven Wagner die Modernisierung ihrer Dortmunder Praxis. Einige Jahre nach Gründung der PRAXISKLINIK HOHENBUSCHEI hatten die beiden Behandler den Wunsch, ihre Praxis mit einem Facelift auf ein neues Level zu heben – ihr innovationsbereites, patientenzentriertes Konzept dabei stets im Sinn. Mit einem gezielten Marken-Update und verschiedenen Marketingmaßnahmen konnten die Zahnärzte ihre Praxis optimal auf die Bedürfnisse ihrer Patienten ausrichten.

© m2c – medical concepts & consulting

ALIGN AND RESTORE

permadental.de
02822-71330

„Wie kann ich Aligner in die Planung minimalinvasiver Therapien einbeziehen?“

Finde Antworten im neuen **Katalog Zahnersatz von A-Z.** Kostenlos beim Ansprechpartner für digitale und konventionelle Workflows anfordern.

E-Paper oder Printexemplar
www.permadental.de/produktkatalog
02822-71330 22 | kundenservice@permadental.de

permadental®
Modern Dental Group

Ihr Komplettanbieter für Zahnersatz von A bis Z

The Facial Aesthetic Concept: Ein neuer Ansatz in der dentalen Gesamtrehabilitation

Dieser Fallbericht beschreibt eine multidisziplinäre Vorgehensweise bei einer umfassenden Gesamtrehabilitation. Die disruptive Methode integriert funktionelle und ästhetische Parameter nicht nur gleichwertig in die Planung, sondern definiert die Ästhetik als zentralen Ausgangspunkt. Durch digitale Präzisionsdiagnostik, softwaregestützte Simulationen und eine konsequente interdisziplinäre Strategie wird gleichzeitig eine zahnmedizinische Rehabilitation durchgeführt und dabei das gesamte faziale Erscheinungsbild harmonisiert.

Dr. Felix Zaritzki, Dr. Fabian Meinke M.Sc., Priv.-Doz. Dr. Maria Bruhnke, Diana Zaritzki

Die klassische prothetische Zahnmedizin folgt einem funktionellen Paradigma, in dem Okklusion, Stabilität und Belastbarkeit den Planungsprozess bestimmen, während ästhetische Faktoren oft nachrangig behandelt werden. Diese Herangehensweise kann zu Kompromissen führen, da die Anpassung der Ästhetik an bereits festgelegte funktionelle Parameter oft Einschränkungen unterliegt. Jahrzehntelang galten konventionelle Verfahren wie analoge Abformungen, arbiträre Gesichtsbogenübertragungen und die Bissnahme in Zentrik als Standard. Doch diese Methoden erfassen faziale Proportionen nur unzureichend und erfordern zeitintensive Anpassungen im zahntechnischen Labor und am Patienten. Das Resultat sind funktionell ausgerichtete, aber ästhetisch begrenzte Rekonstruktionen, die sich nicht immer optimal in die individuelle Gesichtsarchitektur integrieren.

Digitale Verfahren haben die ästhetische Behandlungsplanung durch visuelle Simulationen erheblich weiterentwickelt. Allerdings bleiben viele dieser Konzepte auf einer rein virtuellen Ebene und ermöglichen keine direkte intraorale Validierung. The Facial Aesthetic Concept geht darüber hinaus, indem es eine Live-Testung am Patienten integriert, sodass das geplante ästhetische Ergebnis nicht nur simuliert, sondern auch real überprüft und präzise optimiert werden kann. Dies gewährleistet, dass das geplante ästhetische Endergebnis realitätsgetreu im Gesicht umgesetzt wird. Der Patient profitiert von der Präzision und Vorhersagbarkeit des Prozesses, da er sein zukünftiges Lächeln nicht nur als digitale Simulation sieht, sondern es direkt erleben kann.

Von Zaritzki Fine Dentistry vor fünf Jahren als Behandlungsstrategie entwickelt, wurde mit diesem Konzept ein neues Paradigma geschaffen: Zum ersten Mal wird eine Gesamtrehabilitation nicht ausgehend von technischen Rahmenbedingungen geplant, sondern von einem klar definierten ästhetischen Endergebnis aus rückwärts entwickelt. Die Zähne werden nicht als isolierte Strukturen betrachtet, sondern als integraler Bestandteil der Gesichtsdynamik, Mimik und Proportionen. Die gesamte Behandlung – von der Bisslage über die Implantatposition bis zur Weichgewebsintegration – wird von dieser ästhetischen Vision geleitet.

Fallbericht

Ausgangssituation

Der 56-jährige Patient stellte sich aufgrund von Unzufriedenheit mit seinem Lächeln und einem sich stetig verschlimmerndem CMD-Beschwerdebild bei uns in der Praxis vor (Abb. 4a–4c). Der linke obere Eckzahn war nicht angelegt und die Zahnlücke bestand zeitlebens (Abb. 3a), während die Molaren 17, 36 und 46 im Laufe der Zeit entfernt und nicht ersetzt wurden (Abb. 5a+5b). Diese Zahnlücken führten zu Mesialkippungen der Nachbarzähne und einer Elongation der Antagonisten in die Lücken (Abb. 3c). Es lag eine Angle-Klasse II2 und eine schiefe Kauebene im Ober- sowie im Unterkiefer vor (Abb. 2a). Ubiquitär fanden sich teils keilförmige Defekte sowie Erosionsdefekte und antagonistische Abnutzungserscheinungen als Ursache für Attritionsdefekte der Zähne. Der Grad der Abnutzung wurde mithilfe des Tooth Wear Evaluation System 2.0 als Grad 3 (TWES 2.0) definiert. Die Zähne 16 und 17 waren mit insuffizienten Amalgamfüllungen restauriert. Die Vertikaldimension war signifikant reduziert, was sich fazial in einem eingefallenen unteren Gesichtsdrittel äußerte. Darüber hinaus beeinträchtigte eine ungünstige dentolabiale Ästhetik die sichtbare Zahnpräsenz beim Lächeln des Patienten erheblich (Abb. 1a). Zu Beginn erfolgten eine intraorale Befundung, eine extra- und intraorale Fotodokumentation, eine umfassende Röntgendiagnostik mit Panoramaschicht- und Bissflügelaufnahmen (Abb. 6), die Erhebung des parodontalen Status, eine detaillierte funktionelle Analyse sowie die Anferti-

01a
Initiales Porträt.

01b
Porträt der intraoralen Live-Validierung: individualisiertes ästhetisches und funktionelles Mock-up im Patientenmund.

01c
Finales Ergebnis der ästhetischen und funktionellen Gesamtrehabilitation.

02a
Intraorale Ausgangssituation.

gung eines intraoralen Scans. Nach einer umfassenden Aufklärung entschied sich der Patient für eine vollumfängliche Gesamtrehabilitation inklusive Begradigung der horizontalen Bisslage in Kombination mit einer Erhöhung der vertikalen Dimension. Die Therapieplanung erfolgte interdisziplinär und umfasste folgende Schritte:

1) Zahnform- und Ästhetikplanung unter Berücksichtigung des diagnostischen Wax-ups und Mock-ups.
2) Vorbehandlung und Aligner-Therapie zur Ausformung der Zahnbögen.
3) Chirurgische Phase: Ersatz der fehlenden Zähne durch Implantate.
4) Restaurative Phase.
5) Recall/Retentionsphase mit Schienentherapie.

02b
Live-Validierung: Ästhetisch-funktionelles Mock-up im Patientenmund.

02c
Intraorales Behandlungsergebnis der ästhetischen und funktionellen Gesamtrehabilitation.

03a
Ausgangssituation im Oberkiefer.

03b
Endergebnis im Oberkiefer.

03c
Ausgangssituation im Unterkiefer.

03d
Endergebnis im Unterkiefer.

04a
Intraorale Ausgangssituation im Schlussbiss: Frontalansicht.

04b
Intraorale Ausgangssituation im Schlussbiss: rechte Seitenansicht.

04c
Intraorale Ausgangssituation im Schlussbiss: linke Seitenansicht.

05a
Okklusale Ausgangssituation vor Behandlungsbeginn: Oberkiefer.

05b
Okklusale Ausgangssituation vor Behandlungsbeginn: Unterkiefer.

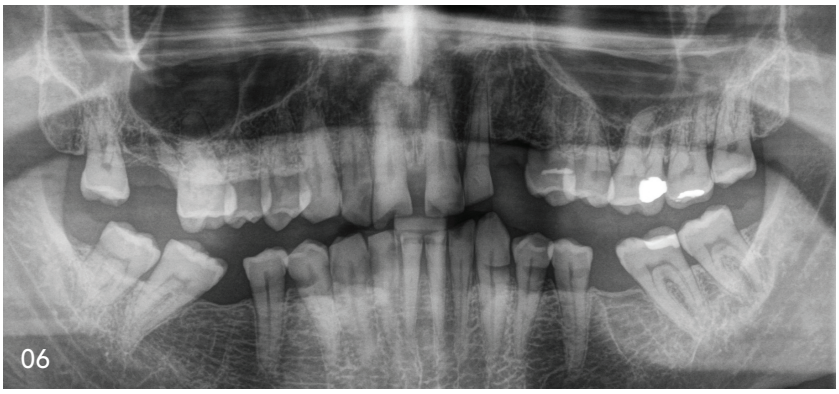

06
Panoramaschichtaufnahme der Ausgangssituation.

07
Nahaufnahme des Lächelns mit Live-Validierung des Mock-ups nach The Facial Aesthetic Concept.

Planung der Ästhetik

Ein zentraler Aspekt ist die präzise Steuerung des ästhetischen Endergebnisses. Dies beginnt mit einer detaillierten Analyse der individuellen Gesichtsarchitektur, Mimik und Proportionen des Patienten. Dabei wird nicht nur eine harmonische Integration der neuen Zahnästhetik in das Gesamtbild des Gesichts sichergestellt, sondern auch ein funktionell-stimmiges Konzept entwickelt. Für die zahntechnische Umsetzung liefern wir dem Labor eine detaillierte ästhetische Roadmap, die alle relevanten Parameter umfasst:

- Länge und Proportionen der Frontzähne werden nicht nach starren Richtlinien festgelegt, sondern anhand der individuellen Gesichtsstruktur, Lachlinie und phonetischen Tests definiert.
- Formgebung und Charakteristik der Zähne orientieren sich am individuellen Patientenwunsch: Manche Patienten wünschen sich eine Rekonstruktion ihres ursprünglichen Lächelns basierend auf Fotos aus jüngeren Jahren, andere bringen konkrete ästhetische Vorbilder mit.
- Für Patienten, die sich von realen Ergebnissen inspirieren lassen möchten, steht eine kuratierte Sammlung ästhetisch erfolgreicher Behandlungsfälle zur Verfügung. Sie dient nicht nur der Visualisierung möglicher Resultate, sondern auch als Grundlage für gezielte Individualisierung.
- Geschlechtsspezifische und charakter spezifische Merkmale werden berücksichtigt – Männer bevorzugen häufig markantere Zahnformen, während Frauen tendenziell weichere, filigranere Konturen wünschen. Auch persönliche Attribute wie Sportlichkeit, Dominanz oder Jugendlichkeit können in das Design einfließen.
- Integration in die natürliche Mimik und Funktion:

Das Wax-up wird nicht nur digital simuliert, sondern durch intraorale Tests validiert, um sicherzustellen, dass das geplante Ergebnis im realen Kontext optimal harmoniert.

Diese präzise Vorausplanung ermöglicht es, dem Patienten bereits vor der eigentlichen Behandlung eine realistische Vorstellung seines zukünftigen Lächelns zu vermitteln – nicht abstrakt auf einem KI-generierten Bild, sondern als echter, intraoraler Prototyp (Abb. 2b).

Diagnostisches Wax-up und Mock-up

Der Patient äußerte den Wunsch nach einer ästhetischen Verbesserung, ohne direkte Bezugnahme auf sein früheres Lächeln. Daher wurde die Zahnform nicht auf Basis historischer Referenzen rekonstruiert, sondern individuell nach seinen Gesichtszügen und ästhetischen Präferenzen geplant. Die Bestimmung der idealen Zahnform erfolgte durch eine iterative Anpassung im diagnostischen Wax-up, bei der Länge, Breite und Kontur der Frontzähne unter Berücksichtigung der fazialen Proportionen und der dynamischen Mimik des Patienten definiert wurden. Während frühere Lehrmeinungen vorschreiben, dass die sichtbare Inzisallänge bei entspannter Lippenhaltung 1–2 mm nicht überschreiten sollte, zeigte die individuelle Analyse der Gesichtsproportionen in diesem Fall, dass etwas mehr Frontzahnlänge erforderlich war, um die Gesamtästhetik und die verlorene vertikale Dimension auszugleichen. Die Schneidekantenkurve wurde nicht rein schematisch nach dem Unterlippenverlauf ausgerichtet, sondern an der mimischen Dynamik sowie den individuellen fazialen Gegebenheiten des Patienten verfeinert. Ebenso wurde die Transversalebene nicht starr an der Bipupillarlinie ausgerichtet, sondern im Gesamtkontext des Gesichts harmonisiert. Zur finalen Verifizierung erfolgte eine intraorale Validierung durch ein Mock-up, sodass der Patient das ästhetische Konzept nicht nur visuell, sondern auch funktionell erleben konnte (Abb 1b). Die geplante Zahnstellung wurde abschließend durch phonetische Tests überprüft, um eine reibungslose Integration in die natürliche Sprachbewegung sicherzustellen. Nach der Optimierung der Oberkieferzahnstellung wird die Vertikaldimension mithilfe phonetischer[1] und metrischer[2] Parameter sowie der physiologischen Ruheschwebelage des Unterkiefers[3] bestimmt.

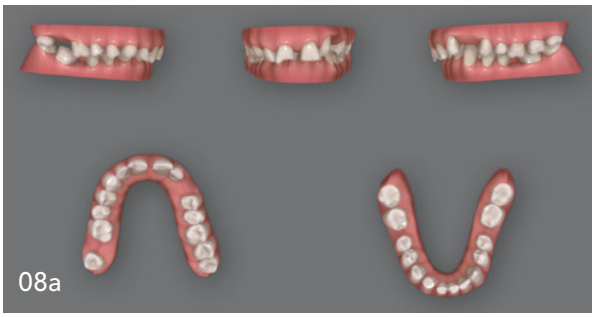

08a
Darstellung der Ausgangssituation für individualisierte 3D-Planung der Aligner-Therapie.

08b
3D-Visualisierung des geplanten Endergebnisses der Aligner-Therapie.

09
Ergebnis der Aligner-Therapie vor der prothetischen Rekonstruktion.

10
3D-navigierte Implantatplanung.

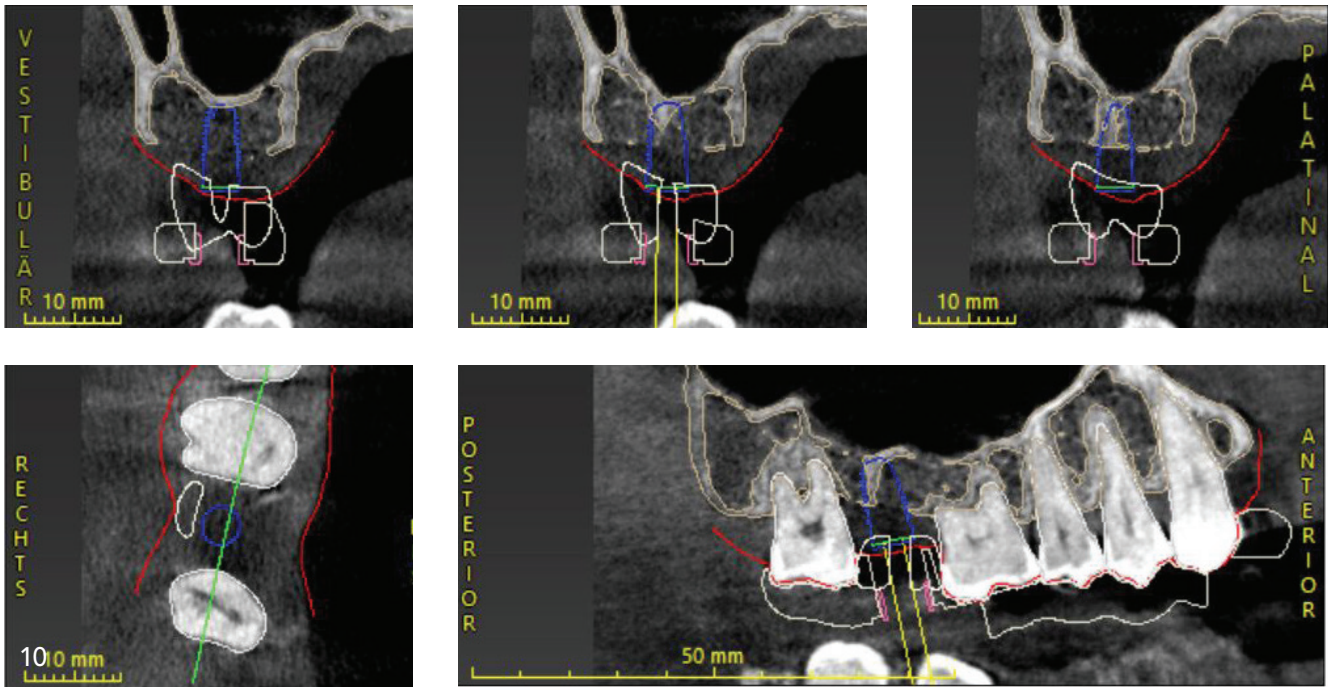

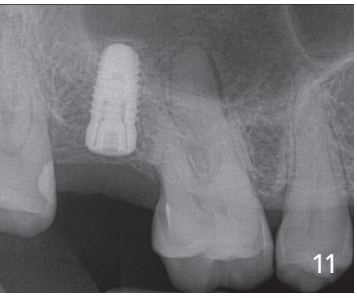

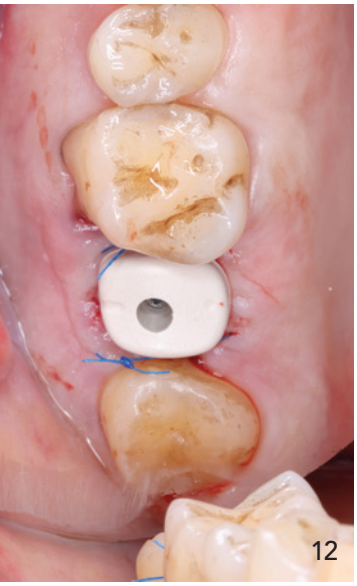

11
Röntgenaufnahme nach 3D-navigierter, schablonengeführter Implantation.

12
Individualisierter Gingiva-Former.

Die Bissnahme erfolgt in neuromuskulärer Zentrik. In dieser Dimension wird nun der Unterkiefer idealisiert auf den Oberkiefer ausgerichtet – unter besonderer Berücksichtigung der bereits am Patienten getesteten funktionellen und ästhetischen Parameter. In der funktionellen Dimension wird eine physiologische Neutralverzahnung mit einer stabilen Front- und Eckzahnführung für die dynamische Laterotrusion und Protrusion angestrebt. Das Wax-up bildet nicht nur die Grundlage für die geplante Rekonstruktion, sondern dient auch als valider Prototyp für die intraorale Umsetzung. Auf Basis des zahntechnisch erstellten Wax-ups und des intraoral verfeinerten Mock-ups wird die erforderliche Bisserhöhung präzise bestimmt, um eine optimale Ausgangsbasis für die restaurative Phase zu gewährleisten. Zur Stabilisierung und funktionellen Validierung trägt der Patient vorübergehend eine neuromuskulär zentrierte CMD-Schiene. Diese individuell angefertigte Schiene dient dazu, die Kaumuskulatur zu entspannen, die Kiefergelenke in eine physiologische Position zu führen und die vertikale Dimension der neuen Bisslage vor der definitiven Restauration zu testen, bevor der nächste Therapieschritt erfolgt.

Vorbehandlung und Aligner-Therapie zur Ausformung der Zahnbögen

Nach sorgfältiger Analyse der vertikalen Dimension und finaler ästhetisch-funktioneller Definition des angestrebten Ergebnisses wurde zunächst das diagnostische Wax-up erstellt und intraoral im Mock-up validiert (Abb. 7). Erst nachdem der Patient sein zukünftiges Lächeln nicht nur auf Simulationen, sondern real intraoral erleben konnte und die geplante Bisslage bestätigt wurde, erfolgte die Freigabe für die Aligner-Therapie (Abb. 8a–8c).

Die Aligner-Therapie diente als essenzieller Vorbereitungsschritt, um eine maximal substanzschonende Präparation in der restaurativen Phase zu ermöglichen. Durch gezielte Zahnbewegungen wurden die Zahnbögen so ausgeformt, dass später möglichst wenig Zahnhartsubstanz entfernt werden musste. Dabei folgte die Behandlung einer präzise funktionell-ästhetischen Strategie, die nicht nur die Zahnstellung optimierte, sondern das gesamte faziale Erscheinungsbild berücksichtigte.

Zahn 16 wurde nach palatinal bewegt, um die vestibuläre Präparation auf ein Minimum zu reduzieren und eine ideale Zahnachse für das finale Restaurationsdesign zu schaffen. Gleichzeitig wurde das Diastema mediale im Oberkiefer verkleinert, um die distalen Anteile der mittleren Schneidezähne maximal zahnhartsubstanzschonend präparieren zu können (Abb. 10). Dabei wurde die Approximalspalte bewusst nicht vollständig geschlossen, um auch hier die natürliche Zahnform mit minimalinvasiver Technik zu erhalten.

Zur Optimierung der Implantatposition wurden die Nachbarzähne in den Regionen 36 und 46 aufgerichtet,

13a
Präparation des Oberkiefers mit individualisierten Abdruckpfosten.

13b
Präparation des Unterkiefers mit individualisierten Abdruckpfosten.

um biomechanisch und ästhetisch optimale Verhältnisse für die spätere implantatgetragene Versorgung zu schaffen. Die Aligner-Therapie wurde vollständig an den definierten Parametern ausgerichtet und ermöglichte eine schrittweise Annäherung an das geplante Endergebnis – nicht nur in Bezug auf die Zahnstellung, sondern in der gesamten fazialen Ästhetik. Sie erstreckte sich über 13 Monate und umfasste insgesamt 77 Schienen.

Chirurgische Phase

Nach der gezielten Aligner-Therapie zur optimalen Ausformung der Zahnbögen und der präzisen ästhetisch-funktionellen Planung erfolgte die chirurgische Phase. Die Implantationen wurden nach dem Prinzip des Backward Plannings durchgeführt, wobei die finale prothetische Ästhetik bereits in der Planung der Implantatpositionen berücksichtigt wurde (Abb. 10).

Die digitale 3D-navigierte Implantatplanung basierte auf einer Kombination aus DVT-Daten und intraoralen 3D-Scans der Situation nach erfolgreich abgeschlossener Aligner-Therapie, sodass die Implantate exakt an den angestrebten funktionell-ästhetischen Endpunkten ausgerichtet werden konnten (Abb. 13). Die Implantation erfolgte mithilfe einer vollnavigierten Bohrschablone, um maximale Präzision und eine minimalinvasive Vorgehensweise zu gewährleisten. Im Seitenzahnbereich wurden insgesamt drei Implantate inseriert, wobei in Regio 17 zusätzlich ein interner Sinuslift durchgeführt wurde (Abb. 11).

Nach einer Einheilzeit von drei Monaten wurde die Osseointegration mittels Implantatstabilitätsmessung überprüft. Alle ISQ-Werte lagen über 70 – einschließlich des augmentierten Implantats in Regio 17 –, sodass eine funktionelle Belastung der Implantate freigegeben werden konnte. Um eine optimale periimplantäre Weichgewebeintegration zu gewährleisten, wurden die Implantate nach der Freilegung mit individuellen anatoformen Gingivaformern versorgt (Abb. 14). Dies ermöglichte eine präzise Gestaltung des Emergenzprofils, sodass die späteren Implantatkronen nahtlos in das natürliche Weichgewebe integriert werden konnten.

Restaurative Phase

Die restaurative Phase folgte dem Prinzip der maximalen Substanzschonung, wobei alle präparativen Schritte präzise auf die zuvor entwickelten Prototypen abgestimmt wurden. Diese wurden im Rahmen des Designprozesses definiert und mit dem Patienten abgestimmt. Nach der intraoralen Validierung wurden die Prototypen gescannt, als 3D-Modelle gedruckt und mithilfe eines Silikonschlüssels passgenau auf die klinische Situation nach Abschluss der prärestaurativen Aligner-Therapie sowie der chirurgischen Phase übertragen.

Guided Gum Lift und minimalinvasive Präparation Oberkiefer

Um die ideale Zahnfleischarchitektur für die definitive Restauration zu schaffen, wurde ein Guided Gum Lift durchgeführt. Dieser folgte der exakt übertragenen idealen Zielsituation, die im Designprozess zuvor definiert wurde. Mithilfe des gedruckten Modells und des Silikonschlüssels konnte das Zahnfleisch entlang der vorgegebenen idealisierten Prototypen präzise, minimalinvasiv und gewebeschonend mithilfe eines Diodenlasers an den Zähnen 11–15 reduziert werden. Im nächsten Schritt erfolgte die minimalinvasive Präparation der Zähne, die ebenfalls guided durchgeführt wurde (Abb. 13a). Das heißt, sie erfolgte durch die übertragenen Prototypen hindurch, um die vorab definierte Zahnsubstanz exakt zu erhalten und eine perfekte Ausgangsbasis für die finale Restauration zu schaffen.

Provisorische Phase und finale Restauration Oberkiefer

Nach dem Guided Gum Lift und der Präparation wurden Chairside-Provisorien angefertigt, die auf dem zuvor im Rahmen des Designprozesses zusammen mit dem Patienten definierten Prototyp basierten. Dieses Chairside-Provisorium wurde aufwendig übertragen, um eine realitätsnahe Vorwegnahme des finalen Ergebnisses zu ermöglichen. Es diente als funktionelle und ästhetische Testbasis. Anschließend wurde es für eine zweiwöchige Testdrive-Phase eingesetzt, um die Wirkung unter realen Bedingungen zu evaluieren. Am Folgetag erfolgten kleinere Anpassungen im Rahmen eines Follow-ups, um eine optimale Ästhetik, Passung, Funktion sowie Phonetik sicherzustellen. Die finalen Teilkronen wurden auf Grundlage dieser optimierten Prototypen gefertigt. Die implantatprothetische Versorgung wurde mit monolithischen Kronen realisiert, die auf Titanbasen verklebt und transkoronal verschraubt wurden. Die adhäsive Eingliederung der Keramikrestaurationen aus Lithiumdisilikat und Zirkoniumdioxid erfolgte nach einem standardisierten Bonding-Protokoll, das eine maximale Haftkraft und Langzeitstabilität gewährleistete (Abb 3a).

Guided Gum Lift und minimalinvasive Präparation Unterkiefer

Am Folgetag wurde der Unterkiefer analog zum Oberkiefer präpariert. Der Guided Gum Lift wurde an den Zähnen 32, 41, 43 entlang des übertragenen Prototyps durchgeführt, um eine harmonische Zahnfleischarchitektur entsprechend der definierten ästhetischen und funktionellen Zielparameter zu schaffen. Mithilfe des Silikonschlüssels und des zuvor entwickelten Prototyps erfolgte eine minimalinvasive Präparation, die eine optimale Ausgangsbasis für die finale Restauration gewährleistete. Die Teilkronen-Präparation im Frontzahnbereich erfolgte mit reduzierter Präparationstiefe und begrenztem approximalen Einbezug. In anderen Bereichen war aufgrund von Approximalkaries eine ausgedehntere Präparation mit vollständiger Approximalintegration erforderlich (Abb. 13).

Provisorische Phase und finale Restauration Unterkiefer

Nach der zweiwöchigen Testdrive-Phase wurde die finale Restauration mit minimalinvasiven Teilkronen und implantatgetragenen Kronen vollendet (Abb 3d). Auch hier wurde der zuvor mit dem Patienten definierte Prototyp als Chairside-Provisorium übertragen, um eine nahtlose Integration in das funktionell-ästhetische Konzept zu ermöglichen. Die feine Abstimmung des Provisoriums erfolgte durch gezielte Anpassungen im Rahmen eines Follow-ups am nächsten Tag, um eine ideale Passung und Ästhetik sicherzustellen. Wie auch im Oberkiefer wurde die finale Restauration, also die Teilkronen, auf Grundlage dieser op-

14–16
Finales Behandlungsergebnis der ästhetisch-funktionellen Gesamtrehabilitation nach The Facial Aesthetic Concept.

timierten Prototypen gefertigt. Zur Stabilisierung des Ergebnisses kamen dünne Retainerschienen im Ober- und Unterkiefer zum Einsatz.

Diskussion

Dieser Fallbericht beschreibt eine funktionell und ästhetisch orientierte Gesamtrehabilitation, die systematisch geplant und umgesetzt wurde. Aufgrund der komplexen anatomischen Ausgangssituation mit generalisierten Zahnhartsubstanzdefekten, einer begleitenden CMD-Problematik und einer erniedrigten Vertikaldimension war eine interdisziplinäre Therapieplanung erforderlich (Abb. 1a+2a). Die funktionell und ästhetisch orientierte Diagnostik, einschließlich des intraoral validierten Mockups, bildete die Grundlage für alle relevanten Therapieschritte und ermöglichte eine minimalinvasive Präparation (Abb. 1b+2b). Der strukturierte Ablauf nach dem Prinzip des ästhetisch geführten Backward Plannings erlaubte eine präzise Umsetzung der Behandlungsziele, sodass ein vorhersagbares, funktionell stabiles und ästhetisch harmonisches Ergebnis erreicht werden konnte (Abb. 1c+2c). Das klassische Paradigma in der Zahnmedizin folgt dem Prinzip „Form follows Function", bei dem funktionelle Aspekte wie Okklusion, Stabilität und Belastbarkeit im Mittelpunkt stehen und die Ästhetik sich diesen Vorgaben unterordnet. The Facial Aesthetic Concept dreht dieses Prinzip um, indem es die Ästhetik als primären Ausgangspunkt definiert und alle funktionellen Maßnahmen daran ausrichtet. Statt einer nachträglichen ästhetischen Anpassung an funktionelle Vorgaben wird die Funktion gezielt an das ideale ästhetische Ergebnis angepasst. Das Besondere an dieser Herangehensweise ist die gezielte Integration fazialer Parameter – Gesichtsarchitektur, Lachlinie, mimische Dynamik, Körperproportionen als auch charakteristische Merkmale – als zentrale Grundlage der Therapieplanung. Die funktionelle Rekonstruktion folgt diesem ästhetischen Masterplan, wodurch eine harmonische Einheit aus Zahnästhetik, Funktion und individueller Gesichtsdynamik entsteht. Eine der zentralen Herausforderungen war die präzise Einstellung der Vertikaldimension im Rahmen der funktionellen und ästhetischen Rekonstruktion. Die neue Bisslage wird schrittweise validiert, sodass sowohl funktionelle als auch ästhetische Parameter frühzeitig getestet und optimiert werden können. Die wissenschaftliche Evidenz zeigt, dass moderate Erhöhungen von ca. 3 mm in der Regel gut toleriert werden[4], allerdings sind individualisierte Anpassungen erforderlich. Bei Patienten mit funktionellen Beschwerden empfiehlt die DGZMK (Deutsche Gesellschaft für Zahn-, Mund- und Kieferheilkunde), die vertikale Bisshöhe zunächst mit einer herausnehmbaren Schiene zu testen. In diesem Fall wurde die ermittelte vertikale Dimension mit einer neuromuskulär zentrierten CMD-Schiene vor der Aligner-Therapie ausgetestet, was zu einer sicheren Einstellung der neuen Bisslage und einer signifikanten Verbesserung des Beschwerdebildes führte. Ein wesentliches Merkmal von The Facial Aesthetic Concept ist die ästhetisch geführte funktionelle Planung, die konventionelle funktionell getriebene Behandlungskonzepte ablöst. Während übliche Planungsansätze primär von mechanischen Parametern ausgehen, erfolgt hier die gesamte Rekonstruktion anhand eines zuvor definierten ästhetischen Idealbilds (Abb. 14–16). Die präzise Abstimmung von Gesichtsproportionen, Lachlinie und mimischer Dynamik mit funktionellen Parametern stellt sicher, dass nicht nur ein ästhetisch optimiertes, sondern auch langfristig stabiles Ergebnis erreicht wird. Eine besondere Herausforderung stellte die skelettale Asymmetrie der Kauebene dar. Während chirurgische Optionen diskutiert wurden, erwies sich eine prothetische Kompensation als zielführende Alternative. Die ästhetische Harmonisierung erfolgte durch einen Guided Gum Lift, der in die prothetische Planung integriert wurde, um die Zahnkronen im ersten Quadranten optisch zu verlängern. Im zweiten Quadranten wurde stattdessen eine Anpassung über rosa Keramik vorgenommen (Abb 2c). Diese Planung erlaubte eine weniger invasive, aber funktionell

und ästhetisch adäquate Lösung, die frühzeitig in den Workflow integriert werden konnte. Die Vorhersagbarkeit des Behandlungsergebnisses wurde maßgeblich durch die digitale Diagnostik und das Mock-up-gestützte Live-Testing im Rahmen ermöglicht. Während digitale Verfahren häufig auf visuelle Simulationen beschränkt bleiben, ermöglicht dieses Konzept eine intraorale Prototypvalidierung, die eine präzisere Abstimmung von Ästhetik, Okklusion und Phonetik erlaubt. Dies stellt einen entscheidenden Vorteil dar, da der Patient nicht nur eine Simulation sieht, sondern das zukünftige ästhetische und funktionelle Ergebnis real testen kann. Die geführte Präparation entlang der Prototypen und die schrittweise Anpassung im Testdrive sorgten dafür, dass Zahnhartsubstanz maximal geschont wurde. Besonders im Frontzahnbereich konnten Approximalspalten gezielt erhalten bleiben, um eine möglichst minimalinvasive Präparation zu realisieren. Die intraorale Adaptionsphase ermöglichte es zudem, funktionelle Parameter wie die dynamische Führung frühzeitig zu testen und ggf. zu optimieren. Die langfristige Prognose dieser Gesamtrehabilitation ist aufgrund der strukturierten Planung als günstig einzuschätzen. Die Verwendung von geschichteten Hochleistungskeramiken in Kombination mit einer präzisen funktionellen Anpassung reduziert das Risiko von Frakturen und Materialkomplikationen. Studien zeigen, dass die Integration einer stabilen Front- und Eckzahnführung langfristig funktionelle Probleme minimieren kann. Zusätzlich wurde die Rehabilitation durch ein Retentionskonzept mit Schienentherapie abgesichert. Die wissenschaftliche Evidenz zeigt, dass funktionelle Komplikationen bei komplexen prothetischen Versorgungen häufig auf Parafunktionen zurückzuführen sind.[5] Die neue Bisslage wurde daher gezielt stabilisiert, um eine langfristige Belastbarkeit sicherzustellen.

Fazit

Die hier beschriebene Gesamtrehabilitation verdeutlicht den Paradigmenwechsel von Form follows Function hin zu Function follows Aesthetic. Anstatt funktionelle Parameter als primären Ausgangspunkt zu setzen, erfolgt die gesamte Rekonstruktion ausgehend von einem klar definierten ästhetischen Masterplan. Dieser Ansatz führt nicht nur zu einer präziseren und vorhersehbareren Behandlung, sondern eliminiert funktionelle Kompromisse, indem er Ästhetik und Funktion als untrennbare Einheit betrachtet.

Die systematische Herangehensweise, bestehend aus digitaler Diagnostik, intraoralen Testphasen und schrittweiser Validierung der Bisslage, ermöglicht eine patientenindividuelle, hochpräzise Therapie. Die gezielte Anpassung funktioneller Parameter an ästhetische Referenzen schafft eine langfristig stabile Rekonstruktion mit maximaler Funktionalität und Belastbarkeit.

Die dokumentierten Vorteile dieses Ansatzes unterstreichen das Potenzial ästhetisch geführter Gesamtrehabilitationen, sich als neuer Standard in der prothetischen Zahnmedizin zu etablieren.

Bilder: © Zaritzki Fine Dentistry

Dr. Felix Zaritzki
Zaritzki Fine Dentistry
Kurfürstendamm 52
10707 Berlin

Jägerstraße 41
10117 Berlin

mail@zaritzki.com
www.zaritzki.com

Infos zum Autor

Literatur

ANZEIGE

ZWP ONLINE
www.zwp-online.info

ZWP online
@Threads –

Exklusive Insights
aus der Dentalwelt!

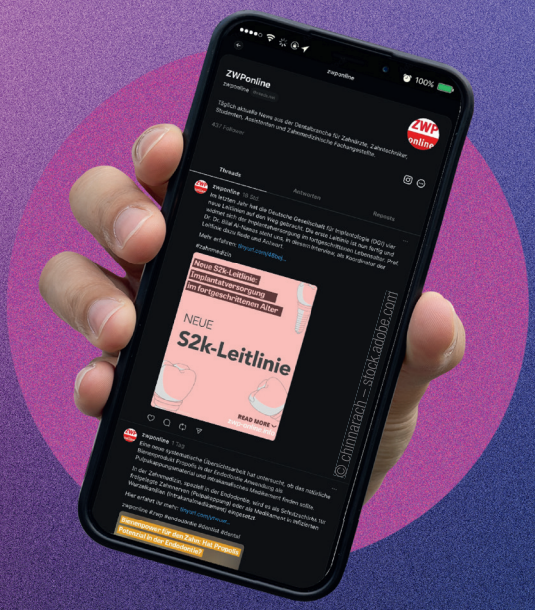

© chinnarach – stock.adobe.com

Jetzt
folgen!

© Andriy Dykun – stock.adobe.com

OEMUS MEDIA AG

Holbeinstraße 29 · 04229 Leipzig · Deutschland · Tel.: +49 341 48474-0 · info@oemus-media.de

4-Quadranten-Rehabilitation nach parafunktioneller und kariöser Schädigung

Einhergehend mit kariösen und nichtkariösen Zahnhartsubstanzdefekten zeigt sich bei vielen Patienten ein Verlust an vertikaler Dimension und/oder vermehrtes Auftreten einer Malokklusion.[6] Primär für dieses Krankheitsbild ist besonders der negative Einfluss okklusaler Disharmonie(n), meist einhergehend mit einem Anstieg des Stresslevels im Körper und einer daraus resultierenden (vermehrten) Parafunktion (Pressen und Knirschen). Folge können auch sekundär bedingt kompromittierende Auswirkungen auf benachbarte Organsysteme (Kopfhaltung, Halswirbelsäule, Schultergürtel) sein.

Dr. Sven Egger, M.Sc., M.Sc.

Angesichts der zunehmenden Zahl von Patienten mit Abrasionen, Attritionen, Erosionen und/oder Parafunktionen steht der vorgestellte Behandlungsansatz stellvertretend für ein präventives Konzept zur Sicherung der statischen Okklusion und zur Gewährleistung einer störungsfreien dynamischen Okklusion.[10,13,14,15]

Dies ist insbesondere vor dem Hintergrund, dass auf Gelenkebene lediglich ein Spielraum von 0,6–0,8 mm vorliegt[7,8] und die Taktilität des Kausystems noch empfindsamer reagiert (0,02–0,03mm[9]), von zentraler Bedeutung bei der Rekonstruktion von Zähnen oder Kauflächen.

Als Behandlungsziel wird daher eine Defensivgestaltung der Kauflächen angestrebt, um bei der Parafunktion, welche primär nicht als Pathologie, sondern als Stressventil des Patienten zu betrachten ist, das Risiko einer Überlastung/Schädigung des Kauorgans zu minimieren.

Problematik

Eine Erhöhung oder auch Absenkung der vertikalen Dimension stellt bei Myoarthropathie sowie fehlenden Zähnen eine zusätzliche Herausforderung dar, noch dazu, wenn in beiden Kiefern herausnehmbarer Zahnersatz unter Auflösung der Stützzonen vorgesehen ist.[10] Nachfolgend soll nun im Rahmen eines synoptischen Behandlungskonzepts gezeigt werden, wie diese Problematik gelöst wird. Im Fokus standen hierbei die Funktion, die Phonetik und die Ästhetik.[1,5]

Spezielle Anamnese

Eine 42-jährige Patientin stellte sich auf Empfehlung mit einem stark sanierungsbedürftigen, kariös massiv geschädigten Gebiss vor. Zudem zeigten sich leichte Verspannungen im Schulter- und Nackenbereich. Laut eigener Aussage würden die Zähne nicht mehr richtig aufeinanderpassen. In den letzten Jahren wurden laut Patientin diverse Zähne entfernt. Sie gab an, dass sie mit den Zähnen knirschen würde. Alle anamnestisch angegebenen Beschwerden wurden subjektiv mit Grad 1,2 (Okklusaler Index, Befundbogen nach Slavicek) gewertet, was auf eine mittelgradige Beschwerdesituation (adaptierte Beschwerden) hindeutete. Aufgrund von finanziell limitiertem Budget wünschte die Patientin eine Versorgung mit herausnehmbarem Zahnersatz mit Totalprothesen.

Allgemeine Anamnese

Die Patientin leidet unter axialer Spondyloarthritis und dem SAPHO-Syndrom, einer rheumatischen Erkrankung. Der behandelnde Rheumatologe verordnete das Immunsuppressivum Taltz (IL-Inhibitor). Die Behandlung erfolgt einmal im Monat mit subkutanen Injektionen (Selbstapplikation). Die Patientin ist starke Raucherin (über 15 Zigaretten pro Tag).

Diagnose

Aus der klinischen und röntgenologischen Befundung leiteten sich folgende Diagnosen ab:

- Prothetisch und konservierend insuffizient versorgtes Erwachsenengebiss

01
Front in Okklusion.

02
Oberkieferaufbiss.

03
Unterkieferaufbiss.

04
OPT.

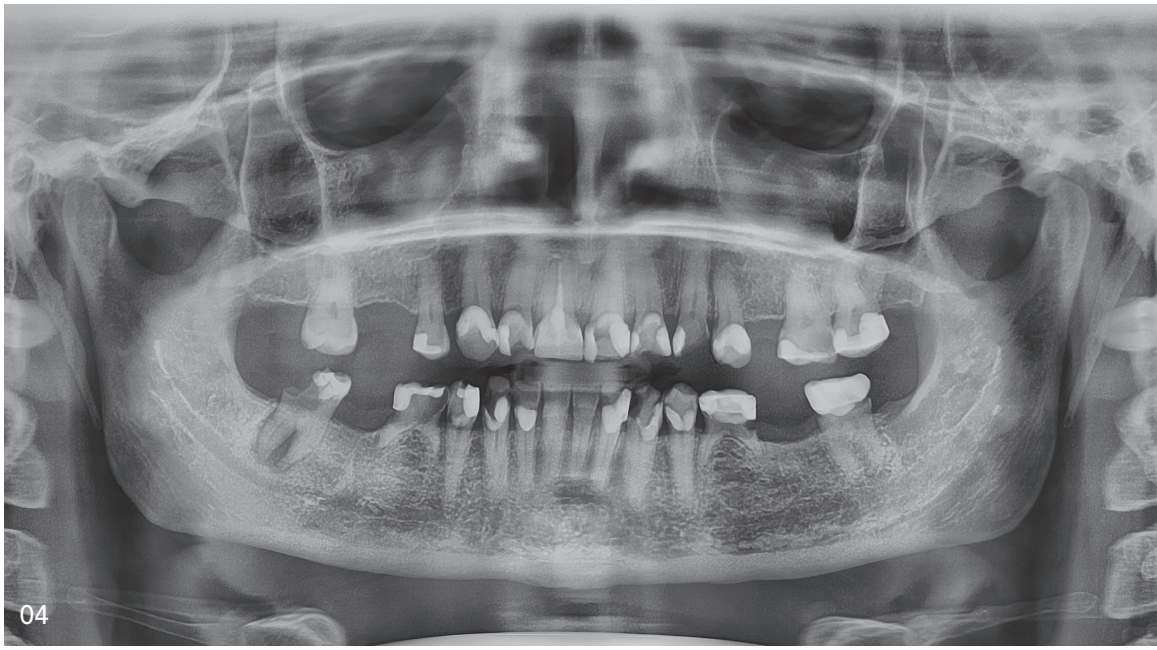

„Nach sorgfältiger Abwägung ethischer Aspekte und der finanziellen Möglichkeiten der Patientin erwies sich die Prognose für den Erhalt der Restbezahnung als unsicher, insbesondere im Hinblick auf das angestrebte ästhetisch-funktionelle Ergebnis."

- Persistierende Milchmolaren 75 und 85 aufgrund Nichtanlage 35 und 45
- Myoartropathie
- Parafunktion – Pressen und Knirschen – mit sichtbarem Zahnhartsubstanzverlust (Attrition, massiver Kariesbefall) einhergehend mit Verlust der vertikalen Dimension, Hypertonie der Kaumuskulatur, Verspannungen im Schulter- und Nackenbereich
- Störung der statischen und dynamischen Okklusion (ungenügende Eckzahnführung, Latero- und Protrusionsfacetten, Mediotrusionsvorkontakte)

Die zentrale Diskussion drehte sich um die Frage, ob die verbliebene Restbezahnung erhalten oder entfernt werden sollte – insbesondere angesichts der hohen Lachlinie sowie des umfangreichen konservativen und prothetischen Behandlungsbedarfs. Nach sorgfältiger Abwägung ethischer Aspekte und der finanziellen Möglichkeiten der Patientin erwies sich die Prognose für den Erhalt der Restbezahnung als unsicher, insbesondere im Hinblick auf das angestrebte ästhetisch-funktionelle Ergebnis. Zwar stand außer Frage, dass selbst bei kariös geschädigten Zähnen nach entsprechender Vorbehandlung eine verlässliche Langzeitprognose möglich ist[16], doch blieb offen, zu welchem

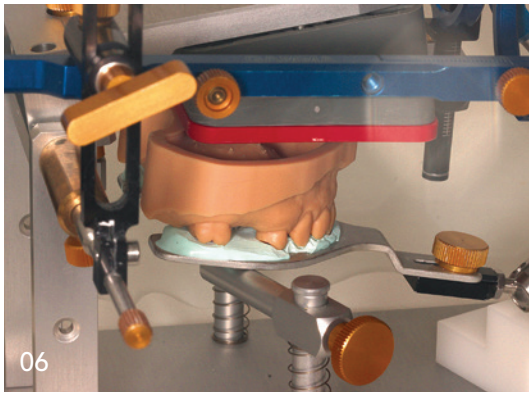

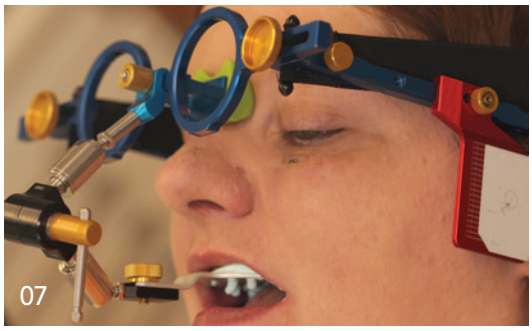

05
RP Bissnahme mit Frontjig und thermoplastischem Kunststoff (GC Bite Compound). Deprogrammierung Kaumuskulatur vor Zentrikbissnahmne mittels Aqualizer.

06
Schädel- und gelenkbezügliche Montage des Oberkiefermodells.

07
Individuelle Gesichtsbogenübertragung.

08
Fertiggestellte Oberkieferimmediatvollprothesen mit Etablierung einer neuen vertikalen und horizontalen Relation des Unterkiefers in ZKP (zentrische Kondylenposition).

„Auf Anraten des Behandlers wurde eine endodontische Versorgung der unteren Eckzähne 33 und 43 durchgeführt, um sie als zukünftige Verankerungselemente zu erhalten und einer Kieferkammatrophie vorzubeugen."

finanziellen und zeitlichen Aufwand dies realisierbar wäre – und mit welchem vorhersehbaren ästhetischen Ergebnis.

Vorbehandlung

Nach der Befundaufnahme und einer professionellen Zahnreinigung wurden Situationsmodelle durch Abformung erstellt. Anschließend erfolgten die Aufnahme des Fotostatus, eine klinische und instrumentelle Funktionsanalyse sowie die individuelle Gesichtsbogenübertragung. Die Bissnahme in zentrischer Kondylenposition[14] wurde nach Deprogrammierung der Kaumuskulatur[18] mit einem Aqualizer unter Verwendung eines Frontjigs und GC Bite Compounds nach Gutowski[12] durchgeführt. Abschließend wurde ein digitales Wax-up/Mock-up mit Smilecloud erstellt. Auf Anraten des Behandlers wurde eine endodontische Versorgung der unteren Eckzähne 33 und 43 durchgeführt, um sie als zukünftige Verankerungselemente zu erhalten und einer Kieferkammatrophie vorzubeugen. Der bereits endodontisch versorgte obere mittlere Schneidezahn 11 wurde nach Abtrennen der klinischen Krone ebenso belassen.

Definitive Versorgung

Nach ausführlicher Besprechung mit der Patientin und sorgfältiger Abwägung alternativer Therapieoptionen erfolgte die Räumung der Restbezahnung im Ober- und Unterkiefer. Anschließend wurde eine Versorgung mit Immediatvollprothesen durchgeführt. Gleichzeitig wurde eine neue vertikale und horizontale Relation des Unterkiefers in zentrischer Kondylenposition (ZKP) etabliert, begleitet von Kieferphysiotherapie zur Unterstützung der Anpassung an die neue vertikale Dimension der Okklusion (VDO).[2,3,4] Nach einer achtwöchigen Adaptationsphase wurde die neue VDO reevaluiert und ihre Akzeptanz überprüft. Abschließend erfolgten Nachsorge, Unterfütterung und Remontage der Prothesen.

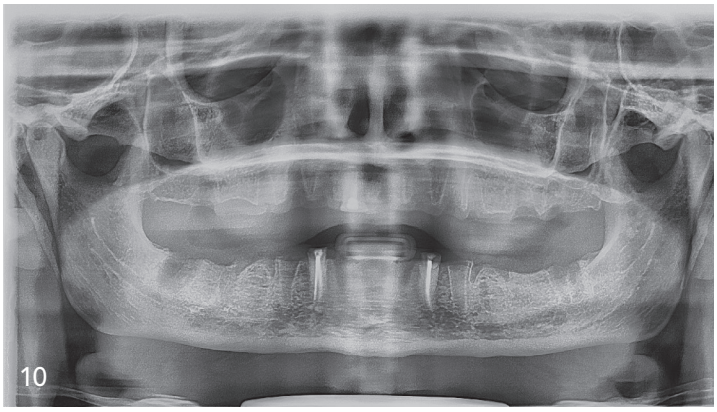

09
Prothesenansicht von dorsal.

10
OPT Schlussbild.

11
Volles Lachen bei Behandlungsabschluss.

12
Porträtaufnahme en face.

13
Schlussporträt en face mit einem Lachen, das überzeugt.

Diskussion

Im weiteren Verlauf zeigte sich eine stabile und reizfreie Hart- und Weichgewebssituation. Mit dem Fokus auf die funktionell kompromittierte Ausgangssituation soll zur Überprüfung der statischen Okklusion respektive der Gelenkposition (ZKP) im weiteren Verlauf der Nachkontrollen (Remontage/Unterfütterung) noch eine CPM Messung mit gelenkbezüglich montierten Modellen im Artikulator vorgenommen werden. Das Resultat sollte eine Übereinstimmung der habituellen Okklusion (HIKP) mit der RP (ZKP) sein. Dies würde die funktionsgerechte Positionierung und Lage des Unterkiefers in allen drei Gelenkachsen (x, y, z) im Raum – respektive der Gelenke – bei der prothetischen Rekonstruktion als Ausgangs- und Startpunkt für alle dynamischen Bewegungen bestätigen. Die Patientin ist subjektiv beschwerdefrei, zeigt in der klinischen Funktionsanalyse keine Anzeichen einer Dekompensation und weist weder Druckdolenz der Kaumuskulatur noch der Kiefergelenke auf. Für die dynamische Okklusion wurde eine Front-/Eckzahnführung gewählt. Die prospektiv endodontisch versorgten Unterkiefereckzähne sollen den Kieferkamm vor weiterer Atrophie schützen und könnten bei Bedarf als Druckknopfelemente für eine zusätzliche Verankerung der Unterkieferprothese dienen.

Bilder: © Dr. Sven Egger

Dr. Sven Egger, MSc, MSc
Spezialist für Ästhetik und Funktion in der Zahnmedizin (DGÄZ)
Grünpfahlgasse 8, 4001 Basel
Tel: +41 61 2618333
DrSven-Egger@aesthetikart.ch

Für die vollständige Bilddokumentation scannen Sie bitte den QR-Code!

Infos zum Autor

Literatur

Ein neues Lächeln – minimal invasiv, maximal ästhetisch

Ein Lächeln kann manchmal mehr verraten, als einem lieb ist. So kann es einen Menschen älter erscheinen lassen, als er tatsächlich ist. Der Zustand von Zähnen und Zahnfleisch kann neben dem Aussehen auch das Selbstvertrauen und das allgemeine Wohlbefinden beeinflussen. Dieser Fallbericht zeigt, wie die ästhetische Zahnmedizin dazu beitragen kann, das Aussehen eines Menschen entscheidend zu verändern.

Dr. Giancarlo Pongione

01a+b
Ausgangssituation: Der unregelmäßige Gingivaverlauf wird beim normalen Lächeln wie beim forcierten Lächeln als störend empfunden.

02
Biologisch orientierte Kronenpräparation (BOPT) an Zahn 21. Der vorhandene Kronenrand wurde nach apikal verschoben, um die gingivale Lachlinie anzugleichen.

Eine 31-jährige Patientin stellte sich in der Praxis vor, weil sie mit ihrem Lächeln unzufrieden war. Ihr frakturierter Zahn 21 trug eine alte Krone, die eine Verfärbung der marginalen Gingiva hervorrief (Abb. 1). Der Zahn war zuvor endodontisch behandelt worden, die Wurzelfüllung jedoch insuffizient. Zahn 11 wies eine Gingivarezession auf und Zahn 22 eine kleine Fraktur der Inzisalkante. Der Gingivaverlauf war asymmetrisch, was beim Lächeln deutlich sichtbar wurde.

Am Ende eines Gesprächs mit der Patientin, in dem ihre Erwartungen ausgelotet und die Behandlungsmöglichkeiten besprochen wurden, stand folgender Behandlungsplan:

- Minimalinvasive Korrektur der Rezession an Zahn 11 mit der Pinhole
- Surgical Technique (PST)[1] (durchgeführt von Dr. Stefano Tammaro)
- Endodontische Revisionsbehandlung und Setzen eines Wurzelstifts an Zahn 21
- Flapless-Operation mit Diodenlaser und Biologically Oriented Preparation Technique (BOPT)[2,3] an Zahn 21 (Abb. 2)
- Nach Anfertigung eines Provisoriums wurde eine Micro-Layer-Zirkonoxidkrone (angefertigt von ZTM Roberto Della Neve) an Zahn 21 eingesetzt (Abb. 3) und mit G-CEM ONE™ (GC) adhäsiv befestigt (Abb. 4 bis 7).
- Direkte Kompositrestauration an Zahn 22 mit G-ænial™ A'CHORD, GC (Abb. 8 bis 12).

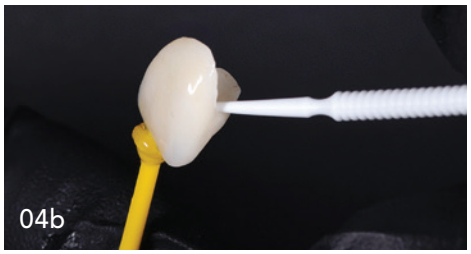

03
Krone aus Micro-Layer-Zirkonoxid (ZTM Roberto Della Neve).

04a+b
Vorbehandlung der Zirkonoxidkrone mit dem MDP-haltigen G-Multi PRIMER (GC).

05
Adhesive Enhancing Primer auf dem präparierten Zahn.

06
Befestigen der Krone mit dem universellen selbstadhäsiven Befestigungskomposit G-CEM ONE.

07
Einsetzen der Krone.

08
Isolierung von Zahn 22 vor der Restauration.

09
Die Schmelzätzung mit Phosphorsäure verbessert die mikromechanische Retention und minimiert langfristig Randverfärbungen.

Es ist wissenschaftlich erwiesen, dass Lächeln die körperliche und seelische Gesundheit verbessern kann. Die meisten Menschen lächeln jedoch nur dann gern, wenn sie mit dem Aussehen ihres Lächelns zumindest im Großen und Ganzen zufrieden sind.

In diesem Fall wurde die unregelmäßige gingivale Lachlinie mit einer PST und einer BOPT korrigiert. Beides sind minimalinvasive Verfahren, die keine Lappenpräparation erfordern. Dadurch können postoperative Symptome wie Schmerzen, Schwellungen und Blutungen auf ein Minimum reduziert werden.

Die Krone wurde mit Al_2O_3 (< 50 µm) unter leichtem Druck von maximal 0,25 MPa[4] sandgestrahlt und mit einem universellen selbstadhäsiven Befestigungskomposit (G-CEM ONE, GC) zementiert. Die Retentions- und Resistenzform der Kronenpräparation waren ausreichend, um G-CEM ONE ohne Vorbehandlung des Zahns aufzutragen.

10a+b
Zur Herstellung des palatinalen Veneers in der Farbe JE – Junior Enamel (G-ænial A'CHORD, GC) wurde ein Silikonschlüssel verwendet. Danach erfolgte der Aufbau in den Farben A2 und AO2 (Opaque) und schließlich mit einer dünnen Schicht JE.

11
Abschließende Polymerisation unter einer Schicht aus Glyzerin-Gel, um die Bildung einer Sauerstoffinhibitionsschicht auf der Oberfläche zu verhindern und das Finieren zu erleichtern.

12
Nach dem Finieren und Polieren.

13
Das Ergebnis: Die Veränderung des Erscheinungsbildes von nur zwei Zähnen hat einen enormen Einfluss auf die ästhetische Wahrnehmung des Lächelns.

14a+b
Vor (14a) und nach der Behandlung (14b). Minimalinvasiver Eingriff mit maximaler Wirkung.

15a+b
Kontrolle nach sechs Monaten.

Optional kann jedoch der G-CEM ONE Adhesive Enhancing Primer (AEP) verwendet werden, um die Aushärtung des Befestigungsmaterials bei fehlender Lichthärtung zu beschleunigen und unmittelbar einen starken Haftverbund zu gewährleisten, wie es in diesem Fall praktiziert wurde.

Zahn 22 wurde leicht verlängert, um die Symmetrie des Lächelns zu verbessern. Auch dies wurde minimalinvasiv mit einem Universalkomposit (G-ænial A'CHORD) durchgeführt. Außer dem Ätzen und Aufrauen der Oberfläche war keine weitere Präparation notwendig.

In der ästhetischen Zahnheilkunde ist es wichtig, jedem Detail große Aufmerksamkeit zu schenken, bevor man mit der Arbeit beginnt. In diesem Fall hatte die Korrektur der Lachlinie und die Neuversorgung von nur 2 Zähnen einen beachtlichen Einfluss auf das ästhetische Erscheinungsbild (Abb. 13 bis 15). Dieser Effekt zeigte sich sofort in einem sehr zufriedenen Lächeln.

Dr. Giancarlo Pongione
Via Antonio Mancini, 43
Napoli - 80127 (Italien)
Tel.: +39 081 5780978
gpongi@tin.it

Literatur

Bilder:
© Dr. Giancarlo Pongione

ANZEIGE

© Vasilly (KI generiert)–stock.adobe.com

ÄSTHETIK KONZEPTE

21. DGKZ JAHRESTAGUNG

9./10. MAI 2025
DORINT KURFÜRSTENDAMM BERLIN

DGKZ
Deutsche Gesellschaft für Kosmetische Zahnmedizin

OEMUS MEDIA AG

Holbeinstraße 29 · 04229 Leipzig · Deutschland · Tel.: +49 341 48474-308 · event@oemus-media.de

Neue S2k-Leitlinie zur Implantatversorgung im fortgeschrittenen Lebensalter

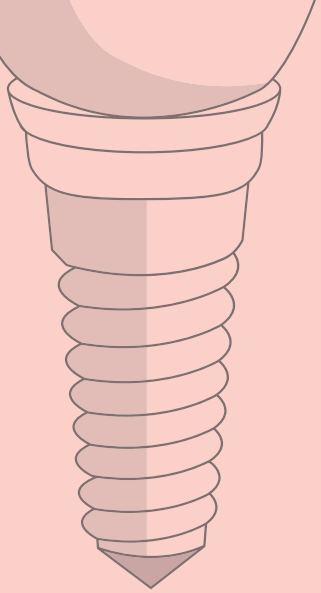

Illustrationen: © panandrii – stock.adobe.com

Im letzten Jahr hat die Deutsche Gesellschaft für Implantologie (DGI) vier neue Leitlinien auf den Weg gebracht. Die erste Leitlinie ist nun fertig und widmet sich der Implantatversorgung im fortgeschrittenen Lebensalter. Prof. Dr. Dr. Bilal Al-Nawas steht uns als Koordinator der Leitlinie dazu Rede und Antwort.

Marlene Hartinger

Prof. Al-Nawas, welche wissenschaftlichen und klinischen Erkenntnisse haben den größten Einfluss auf die Entwicklung dieser Leitlinie gehabt?
Die wichtigste Erkenntnis war, dass Implantate unabhängig vom Patientenalter gut funktionieren, d. h. das Implantatüberleben ist auch bei Älteren gut. Die Furcht mancher Kollegen, dass in dieser Patientengruppe bei einer Implantattherapie mehr Komplikationen auftreten, können wir entkräften. Sowohl Evidenz als auch klinische Erfahrung zeigen, dass dies nicht so ist. Natürlich gibt es in einem älteren Patientenklientel mehr Risikofälle aufgrund von Multimorbidität, Polypharmazie oder auch spezifischen Erkrankungen und Therapien (z. B. Bestrahlung aufgrund von Tumorerkrankungen). Die Kernpunkte sind aber die jeweiligen und individuellen Risikoprofile und nicht das Alter. Gleichwohl müssen bei älteren Patienten mehr Aspekte beachtet werden, etwa die individuelle Belastbarkeit. Aber auch diese ist nicht per se altersabhängig. **Die wichtige Botschaft der Leitlinie lautet: Plane die Implantattherapie nicht abhängig vom Alter, sondern bewerte den individuellen Gesundheitszustand. Dieser individuellen Bewertung sollte die gesamte Therapie in all ihren Phasen angepasst folgen.**

Welche spezifischen Empfehlungen enthält die neue S2k-Leitlinie?
Risikofaktoren und der allgemeinmedizinische Zustand sollen bei Älteren in allen Abschnitten einer Implantattherapie beachtet werden – angefangen bei der Planung bis zur Nachsorge. Geht es um eine individuelle Risikoabschätzung, sollte Rücksprache mit behandelnden Ärzten gehalten werden. Schon bei der Planung der Therapiesitzungen sollte der allgemein-medizinische Zustand beachtet werden, im Rahmen der Diagnostik können einfache Tests zum Einsatz kommen, um den kognitiven Zustand einzuschätzen. Eine 3D-Röntgendiagostik erlaubt es, die Invasivität eines Eingriffs besser einzuschätzen und dieser kann durch eine geführte Implantation minimiert werden. Kurze und/oder dünne Implantate sind eine Alternative zu Augmentationen des Kieferkamms. Die prothetische Versorgung sollte die erschwerte Okklusionsfindung der Patienten berücksichtigen. Im Rahmen eines Nachsorgeprogramms sollten die Evaluation der Handhabung und Reinigungsfähigkeit des Zahnersatzes ein fester Bestandteil sein.

Gibt die Leitlinie auch Hinweise auf den besonderen Umgang mit älteren Patienten?
Ja, denn die Berücksichtigung psychosozialer Aspekte ist bei dieser Patientengruppe besonders wichtig. Ein Beispiel ist etwa die Angst vor dem chirurgischen Eingriff und den damit verbundenen Komplikationen. Diese sind ein häufiger Grund, wenn ältere Patienten die Therapie ablehnen. Hinzu kommt das „oral-geriatrische Paradoxon": Im fortgeschrittenen Alter wird trotz des objektiv steigenden Behandlungsbedarfs die Mundgesundheit durch die Patienten selbst positiver wahrgenommen, als sie eigentlich ist. Hier sind einfühlsame und wertschätzende Gespräche wichtig, in denen auch die mögliche Reduktion der Invasivität und damit das Komplikationsrisiko angesprochen werden.

Weitere Infos zur Leitlinie gibt es direkt bei der DGI: **www.dginet.de**.

Hier gehts zur Leitlinie

Infos zur Person

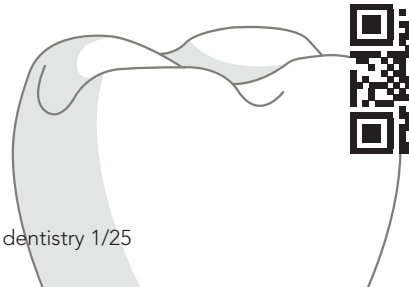

© Visual Generation – stock.adobe.com

Neue Erkenntnisse zur Langlebigkeit von Frontzahnrestaurationen

Eine aktuelle systematische Übersichtsarbeit, erschienen in *Evidence-Based Dentistry (EBD)*, liefert wichtige Erkenntnisse zu den Erfolgs- und Überlebensraten von Kompositrestaurationen[1]. Gleichzeitig untersuchten die Studienautoren, wie zuverlässig der okklusale Kontakt der Seitenzähne nach Anwendung der Dahl-Methode wiederhergestellt werden kann.

Katja Kupfer

Analysiert wurden sechs Kohortenstudien (drei prospektive, drei retrospektive) aus den Jahren 2000 bis 2016 mit Nachbeobachtungszeiträumen von fünf Monaten bis zu zehn Jahren. Die Ergebnisse zeigen eine beeindruckende Überlebensrate von 88 % für Kompositrestaurationen (95 % KI: 70 bis 90 %). Nach Ausschluss signifikanter Ausreißer stieg die Rate sogar auf 93 % (95 % KI: 85–98 %) im Zeitraum von zwei bis sieben Jahren. Die Erfolgsraten für Kompositrestaurationen im gleichen Zeitraum von zwei bis zehn Jahren lagen bei 68 % (95 % KI, 44–87 %; I 2 = 98 %). Die Wiederherstellung des posterioren okklusalen Kontakts mittels Dahl-Methode gelang in 85 % der Fälle, meist innerhalb von 1,5 bis 25,4 Monaten.

Die Hauptursache für den Zahnoberflächenverlust wurde bei den meisten Patienten auf Erosion zurückgeführt, oft kombiniert mit Attrition und Abrasion. Interessant ist, dass sowohl direkte als auch indirekte Kompositrestaurationen ähnliche Überlebensraten aufwiesen, wobei indirekte Verfahren vor allem in älteren Studien untersucht wurden. Frontzahnkompositrestaurationen bieten eine hohe Erfolgs- und Überlebensrate, insbesondere im kurz- bis mittelfristigen Bereich. Werden jedoch auch kleinere und größere Restaurationsfehler berücksichtigt, sinken die Überlebensraten, so die Studienautoren. Aufgrund der begrenzten Datenlage, der Heterogenität sowie der geringen Anzahl der einbezogenen Studien sollten die Ergebnisse jedoch mit entsprechender Vorsicht interpretiert werden.

Literatur:

1 Murchie, B., Jiwan, N. & Edwards, D. : What are the success rates of anterior restorations used in localised wear cases? Evidence-Based Dentistry (2025). DOI: 10.1038/s41432-025-01112-z.

Forscher entdecken Gene, die die Zahnform beeinflussen

Ein internationales Forscherteam hat herausgefunden, dass Gene eine zentrale Rolle bei der Form und Größe unserer Zähne spielen. Die Studie unter der Leitung von Forschern der UCL (University College London, England), der Open University (England), der Fudan University (China), der Aix-Marseille University (Frankreich) und der National University of La Plata (Argentinien) analysierte Daten von knapp 900 Personen gemischter Abstammung[1].

Friederike Heidenreich

© Antonia – stock.adobe.com

Sowohl europäische als auch indigene und afrikanische Genpools wurden untersucht. Die Wissenschaftler zogen für die Analyse Zahnabdrücke und 3D-Scans von Zahnkronen der Probanden heran, an denen sie Messungen durchführten. Die Messergebnisse wurden anschließend mit genetischen Informationen der Teilnehmer in einer genomweiten Assoziationsstudie verglichen.

Dabei entdeckten die Forscher 18 Genregionen, die die Zahnform beeinflussen – lediglich eine davon war der Wissenschaft bereits bekannt. Dank einer multiomischen Analyse (Kombination verschiedener Arten von biologischen Daten) entwickelten sie ein umfassenderes Bild darüber, welchen Einfluss die Gene auf die Zahnform nehmen können. Eines der entdeckten Gene konnte nur bei Menschen mit europäischer Abstammung nachgewiesen werden. Dieses wurde durch den Neandertaler vererbt und führt zu dünneren Schneidezähnen. Außerdem weisen Europäer insgesamt kleinere Zähne auf als andere Ethnien. Ein den Forschenden bereits bekanntes Gen namens EDAR tauchte überraschend bei verschiedenen Ethnien auf und nimmt Einfluss auf die Breite der Zähne. Bisher ging die Wissenschaft davon aus, dass dieses Gen nur bei Menschen ostasiatischer Abstammung zu finden sei und deren Schneidezahnform beeinflusse.

Unklar bleibt, ob diese Gene durch Vorteile für die Zahngesundheit evolutionär bevorzugt wurden oder ob die Zahnform nur ein Nebenprodukt anderer genetischer Anpassungen ist. Die Ergebnisse der Studie könnten helfen, zahnmedizinische Probleme besser zu verstehen und möglicherweise mit Gentherapien zu behandeln.

Literatur

1 Li, Qing et al: PITX2 expression and Neanderthal introgression in HS3ST3A1 contribute to variation in tooth dimensions in modern humans. Current Biology, Volume 35, Issue 1 (2025). DOI: 10.1016/j.cub.2024.11.027.

ANZEIGE

ANZEIGE

ZWP STUDY CLUB
zwpstudyclub.de

Immer nur **das eine** im Kopf?

Wenn schon streamen, dann das **Bildungsprogramm** von ZWP online.

OEMUS MEDIA AG

Holbeinstraße 29 · 04229 Leipzig · Deutschland
Tel.: +49 341 48474-0 · info@oemus-media.de

© image by rawpixel.com

Der Permadental-Katalog 2025 *Zahnersatz von A–Z*

Produktkatalog

Seit Jahren bringt Permadental seinen Gesamtkatalog *Zahnersatz von A–Z* heraus. Dabei gibt der Katalog einen ebenso beeindruckenden wie inspirierenden Einblick in das umfassende Leistungs- und Produktportfolio des Komplettanbieters für zahnmedizinische Lösungen. Ein besonderer Fokus liegt dabei auf den mittlerweile allgegenwärtigen digitalen Workflows. Und einmal mehr zeigt das neue Kompendium auf: Permadental bietet weit mehr als „nur" Zahnersatz.

Digitale Workflows spielen längst eine so zentrale Rolle, dass diese Entwicklung sich natürlich auch im Produkt- und Dienstleistungsangebot im neuen Katalog 2025 widerspiegelt. So wurde die digitale Fertigungsstätte Modern Dental 3D Solutions in Emmerich am Rhein noch weiter einbezogen, digitale Behandlungstools auf den neuesten Stand gebracht und die Unternehmenswebsite um Angebote wie Webinare-on-Demand, einen Newsbereich und eine Anleitung für die digitale Auftragsübermittlung für Scannerkunden erweitert. Eine schnell fortschreitende Digitalisierung sorgt gleichzeitig auch für immer kürzere Entwicklungszyklen bei der Produktentwicklung, was wiederum oft eine zweite aktualisierte Ausgabe des Kataloges später im Jahr notwendig macht.

Alles aus einer Hand

Der neue Katalog *Zahnersatz von A–Z* visualisiert das umfangreiche Angebot eines der größten Dentallabore der Welt: von verschiedenen Scannerangeboten über Kronen, Brücken und Veneers, vom modernen TrioClear Aligner-System mit neuer iDesign Software bis hin zum Bleaching-System „Boutique", komplexen Implantatversorgungen, digital erstellten Prothesen EVO fusion, sowie dem ganzheitlichen Therapieansatz „Align & Restore". Das Tool „PermaView" bietet zusätzlich die Möglichkeit, einfach und günstig digitale Designvorschläge für besonders ästhetische Behandlungsziele zu erstellen. Das Konzept „Alles aus einer Hand" bringt dabei große Vorteile für jedes Praxisteam. Gerade digitale Workflows erfordern oft eine Begleitung des Praxisteams von der Planung bis zur definitiven Umsetzung. Im neuen Katalog werden neue Versorgungsformen für spezielle Indikationen oder innovative digitale Tools für Diagnostik, Planung und Beratung ebenso abgebildet, wie vielfältige Fortbildungsangebote für das ganze Praxisteam.

Digital oder analog

Interessierte Praxen können sich auf Wunsch weitere Exemplare des neuen Kataloges *Zahnersatz von A–Z*, das digitale E-Paper sowie „Broschüren für die Patientenberatung" per Mail an kundenservice@permadental.de, telefonisch (+49 2822 7133022) oder bequem mit einem Onlineformular in die Praxis bestellen.

Permadental GmbH
Tel.: +49 2822 7133-0 · www.permadental.de

Innovative Zahnästhetik und Mundpflege auf der IDS

Seit über zehn Jahren steht bluedenta für hochwertige zahnästhetische Produkte, die zu 100 Prozent in Deutschland entwickelt und hergestellt werden. Ob strahlend weißes Lächeln, gerade Zähne oder professionelle Mundpflege – bluedenta bietet Lösungen, die überzeugen.

Mit fläsh präsentiert bluedenta ein Premium-Bleaching-System für Praxen mit garantierter Verfügbarkeit. Patienten profitieren von einer schonenden, langfristigen Zahnaufhellung mit Wohlfühlfaktor. Die transparente Zahnkorrektur sträight vereint kieferorthopädische Expertise und kassenärztliche Zulassung. Für Patienten bedeutet dies: der sichere Weg zu einem geraden Lächeln. Die neue Mundpflegereihe bluedenta cäre kombiniert zahnärztliches Know-how mit der Wirkung natürlicher Inhaltsstoffe – klar, nordisch, konzentriert. IDS-Besucher können am Stand von bluedenta Live-Bleaching mit fläsh erleben, sich vom sträight-Konzept beim Intraoralscan überzeugen und von neuen Produkten überraschen lassen: Halle 11.2, Stand P008/R009.

bluedenta GmbH
Tel.: +49 4644 9589031 · www.bluedenta.de

* Die Beiträge in dieser Rubrik stammen von den Anbietern und spiegeln nicht die Meinung der Redaktion wider.

Bleaching-Botschaften von Wissenschaftlern für die Praxis

Die OEMUS MEDIA AG startet mit „Redaktion meets Wissenschaft" ein neues Expertenformat, das den Austausch zwischen Wissenschaft und Praxis intensiviert. Ziel ist es, aktuelle Forschungsergebnisse und klinische Erkenntnisse besser zugänglich zu machen und daraus praxisrelevante Empfehlungen abzuleiten. Zum Auftakt der Diskussionsrunde Anfang des Jahres tauschten sich namhafte Wissenschaftler aus verschiedenen europäischen Ländern über aktuelle wissenschaftliche Studien und klinische Erfahrungen zum Thema Zahnaufhellung aus.

Dabei wurden sechs Botschaften formuliert und von den folgenden Wissenschaftlern unterzeichnet: Prof. Dr. Michael J. Noack (Deutschland), Dr. Bart Gottembos (Niederlande), Prof. Dr. Iain L. C. Chapple (England), Prof. Dr. Dagmar Else Slot (Niederlande), Julia Haas, DH, M.A. (Deutschland), Prof. Dr. Virginie Monnet Corti (Frankreich), Prof. Dr. Giacomo Oldoini (Italien), Dr. Stefanie Jacob, M.Sc. (München), Sarah Murray, DH (England).

Quelle: Philips GmbH

Botschaft #1: Zahnaufhellung fördert das Bewusstsein für Mundgesundheit

Durch ein gesteigertes Bewusstsein für die eigene Mundgesundheit können Patienten zu einer besseren häuslichen Mundhygiene und präventiven Maßnahmen motiviert werden.

Botschaft #2: Geringe Wasserstoffperoxidkonzentrationen gewährleisten Sicherheit

Die Begrenzung der Peroxidkonzentration auf maximal 6 % gewährleistet eine sichere und wirksame Zahnaufhellung, indem Nebenwirkungen wie Überempfindlichkeit und Schäden an Zahnhartsubstanz und Weichgewebe, inkl. der Pulpa, minimiert werden.

Botschaft #3: Hersteller sind in der Verantwortung

Hersteller sollten sich an die EU-Richtlinien halten, um eine sichere Anwendung von Zahnaufhellungsprodukten zu gewährleisten.

Botschaft #4: Aufsicht durch Fachpersonal ist unerlässlich

Unabhängig von der gewählten Methode sollte die Zahnaufhellung unter zahnmedizinischer Aufsicht erfolgen. Die bevorzugte Behandlungsform ist die professionelle Aufhellung in der Zahnarztpraxis, da hier die Sicherheit während der Behandlung am besten sichergestellt werden kann und es sich ebenfalls um die zeiteffizienteste Lösung für Patientinnen und Patienten handelt. Bei Take-Home-Anwendungen muss mindestens die Erstanwendung in der Zahnarztpraxis erfolgen.

Botschaft #5: Intensives blaues Licht steigert die Wirksamkeit

Studien zeigen, dass intensives blaues Licht die Wirkung von niedrig konzentriertem Peroxid (z. B. 6 %) verbessert, wodurch sichere und schnelle Ergebnisse erzielt werden können.

Botschaft #6: Forschung und Transparenz sind essenziell

Hersteller von Zahnaufhellungsprodukten sollten die Veröffentlichung von wissenschaftlichen Daten zur Sicherheit und Wirksamkeit ihrer Produkte unterstützen, die die Sicherheit und Effektivität dieser belegen.

* Die Beiträge in dieser Rubrik stammen von den Anbietern und spiegeln nicht die Meinung der Redaktion wider.

Die Welt der Zahnmedizin trifft sich in Köln zur Internationalen Dental-Schau (IDS)

Die Internationale Dental-Schau 2025 findet vom 25. bis 29. März 2025 zum 41. Mal in Köln statt und unterstreicht einmal mehr ihre Position als Weltleitmesse für Zahnmedizin und Zahntechnik. Veranstaltet von der GFDI (Gesellschaft zur Förderung der Dental-Industrie mbH) und durchgeführt von der Koelnmesse, bringt die IDS die bedeutendsten Akteure der Zahnärzteschaft, des Zahntechniker-Handwerks, des Dentalfachhandels und der Dentalindustrie zusammen und bietet eine einzigartige Plattform für Innovationen, Networking und Wissenstransfer.

Redaktion

© Koelnmesse/IDS

Starke Nachfrage weltweit: Die IDS bleibt das Highlight der Dentalbranche

Gemeinsam mit dem Verband der Deutschen Dental-Industrie e.V. (VDDI) hat die Koelnmesse die IDS in den letzten Jahren international gestärkt. Insbesondere in Südamerika, Asien und den USA wurden intensive Marketing- und Vertriebsaktivitäten durchgeführt, um die IDS weiter als globale Leitmesse zu etablieren.

Mit rund 2.000 Ausstellern aus über 60 Ländern und einem Auslandsanteil von etwa 77 Prozent zeigt die IDS 2025 nun ihre starke internationale Ausrichtung. Die größte Beteiligung wird von Korea, Italien, den USA, China, der Türkei, Spanien, Frankreich und der Schweiz erwartet. Ergänzt wird das Angebot durch zahlreiche Länderpavillons aus allen Kontinenten. Die große Nachfrage aus dem In- und Ausland zeigt, dass die IDS als Plattform für Innovationen, Markttrends und als zentrale Business-Plattform das entscheidende Management-Instrument für den globalen Handel ist.

Auch auf Besucherseite bleibt die IDS ein globales Highlight: 2023 kamen rund 120.000 Fachbesucher aus 122 Ländern – diese Benchmark will die IDS 2025 weiter ausbauen. Das optimierte Hallenlayout mit vier Zugängen und einer Ausstellungsfläche von 180.000 Quadratmetern bietet ideale Bedingungen

© Koelnmesse/IDS

für einen effizienten Messebesuch. Um das Messeerlebnis für Besucher so angenehm wie möglich zu gestalten, bietet die IDS ein umfassendes Serviceangebot – von personalisierten Tickets, die online verwaltet werden können und zudem als Fahrkarten für den öffentlichen Nahverkehr in der Region gelten, bis hin zu exklusiven Reiseangeboten der Deutschen Bahn und Lufthansa.

© Koelnmesse/IDS

Eine Messe im Wandel

Während die Präsentation von Produkten weiterhin von zentraler Bedeutung bleibt, versteht sich die IDS als weit mehr als eine reine Produktschau, sondern vielmehr als integratives Netzwerk, das den Austausch über zentrale Branchenthemen fördert.
Aktuelle Herausforderungen wie Nachwuchsförderung, Fachkräftemangel, Nachhaltigkeit und der Einsatz künstlicher Intelligenz stehen dabei im Fokus. Mit Formaten wie dem Executive Summit und der digitalen Plattform IDSconnect werden neue Möglichkeiten für Vernetzung, Wissenstransfer und Innovation geschaffen.

© Koelnmesse/IDS

Die Plattform IDSconnect, die ab Anfang März 2025 online verfügbar sein wird, bietet digitale Inhalte wie Seminare, Unternehmenspräsentationen und Learning-Sessions, die den Messebesuch vor Ort ergänzen und erweitern. So vereint die IDS analoge und digitale Formate und schafft eine zukunftsweisende Messestruktur.

Mit ihrer Verbindung von Tradition und Innovation, ergänzt durch internationale Vielfalt und zukunftsweisende Themen, setzt die IDS 2025 neue Maßstäbe für die Dental- und Messebranche.

© Koelnmesse/IDS

Quelle: IDS Cologne

Das Facelift einer Dortmunder Zahnarztpraxis

„Stillstand ist Rückschritt" – unter dieses Motto stellte das Zahnarzt-Ehepaar Dres. Sandra und Rouven Wagner die Modernisierung ihrer Dortmunder Praxis. Einige Jahre nach Gründung der PRAXISKLINIK HOHENBUSCHEI hatten die beiden Behandler den Wunsch, ihre Praxis mit einem Facelift auf ein neues Level zu heben – ihr innovationsbereites, patientenzentriertes Konzept dabei stets im Sinn. Mit einem gezielten Marken-Update und verschiedenen Marketingmaßnahmen konnten die Zahnärzte ihre Praxis optimal auf die Bedürfnisse ihrer Patienten ausrichten.

Nadja Alin Jung

© m2c – medical concepts & consulting

01

01
Zukunftsvision
Die PRAXISKLINIK HOHENBUSCHEI ist längst ein fester Bestandteil des Stadtteils Brackel in Dortmund und soll es auch bleiben. Mit dem Markenfacelift wurde sie als moderne, zukunftsorientierte Praxis neu positioniert – für mehr Patienten- und Mitarbeiterfreundlichkeit. Doch für das Ehepaar Wagner ist die Modernisierung nicht abgeschlossen, vielmehr ist sie ein laufender Prozess – „Stillstand ist keine Option". Dres. Sandra und Rouven Wagner sind überzeugt, dass sich die Bedürfnisse der Patienten, des Teams und der Praxis stetig weiterentwickeln werden. Regelmäßige Checks und die Neureflexion der Onlinepräsenz und der Offline-Marketingstrategien sind für sie selbstverständlich.

Die familiengeführte Praxis von Dres. Sandra und Rouven Wagner besteht seit acht Jahren im Dortmunder Stadtteil Brackel. Für die etablierte Zahnarztpraxis war stetiges Wachstum und Weiterentwicklung unabdingbar: Aus zwei Behandlern wurden über die Jahre fünf, die technische Ausstat-tung wurde kontinuierlich modernisiert und Weiterbildung stand für das Ehepaar Wagner stets im Fokus ihrer Arbeit. Der Anspruch, Patienten in einer zeitgemäßen Praxis zu empfangen und ihnen die bestmögliche Behandlung auf Basis des aktuellen wissenschaftlichen Kenntnisstandes zu bieten, besteht seit jeher. Im Sommer 2023 war es für PRAXISKLINIK HOHENBUSCHEI an der Zeit, auch ihren Außenauftritt den heutigen Erwartungen anzupassen

02
Der Fokus von Dres. Sandra und Rouven Wagner: die eigene Dortmunder Zahnarztpraxis stets up to date halten.

„Die Modernisierung einer Praxismarke beginnt bei der Entwicklung eines Look and Feel, dem visuellen und emotionalen Gesamteindruck. Die Praxisphilosophie und die Identität der Behandler sollen zum Ausdruck gebracht werden."

– sowohl offline als auch online. Dres. Sandra und Rouven Wagner sahen gerade im Onlinemarketing Optimierungspotenzial. Schließlich ist gerade in Großstädten eine professionelle und benutzerfreundliche Onlinepräsenz unverzichtbar. Der perfekte Anlass, um die Dortmunder Zahnarztpraxis einem gründlichen Refresh zu unterziehen.

Einheitliches Design – vom Wartezimmer bis ins WWW

Die Modernisierung einer Praxismarke beginnt bei der Entwicklung eines Look and Feel, dem visuellen und emotionalen Gesamteindruck. Die Praxisphilosophie und die Identität der Behandler sollen zum Ausdruck gebracht werden. Gleichzeitig wird reflektiert, welche Wirkung ein neues Design auf die Patienten hat, ob es etwa Professionalität, Vertrauen und Modernität vermittelt. Die Zahnärzte Dres. Wagner legten besonderen Wert auf ein unverwechselbares Corporate Branding, das zeitlos ist im Design und doch die moderne, fortschrittliche Ausrichtung der Praxis widerspiegelt. Der klassische „Zahnarzt-Look" wurde bewusst vermieden. Das neu gestaltete Praxislogo, ein Signet mit doppeltem „W", symbolisiert die persönliche Note der Praxis und unterstreicht die Identität des Praxisehepaars als Praxisleitung. Diese Designlinie zieht sich konsequent durch alle Marketingmaßnahmen: vom klaren Layout der Website über den Social-Media-Auftritt bis zum Wartezimmer-TV und verschiedenen Printmaterialien. Schließlich ist der Wiedererkennungswert der Kernpunkt einer Markenentwicklung. So sorgen das Corporate Design, eine gut lesbare Schrift, eine charakteristische Leitfarbe und das markante Logo für durchgängige Erkennbarkeit in allen Medien der Praxis.

Patientenorientierte Neugestaltung – Komfort und Digitalisierung vereint

Welche Anforderungen bringt die Digitalisierung für eine Zahnarztpraxis mit sich? Effiziente, computergestützte Abläufe sollten sich durch alle Bereiche der Praxis ziehen – ob im Patientenservice mit Online-Terminvereinbarung, einem digitalen Anamnesebogen oder in der Diagnostik und Behandlung mit integrierter Bildgebung, digitalen Röntgensystemen und CAD/CAM. Neben diesen unverzichtbaren digitalen Workflows im Praxisalltag ist ein starker Onlineauftritt unerlässlich, um online weiterhin gut auffindbar zu sein. Eine logische Websitestruktur und individuelle Texterstellung unter Einbeziehung suchrelevanter Keywords war ein wichtiger Schritt, um die Website userfreundlich zu gestalten und ein hohes Google-Ranking zu erzielen. Für Dres. Wagner stand zudem die mobile Zugänglichkeit im Vordergrund. Gemeinsam mit ihrer Marketingagentur entwickelten sie eine neue Website, die den Anforderungen mobiler Endgeräte entspricht und gleichzeitig die Kommunikation zwischen Praxis und Patienten vereinfacht. Die oben bereits erwähnte digitale Anamnese und die benutzerfreundliche Online-Terminvergabe sparen Zeit und Aufwand und sorgen so für positive Resonanz bei Praxisteam und Patienten.

Social Media als Ergänzung zur Website

Um auch über die Website hinaus präsent zu sein, nutzt die Praxis Social Media als dynamisches Medium, das die statische Website optimal ergänzt. Social-Media-Kanäle bieten der Praxis zusätzlich Raum für nützliche Tipps und Einblicke, die über den Zahnarztbesuch hinausgehen – der optimale Anknüpfungs-

03
Helle, freundliche Behandlungsräume mit Top-Ausstattung und Blick auf den Dortmunder Stadtteil Brackel. Das Ehepaar Wagner setzt auf modernes Praxisflair.

punkt, um mit Patienten auch außerhalb der Praxisräume eine Verbindung aufzubauen. Ein Bildschirm im Wartezimmer zeigt darüber hinaus weitergehende Informationen zur Praxis, wie Untersuchungs- und Behandlungsmöglichkeiten oder offene Stellen, um auch Patienten, die keine sozialen Netzwerke nutzen, über die Praxis up to date zu halten.

PRAXISKLINIK HOHENBUSCHEI als Arbeitgebermarke

Ein Facelift der Praxisbrand kann sich nicht nur positiv auf die Außenwahrnehmung und die Patientenbindung auswirken, sondern auch die Praxis als Arbeitgebermarke stärken. Der neue Look schafft eine einheitliche und ansprechende Identität, die es dem Team nun noch leichter macht, sich mit der PRAXISKLINIK HOHENBUSCHEI zu identifizieren und sich im Praxisalltag neu auf die Werte der Praxis auszurichten. Mitarbeiterkleidung in den Farben der Corporate Identity, kleine Give-aways und digitale Kommunikationsmittel in einem einheitlichen Stil vermitteln das Gefühl, Teil von etwas Größerem zu sein. Dies kann den Teamzusammenhalt stärken und zu einem positiven Arbeitsklima beitragen, das auch für Patienten spürbar ist. Darüber hinaus bietet eine starke Arbeitgeberbrand Vorteile im Wettbewerb um Fachpersonal. Ein professioneller, moderner Außenauftritt weckt auch das Interesse potenzieller Mit-arbeiter und kann so die besten Talente anziehen und binden. Deshalb wurde zusammen mit der Marketingagentur zusätzlich eine Karriere-Website entwickelt, die die Karrierechancen in der Praxis, die Mitarbeiter-Benefits und Möglichkeiten zur persönlichen und beruflichen Weiterentwicklung herausstellt und so die PRAXISKLINIK HOHENBUSCHEI als attraktiven, zukunftsorientierten Arbeitsplatz positioniert.

04
Visitenkarten im Corporate Design der PRAXISKLINIK HOHENBUSCHEI.

Fazit

Die umfassende Modernisierung der Brand hat der Zahnarztpraxis in Dortmund deutliche Vorteile gebracht: eine gesteigerte Effizienz, ein verbessertes Patientenerlebnis und zufriedene Mitarbeiter. Die einheitliche Markenidentität stärkt den Wiedererkennungswert und das Vertrauen der Patienten. Dank der Implementierung digitaler Workflows bietet die Praxis moderne, patientenorientierte Prozesse und eine einfache interne Kommunikation. Die erweiterte Onlinepräsenz, ergänzt durch Social Media, stellt einen echten Mehrwert für die Patienten dar und eröffnet der Praxis neue Plattformen. Für Dres. Rouven und Sandra Wagner bleibt vor allem eines immer bestehen: der Blick in die Zukunft.

Mehr zur Praxis von Dres. Wagner auf: **www.praxisklinik-hohenbuschei.de**.

Nadja Alin Jung
m2c | medical concepts & consulting
Wöhlerstraße 8-10
60323 Frankfurt am Main
info@m-2c.de

Infos zur Autorin

ANZEIGE

ZWP DESIGN PREIS

Deutschlands schönste Zahnarztpraxis

25

Jetzt bis zum 1.7.25 bewerben

© yahya – stock.adobe.com

OEMUS MEDIA AG

Holbeinstraße 29 · 04229 Leipzig · Deutschland · Tel.: +49 341 48474-0 · info@oemus-media.de

Datenschutz: Wie schön einfach das doch ist!

Können Sie sich vorstellen, dass Datenschutz in der Praxis Spaß machen kann? Nein? Wir eigentlich auch nicht! Die studierte Juristin Lisa Urbaneck ist da aber anderer Meinung: Es komme „nur" auf verständliche Dokumente, interaktive Schulungen und eine gewisse „Demystifizierung" an, und schon blickten Mitarbeitende ganz anders auf das Thema und auch Patienten würden den positiven Ansatz spüren und der Praxis mehr vertrauen.

Marlene Hartinger

Frau Urbaneck, Sie behaupten, das Thema Datenschutz kann durchaus für gute Laune sorgen. Das müssen Sie uns bitte kurz erklären.
Die Umsetzung von Datenschutz und ein Besuch beim Zahnarzt sind im Grunde vergleichbar. Keiner hat Lust drauf – es könnte ja wehtun. Beherrscht der Zahnarzt sein Handwerk, ist das aber gar nicht der Fall. Natürlich ziept und zieht es eventuell mal, aber so schlimm ist es dann doch nicht. So ist das auch mit der Umsetzung der DSGVO. Mit der richtigen Herangehensweise und einem Lächeln im Gesicht ist das Ganze halb so schlimm.

Berate ich Unternehmen oder Praxen, setze ich genau hier an: die DSGVO soll den Arbeitsalltag nicht lähmen – erfahrungsgemäß aber tut sie das vielerorts. Oft höre ich: Man darf ja gar nichts mehr, oder das ist alles so viel Arbeit. Ich sage: Ein bisschen Fleißarbeit muss – jedenfalls anfangs – gemacht werden. Ist das aber einmal erledigt und die Mitarbeitenden haben verstanden, was zu tun ist, läuft das Thema einfach so mit. Es macht sogar Spaß, weil man sich immer wieder darüber freut, wie schön einfach das auf einmal ist, nachdem es schon so lange so sehr genervt hat.

Werden wir konkret: Welche DSGVO-Anforderungen müssen Praxen ausnahmslos erfüllen?
Zahnarztpraxen müssen, wie alle anderen Unternehmen auch, die allgemeinen Anforderungen der DSGVO einhalten. Dazu gehört, dass zunächst erfasst wird, welche Daten zu welchen Zwecken verarbeitet werden. Typischerweise geht es hier um die Verarbeitung von Patientendaten, Terminen und Abrechnungsinformationen. Auf dieser Basis wird ein Verarbeitungsverzeichnis erstellt, das alle Verarbeitungstätigkeiten dokumentiert. Zusätzlich müssen sämtliche notwendige Datenschutzerklärungen, wie beispielsweise für Angestellte oder die Website, erstellt werden. Dabei ist zu beachten, dass Zahnarztpraxen aufgrund der sensiblen Gesundheitsdaten, die sie verarbeiten, insgesamt höheren Anforderungen unterliegen.

„Datenschutz ist wie der Elefant im Raum. Man weiß, er ist da – man muss ‚irgendwie etwas tun' und trotzdem ist man einfach nur genervt."

Es ist wichtig, dass Praxen mit externen Dienstleistern – etwa für IT-Lösungen, Laborservices oder Online-Terminbuchungstools – Auftragsverarbeitungsverträge abschließen. In manchen Situationen muss sichergestellt werden, dass die Patienten ihre Einwilligung zur Datenverarbeitung geben. Einige Auftragsverarbeiter – wie beispielsweise Online-Terminbuchungssysteme – holen diese Einwilligung bereits selbst ein, aber die Praxis sollte dies überprüfen.

Ein weiterer zentraler Punkt ist die Informationspflicht: Patienten müssen in einer klaren und verständlichen Datenschutzerklärung über die Verarbeitung ihrer Daten aufgeklärt werden. Diese Erklärung muss in der Praxis leicht zugänglich sein. So kann man die Datenschutzerklärung beispielsweise im Wartezimmer auslegen und neue Patienten auf diese hinweisen und – ganz wichtig – in der Patientenakte vermerken, dass dieser Hinweis erfolgt ist. Es ist hingegen nicht notwendig, jedem Patienten einen Zettel in die Hand zu drücken, den er am besten noch unterschreiben muss. Wenn wir mal ehrlich sind, das nervt uns doch alle, oder?

Zudem braucht jede Praxis ein gut durchdachtes Löschkonzept. Nach Ablauf der gesetzlichen Aufbewahrungsfrist müssen Patientendaten sicher gelöscht werden. Dies gilt sowohl für digitale Daten als auch für Papierakten. Ein Löschkonzept sollte klar regeln, wann und wie Daten gelöscht werden, und die Zuständigkeiten hierfür festlegen.

Zusätzlich müssen Mitarbeitende in der Lage sein, Auskunftsansprüche oder Löschungsansprüche, die Patienten gegenüber der Praxis geltend machen, fristgerecht zu bearbeiten. Nach Art. 12 Abs. 3 DSGVO ist eine solche Anfrage unverzüglich, spätestens jedoch innerhalb eines Monats, zu beantworten. In Ausnahmefällen kann die Frist um weitere zwei Monate verlängert werden, wenn die Anfrage einmal besonders komplex sein sollte. Damit dieser Prozess reibungslos abläuft, ist es sinnvoll, klare Abläufe und Verantwortlichkeiten in der Praxis zu etablieren. Wichtig ist vor diesem Hintergrund ein aktuelles Urteil des Europäischen Gerichtshofs (EuGH, Az. C-307/22) vom Oktober 2023. Der EuGH hat entschieden, dass das Recht auf eine kostenfreie Kopie der personenbezogenen Daten gemäß Art. 15 Abs. 3 DSGVO unabhängig von der Motivlage der Patienten gilt. Dieses Recht kann auch nicht durch nationale Regelungen, wie beispielsweise § 630g BGB, eingeschränkt werden. Für Zahnarztpraxen bedeutet dies, dass Patienten auf Anfrage kostenfrei eine Kopie ihrer Behandlungsunterlagen erhalten müssen, unabhängig davon, ob sie diese für rechtliche, persönliche oder andere Zwecke anfordern.

Welches Vorgehen empfehlen Sie, um Datenschutzverstöße effektiv zu verhindern?
Dafür sind technische und organisatorische Maßnahmen (TOMs) unerlässlich. Einige generische TOMs, die für jedes Unternehmen sinnvoll sind, umfassen den Einsatz einer Firewall und eines aktuellen Virenschutzprogramms, regelmäßige Software-Updates zur Schließung von Sicherheitslücken sowie die Verschlüsselung sensibler Daten. Back-ups sollten regelmäßig erstellt und sicher gespeichert werden, idealer-

© R – stock.adobe.com

„Hinter all dem Frust, den die DSGVO bei vielen ausgelöst hat, steht ein legitimer Gedanke: Transparenz."

weise an einem Ort, der vom Hauptsystem getrennt ist. Zudem ist es wichtig, die Zugriffsrechte klar zu regeln, sodass nur autorisierte Personen Zugang zu sensiblen Daten haben. Ergänzend dazu sollten alle Mitarbeitenden regelmäßig im Umgang mit personenbezogenen Daten geschult werden, um Datenschutzverstöße durch Unachtsamkeit zu vermeiden. In Zahnarztpraxen müssen diese Maßnahmen spezifiziert werden, um den besonderen Anforderungen an den Schutz sensibler Gesundheitsdaten gerecht zu werden. So sollte der Zugriff auf Patientendaten auf die Mitarbeitenden beschränkt sein, die diese tatsächlich für ihre Arbeit benötigen. Dies lässt sich durch ein gut konfiguriertes Rechte- und Rollensystem in der Praxissoftware umsetzen. Neben der IT-Sicherheit spielt auch die physische Sicherheit eine große Rolle: Patientendaten in Papierform sollten in abschließbaren Schränken aufbewahrt werden, und sensible Bereiche wie Behandlungszimmer oder Aktenräume sollten nur für autorisiertes Personal zugänglich sein. Und noch ein Hinweis: Der Wartebereich sollte so gestaltet sein, dass keine sensiblen Gespräche oder Telefonate mitgehört werden können. Beim Versand von Patientendaten, etwa per E-Mail, ist sicherzustellen, dass dies nur mit ausdrücklicher Einwilligung der Patienten erfolgt. Wichtig ist hier die Formulierung der Einwilligungserklärung.

Je nach Praxisgröße sind gegebenenfalls weitere Maßnahmen wie die Ernennung eines (internen oder externen) Datenschutzbeauftragten oder die Durchführung einer Datenschutzfolgenabschätzung erforderlich. Dies trifft aber zumindest auf kleinere Arztpraxen in aller Regel nicht zu.

Wie können Praxisinhaber sicherstellen, dass alle Mitarbeitenden datenschutzkonform agieren?
Die Sensibilisierung und Schulung der Mitarbeitenden sind für mich der wichtigste Bestandteil des Datenschutzmanagements. Es reicht nicht, Dokumente zu produzieren, die im Zweifelsfall der Behörde vorgelegt werden können. Wenn die Mitarbeitenden nicht wissen, wie sie mit diesen Dokumenten umgehen sollen, habe ich mein Ziel verfehlt. Datenschutz muss ein kontinuierlicher Prozess sein, und dieser funktioniert nur über Menschen, die den Prozess verstehen und ganz automatisch in ihren Arbeitsalltag integrieren. Die Schulungen sollten praxisnah gestaltet sein, um die Teilnehmenden direkt in ihrem Arbeitsalltag abzuholen. Ziel ist es, dass alle verstehen, warum Datenschutz wichtig ist und wie sie konkret dazu beitragen können. Dabei geht es weniger um theoretische Grundlagen oder Paragrafen, sondern um praktische Szenarien: Wie gehe ich mit einer telefonischen Anfrage um? Wie handhabe ich Patientendaten im Wartebereich oder am Empfang? Solche Beispiele machen das Thema greifbar und schaffen Verständnis.

Mitarbeiter, die verstehen, was und warum sie etwas tun

Warum liegt mir das Thema so am Herzen? Weil ich es schade finde, dass die DSGVO so vielen Menschen so viele Nerven kostet. Oft wird vieles so verkompliziert, dass Mitarbeitende eher verwirrt sind, als dass sie wüssten, was in ihrem konkreten Fall wichtig ist. Wir brauchen nicht überall Mitarbeitende die bis ins kleinste Detail die DSGVO verstanden haben. Wir brauchen Menschen, die verstehen, dass die DSGVO existiert, weil unsere Welt immer schneller, immer digitaler und immer undurchsichtiger wird. Hinter all dem Frust, den die DSGVO bei vielen ausgelöst hat, steht ein wichtiger Gedanke: Transparenz.

Es sollte für jeden von uns möglich sein, nachzuvollziehen, was mit unseren Daten geschieht – was wird gesammelt, wofür, wer hat Zugriff etc. Mitarbeitende müssen befähigt werden, diese Transparenz zu garantieren.

Mit verständlichen, alltagstauglichen Schulungen. Außerdem bietet es sich an, zusätzlich einen Datenschutzleitfaden oder ein Handbuch zu erstellen, das die wichtigsten Regeln und Verfahren kompakt zusammenfasst. So haben die Mitarbeitenden eine Orientierungshilfe für den Arbeitsalltag und können im Zweifel schnell nachschlagen.

Lisa Urbaneck
Juristin
Clandestine GmbH
Dornberger Str. 27, 33615 Bielefeld
Tel.: +49 521 1200 5678
info@clandestine.de

ANZEIGE

DENTAL News

JETZT anmelden und nichts mehr verpassen!

WhatsApp

Dental News GOES WhatsApp

Aktuelle Nachrichten und Informationen direkt auf dein Smartphone – *egal wo!*

© insta_photos – stock.adobe.com

OEMUS MEDIA AG

Holbeinstraße 29 · 04229 Leipzig · Deutschland · Tel.: +49 341 48474-0 · info@oemus-media.de

Ästhetikkonzepte

Patientenwünsche und deren Umsetzung

Am 9. und 10. Mai 2025 findet im trendigen Dorint Hotel Kurfürstendamm in Berlin die 21. Jahrestagung der Deutschen Gesellschaft für Kosmetische Zahnmedizin e.V. (DGKZ) statt und bietet den Besuchern wieder ein vielschichtiges Programm.

Redaktion

Anmeldung
und Programm

Ästhetikkonzepte“ stehen im Fokus der diesjährigen Tagung der nun schon seit mehr als zwei Jahrzehnten erfolgreichen Arbeit der Deutschen Gesellschaft für Kosmetische Zahnmedizin.

Die Wünsche und Vorstellungen der Patienten in der Zahnmedizin haben sich in den letzten Jahren stark verändert. Neben der Wiederherstellung natürlicher, funktionaler Verhältnisse im Mund- und Kieferbereich werden immer mehr teils einfache wie auch komplexe ästhetische Lösungen nachgefragt. „Aesthetics follows function“ gilt nach wie vor, aber in einer globalen Welt mit einem immer stärker wachsenden Patientenstamm mit bester Mundhygiene und einem Fokus auf das äußere Erscheinungsbild werden auch Zahnmediziner gefordert, entsprechende Konzepte anzubieten und in höchster Qualität umzusetzen. Diese Aspekte werden in Berlin thematisiert und diskutiert.

Neben Vorträgen zu den aktuellen Themen der Kosmetischen Zahnmedizin werden auch gemeinsame Podien mit der parallel stattfindenden Jahrestagung der International Society of Metal Free Implantology e.V. (ISMI) den interdisziplinären Aspekt unserer Arbeit in den Fokus rücken.

In unmittelbarer Nähe zur Gedächtniskirche und der pulsierenden Welt des Kurfürstendamms erwarten Sie im Dorint Hotel neben einem umfangreichen Update zur Ästhetik in der Zahnmedizin auch wieder die beliebten Table Clinics, Workshops und viel Zeit zum kollegialen Erfahrungsaustausch.

www.dgkz-jahrestagung.de
www.ismi.meeting.com

Fortbildung für das gesamte Praxisteam in Italien

Am 27. und 28. Juni 2025 ist es wieder so weit. Die Giornate Veronesi starten in die nächste Runde. Neben La Dolce Vita – der sprichwörtlichen Leichtigkeit des italienischen Seins – erwartet die zahnärztlichen Teilnehmer und Praxisteams qualitativ anspruchsvolle Fortbildung.

Redaktion

Der Freitag startet mit dem Workshop zur Gewinnung von Blut und Herstellung sowie Anwendung von Blutprodukten in der Zahnmedizin, parallel – wichtig und sehr beliebt – ein Abrechnungsworkshop, der einen Vergleich der Vergütung von BEMA und GOZ aufzeichnet. Hier zeigt sich bereits am Freitag der Teamcharakter des Kongresses, den viele Praxisinhaber in den letzten Jahren auch genutzt haben, um gemeinsam mit ihren Praxisteams nach Italien zu reisen. Nach dem Begrüßungslunch mit italienischen Köstlichkeiten und leichtem Tommasi-Wein starten drei Staffeln der beliebten Table-Clinics – „dentales Speed Learning" zu relevanten Themen der Zahnmedizin.

Der Samstag steht im Zeichen der Wissensvermittlung aktueller Erkenntnisse aus der Praxis und den Universitäten. Im Hauptpodium erwartet die Teilnehmer ein gewohnt hochkarätig besetztes Programm. Referenten aus Wissenschaft und Praxis stellen sich in Vorträgen den anschließenden Diskussionsrunden sowie Fragen der Teilnehmer. Viel Möglichkeit also zum persönlichen Austausch. Parallel hierzu findet das Seminar „Update Hygiene" mit Iris Wälter-Bergob statt.

Neben dem Fachprogramm geben dazu auch das Get-together am Freitag sowie die Dinnerparty mit Wein und Musik am Samstagabend ausreichend Gelegenheit zu Gesprächen und Austausch zwischen Teilnehmern und Referenten.

Also, warten Sie nicht zu lange und versäumen Sie nicht, sich rechtzeitig anzumelden – ciao bis zum 27. und 28. Juni 2025 in Valpolicella.

Anmeldung
und Programm

www.giornate-veronesi.info

JETZT MITGLIED WERDEN!

DGKZ E.V.

KOSTENLOSE MITGLIEDER-HOMEPAGE

Die Deutsche Gesellschaft für Kosmetische Zahnmedizin e.V. stellt allen aktiven Mitgliedern eine kostenlose individuelle Mitglieder-Homepage auf ihrer Website www.dgkz.com zur Verfügung, über die der Patient per Link mit der Praxis-Homepage verbunden wird.

KOSTENLOSE FACHZEITSCHRIFT

Lesen Sie kostenlos *cosmetic dentistry* – die qualitativ außergewöhnliche Mitgliederzeitschrift informiert Sie über alle relevanten Themen der Kosmetischen Zahnmedizin. Auch als E-Paper mit Archivfunktion auf www.zwp-online.info verfügbar.

ÖFFENTLICHKEITSARBEIT

Profitieren Sie von einer starken Gemeinschaft, die durch Öffentlichkeitsarbeit auch Ihr Praxismarketing unterstützt.

ERMÄßIGTE KONGRESSTEILNAHME

Besuchen Sie die Jahrestagungen der DGKZ und nutzen Sie die für Mitglieder ermäßigten Teilnahmegebühren.

Nutzen Sie die Vorteile der Mitgliedschaft in der DGKZ und treten Sie jetzt dieser starken Gemeinschaft bei! Die einfache bzw. passive Mitgliedschaft kostet 200 €, die aktive Mitgliedschaft 300 € jährlich. Für Studenten ist die Mitgliedschaft kostenfrei.

WWW.DGKZ.COM

Weitere Infos:
Deutsche Gesellschaft für Kosmetische Zahnmedizin e.V.
Holbeinstraße 29, 04229 Leipzig, Deutschland
Tel.: +49 341 48474-202, Fax: +49 341 48474-290
info@dgkz.info, www.dgkz.com

DGKZ
Deutsche Gesellschaft für Kosmetische Zahnmedizin

© Simon a Monk / Zahnfleischkrebs

MITGLIEDSANTRAG

DGKZ
Deutsche Gesellschaft für Kosmetische Zahnmedizin

Hiermit beantrage ich die Mitgliedschaft in der
Deutschen Gesellschaft für Kosmetische Zahnmedizin e.V.

Holbeinstraße 29, 04229 Leipzig, Deutschland, Tel.: +49 341 48474-202, Fax: +49 341 48474-290

Präsident: Dr. Jens Voss
Generalsekretär: Jörg Warschat LL.M.

Name ..... Vorname .....

Straße ..... PLZ, Ort .....

Telefon ..... Fax ..... Geburtsdatum .....

E-Mail-Adresse .....

Kammer, KZV-Bereich .....

Besondere Fachgebiete oder Qualifikationen .....

Sprachkenntnisse in Wort und Schrift .....

EINFACHE BZW. PASSIVE MITGLIEDSCHAFT

Jahresbeitrag 200,– € ☐

Leistungen wie beschrieben

AKTIVE MITGLIEDSCHAFT

Jahresbeitrag 300,– € ☐

Leistungen wie beschrieben
zusätzlich: 1. personalisierte Mitgliedshomepage
2. Stimmrecht

Assistenten mit Nachweis erhalten 50 % Nachlass auf den Mitgliedsbeitrag ☐
Studenten mit Nachweis erhalten eine kostenfreie Mitgliedschaft ☐

FÖRDERNDE MITGLIEDSCHAFT (UNTERNEHMEN)

Jahresbeitrag 500,– € ☐

Gläubiger-Identifikationsnummer: DE67ZZZ00001208450
Mandatsreferenz: **wird separat mitgeteilt**

SEPA-LASTSCHRIFTMANDAT

Hiermit ermächtige ich die Deutsche Gesellschaft für Kosmetische Zahnmedizin e.V. widerruflich, Zahlungen von meinem Konto mittels Lastschrift einzuziehen. Zugleich weise ich mein Kreditinstitut an, die von der Deutschen Gesellschaft für Kosmetische Zahnmedizin e.V. auf mein Konto gezogenen Lastschriften einzulösen. **Hinweis:** Ich kann innerhalb von acht Wochen, beginnend mit dem Belastungsdatum, die Erstattung des belasteten Betrages verlangen. Es gelten dabei die mit meinem Kreditinstitut vereinbarten Bedingungen.

Vorname, Name (Kontoinhaber) .....

Straße ..... PLZ, Ort .....

IBAN ___ ___ ___ ___ | ___ ___ ___ ___ | ___ ___ ___ ___ | ___ ___ ___ ___ | ___ ___ ___ ___ | ___ ___

BIC ___ ___ ___ ___ ___ ___ ___ ___ | ___ ___ ___ Kreditinstitut .....

Datum ..... Unterschrift .....

BITTE SENDEN SIE DEN ANTRAG IM ORIGINAL PER POST AN: DGKZ E.V., HOLBEINSTRASSE 29, 04229 LEIPZIG
(Ihre Originalunterschrift ist für die Durchführung des SEPA-Lastschriftverfahrens erforderlich.)

Events

21. Jahrestagung der DGKZ

9./10. Mai 2025

Dorint Kurfürstendamm Berlin

Tel.: +49 341 48474-308

Fax: +49 341 48474-290

www.dgkz-jahrestagung.de

Update Blutkonzentrate

9. Mai 2025 | Berlin

16. Mai 2025 | Hamburg

23. Mai 2025 | Wiesbaden

Tel.: +49 341 48474-308

Fax: +49 341 48474-290

www.update-blutkonzentrate.de

25. EXPERTENSYMPOSIUM „Innovationen Implantologie“

16./17. Mai 2025

EMPIRE RIVERSIDE HOTEL Hamburg

Tel.: +49 341 48474-308

Fax: +49 341 48474-290

www.innovationen-implantologie.de

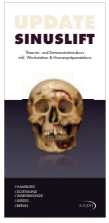

Update Sinuslift

16. Mai 2025 | Hamburg

23. Mai 2025 | Dortmund

30. Mai 2025 | Warnemünde

Tel.: +49 341 48474-308

Fax: +49 341 48474-290

www.sinuslift-seminar.de

Giornate Veronesi 2025

27./28. Juni 2025

VILLA QUARANTA TOMMASI WINE HOTEL & SPA

Valpolicella (IT)

Tel.: +49 341 48474-308

Fax: +49 341 48474-290

www.giornate-veronesi.info

weitere Veranstaltungen

www.oemus.com

Impressum

Erscheinungsweise/Bezugspreis
cosmetic dentistry – Magazin für innovative Zahnmedizin – Info der Deutschen Gesellschaft für Kosmetische Zahnmedizin e.V. erscheint 4 x jährlich. Der Bezugspreis ist für Mitglieder über den Mitgliedsbeitrag in der DGKZ abgegolten. Einzelheft 10 € ab Verlag zzgl. gesetzl. MwSt. und Versandkosten. Jahresabonnement im Inland 44 € ab Verlag inkl. gesetzl. MwSt. und Versandkosten. Kündigung des Abonnements ist schriftlich 6 Wochen vor Ende des Bezugszeitraumes möglich. Abonnementgelder werden jährlich im Voraus in Rechnung gestellt. Der Abonnent kann seine Abonnementbestellung innerhalb von 14 Tagen nach Absenden der Bestellung schriftlich bei der Abonnementverwaltung widerrufen. Zur Fristwahrung genügt die rechtzeitige Absendung des Widerrufs (Datum des Poststempels). Das Abonnement verlängert sich zu den jeweils gültigen Bestimmungen um ein Jahr, wenn es nicht 6 Wochen vor Ende des Bezugszeitraumes gekündigt wurde.

Editorische Notiz
Wir bitten um Verständnis, dass aus Gründen der Lesbarkeit auf eine durchgängige Nennung der Genderbezeichnungen verzichtet wurde. Selbstverständlich beziehen sich alle Texte in gleicher Weise auf alle Gendergruppen.

Verlags- und Urheberrecht
Die Zeitschrift und die enthaltenen Beiträge und Abbildungen sind urheberrechtlich geschützt. Jede Verwertung ist ohne Zustimmung des Verlegers und Herausgebers unzulässig und strafbar. Dies gilt besonders für Vervielfältigungen, Übersetzungen, Mikroverfilmungen und die Einspeicherung und Bearbeitung in elektronischen Systemen. Nachdruck, auch auszugsweise, nur mit Genehmigung des Verlages. Bei Einsendungen an die Redaktion wird das Einverständnis zur vollen oder auszugsweisen Veröffentlichung vorausgesetzt, sofern nichts anderes vermerkt ist. Mit Einsendung des Manuskriptes gehen das Recht zur Veröffentlichung als auch die Rechte zur Übersetzung, zur Vergabe von Nachdruckrechten in deutscher oder fremder Sprache, zur elektronischen Speicherung in Datenbanken, zur Herstellung von Sonderdrucken und Fotokopien an den Verlag über. Für unverlangt eingesandte Bücher und Manuskripte kann keine Gewähr übernommen werden. Mit anderen als den redaktionseigenen Signa oder mit Verfassernamen gekennzeichnete Beiträge geben die Auffassung der Verfasser wieder, die der Meinung der Redaktion nicht zu entsprechen braucht. Der Verfasser dieses Beitrages trägt die Verantwortung. Gekennzeichnete Sonderteile und Anzeigen befinden sich außerhalb der Verantwortung der Redaktion. Für Verbands-, Unternehmens- und Marktinformationen kann keine Gewähr übernommen werden. Eine Haftung für Folgen aus unrichtigen oder fehlerhaften Darstellungen wird in jedem Falle ausgeschlossen. Die Wiedergabe von Gebrauchsnamen, Handelsnamen, Firmennamen, Warenbezeichnungen und dergleichen in dieser Zeitschrift berechtigt auch ohne besondere Kennzeichnung nicht zu der Annahme, dass solche Namen und Bezeichnungen im Sinne der Warenzeichen- und Warenschutzgesetzgebung als frei zu betrachten seien und daher von jedermann benutzt werden dürfen. Gerichtsstand ist Leipzig.

Herausgeber
Deutsche Gesellschaft für Kosmetische Zahnmedizin e.V.

Verlag
OEMUS MEDIA AG
Holbeinstraße 29
04229 Leipzig
Tel.: +49 341 48474-0
Fax: +49 341 48474-290
kontakt@oemus-media.de

IBAN: DE20 8607 0000 0150 1501 00
BIC: DEUTDE8LXXX
Deutsche Bank AG, Leipzig

Aufsichtsrat
RA Jörg Warschat LL.M. (Vorsitzender)

Vorstand
Ingolf Döbbecke
Dipl.-Betriebsw. Lutz V. Hiller
Torsten R. Oemus

Projekt- und Anzeigenleitung
Stefan Reichardt
Tel.: +49 341 48474-222
reichardt@oemus-media.de

Chefredaktion (V.i.S.d.P.) und Redaktionsleitung
Katja Kupfer
Tel.: +49 341 48474-327
kupfer@oemus-media.de

Redaktion
Albina Birsan
Tel.: +49 341 48474-221
a.birsan@oemus-media.de

Friederike Heidenreich
Tel.: +49 341 48474-140
f.heidenreich@oemus-media.de

Produktionsleitung
Gernot Meyer
Tel.: +49 341 48474-520
meyer@oemus-media.de

Art Direction und Layout
Dipl.-Des. (FH) Alexander Jahn
Tel.: +49 341 48474-139
a.jahn@oemus-media.de

Korrektorat
Ann-Katrin Paulick
Sebastian Glinzig
Tel.: +49 341 48474-126

Abonnement
abo@oemus-media.de

Druckauflage
4.000 Exemplare

Druck
Silber Druck GmbH & Co. KG
Otto-Hahn-Straße 25
34253 Lohfelden

cosmetic dentistry
Magazin für innovative Zahnmedizin

Grafik/Layout: © OEMUS MEDIA AG

www.cd-magazine.de

ANZEIGE

ZWP ONLINE
www.zwp-online.info

SCHLICHT.
STARK.
INFORMATIV.
DAS NEUE
ZWP ONLINE.

Jetzt entdecken!

OEMUS MEDIA AG

Holbeinstraße 29 · 04229 Leipzig · Deutschland
Tel.: +49 341 48474-0 · info@oemus-media.de

fläsh.

Zahnaufhellung
mit Konzept.

Direkt Infotermin buchen!

Online
www.bluedenta.de
Hotline
04644 - 958 90 31

Professionelle Zahnaufhellung

auch in Ihrer Praxis!

...auch als Home Whitening verfügbar!

Weil es wirkt...

In nur einer Sitzung beste Ergebnisse. Durch die Wirkstoffkombination von Wasserstoffperoxid, Chlorophyll und Lichtaktivierung werden die Zähne signifikant aufgehellt und der Zahnschmelz nicht angegriffen.

Weil es hochwertig ist...

Hinter fläsh steckt mehr als 30 Jahre Erfahrung in der professionellen Zahnaufhellung. Außerdem ist fläsh zu 100 % Made in Germany, 100 % vegan und 100 % tierversuchsfrei.

Weil es konsequent lieferbar ist...

Durch die Herstellung in Deutschland werden Lieferengpässe umgangen und Nachschub-Material ist jederzeit verfügbar. Zusätzlich ist unser Kundenservice nah- und erreichbar.

bluedenta

T 04644 - 958 90 31 **M** info@bluedenta.de
W www.bluedenta.de