

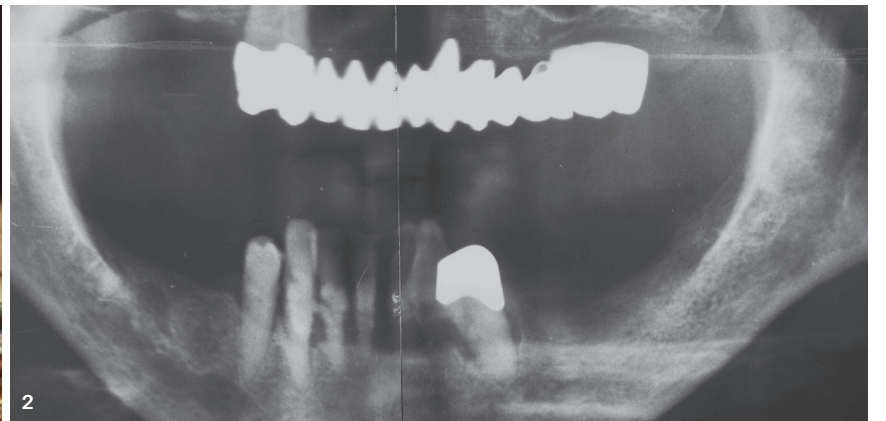
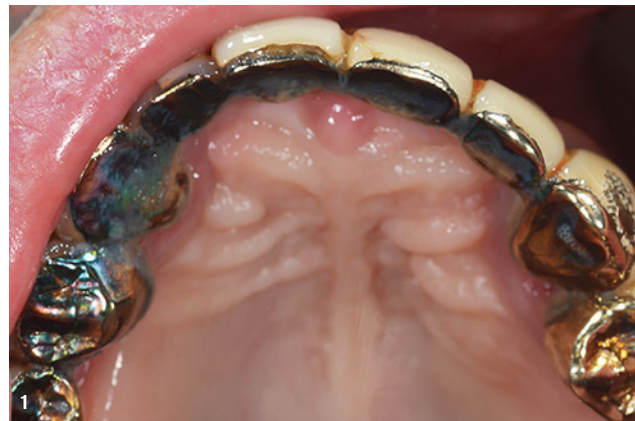

# Implantatprothetik im atrophierten Ober- und Unterkiefer

## Komplexe chirurgisch-prothetische Komplettbehandlung

Ein Beitrag von Dr. Volker Bonatz, M.Sc., M.Sc.

In der Implantatprothetik stellt die Behandlung von Patienten mit atrophierten Ober- und Unterkiefern eine komplexe Herausforderung dar. In diesem Fallbericht wird die vollständige chirurgisch-prothetische Rehabilitation einer Patientin beschrieben, die mit einer stark atrophierten Kieferanatomie und unzureichenden Restzähnen vorstellig wurde.



Unsere Patientin stellte sich mit unterer anteriorer Restbezahnung (Abb. 1) und einer durchgehenden, circa 35 Jahre alten und längst mobil gewordenen Oberkieferbrücke auf nur noch wenigen, z. T. zerstörten, Pfeilern vor (Abb. 2). Die Kaufähigkeit war somit reduziert und mit Schmerzen verbunden. Der Patientin wurde das Therapiekonzept ausführlich erklärt, welches aufgrund der ausgeprägten Atrophie auf eine abnehmbare Lösung in beiden Kiefern abzielte, ergänzt durch für etwa drei Monate tragbare Interimsprothesen, die der endgültigen Versorgung vorangestellt

wurden. Die deutliche Atrophie im Seitenzahnbereich erlaubte – ohne massiven kortikospöngösen Aufbau – keine Implantatinserktion. Eine theoretisch angedachte festsitzende Vollkeramikversorgung musste daher bereits im Vorgespräch hintangestellt werden.

### Planung und 3D-Evaluation

Angesichts des Röntgenbefunds, der Erfahrung des Behandlers und der zur Verfügung stehenden Implantatgeometrie bot die schablonengeführte Pilotbohrung die größte Freiheit, denn das hochatrophische Hartgewebe

ließ keine massiv angelegten Schablonenverschraubungen und die Mundöffnung keine Insertion von Implantaten im posterioren Bereich mit dem „Fully Guided“-Verfahren zu. „Guided Surgery“ hingegen ermöglichte eine hinreichend präzise Platzierung der Implantate gemäß digitaler Planung bei gleichzeitiger Sichtkontrolle und ggf. notwendiger Anpassung bei intraoperativen Auffälligkeiten an den vorgesehenen Insertionsstellen.

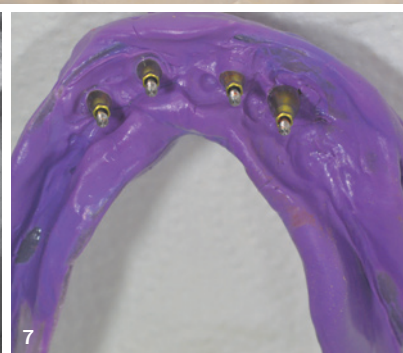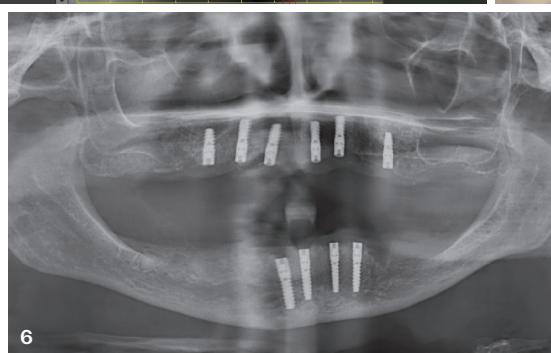
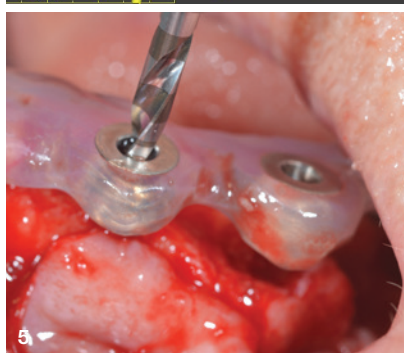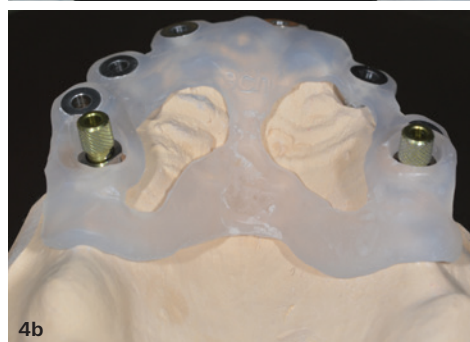
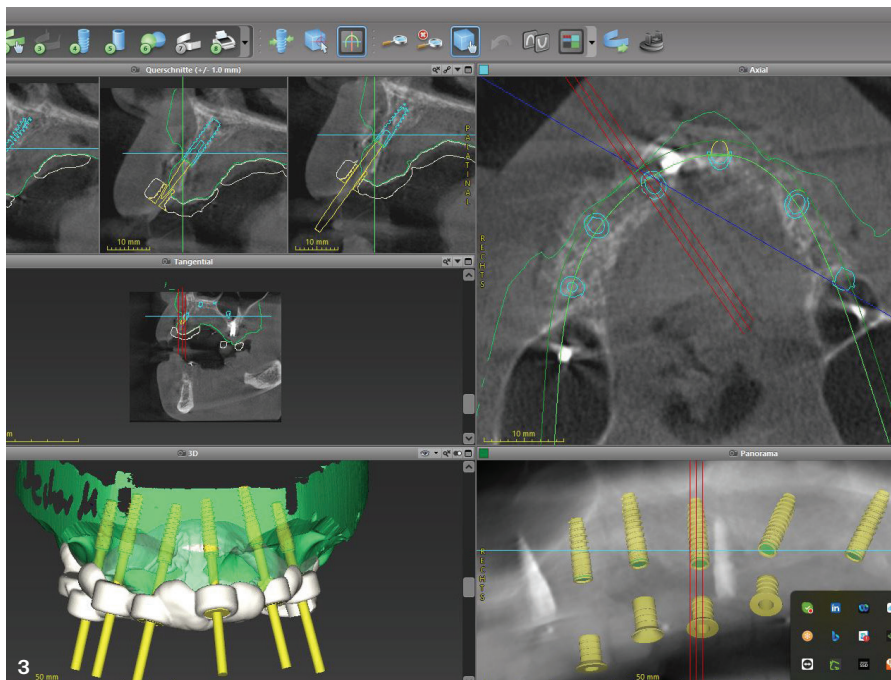
### Präimplantologische Diagnostik

Es wurden Situationsmodelle der Ausgangslage erstellt – nach Abformungen zwei Interimsprothesen mit den ersten Molaren jeweils prämolariert, die nach schonender Extraktion, alveolärer Kürettage und Nahtverschluss inseriert wurden.

Nach Vorliegen blander Wundverhältnisse wurden an den Interimsprothesen radioopake Marker angebracht (Cone Beam Marker, Blue Sky Bio Implant). Es folgte zunächst ein intraoraler 3D-Scan mit eingesetzten und markierten Prothesen. Das zahntechnische Meisterlabor erhielt weiterhin Abformungen der Prothesen und ihrer Basen, jeweils in Silikonformen (Optosil, Kulzer) „eingebettet“ und nach Isolierung mit dem Material „überschichtet“.

### Chirurgische Phase

Das zahntechnische Meisterlabor erstellte in enger Abstimmung mit dem Behandler aufgrund der vorliegenden 3D-Daten die Planung mit der gewünschten Anzahl von sechs Implantaten im Oberkiefer für eine stabile und gaumenfreie Gestaltung der späteren Arbeit (Abb. 3) sowie wegen der Lage der Foramina mentalia vier Implantaten im Unterkiefer. Insertionsstellen sowie Neigung und Durchmesser der Implantate wurden hierbei definiert. Die Analyse belegte, dass Implantate mit einem Durchmesser von 2,9 oder maximal 3,5 mm (BioniQ®, LASAK) geeignet sein würden. ZTM Wolfgang Bollack (Bollack Dental) erstellte basierend auf der hier verwendeten Bohrer- und Implantatbibliothek im Programm (CoDiagnostiX, Dental Wings) eine Liste der





intraoperativ jeweils zu verwendenden Bohrer. An den angelieferten Bohrschablonen (Abb. 4a) wurde noch einmal die Austrittslänge = klinische Eintrittslänge der vorgesehenen Bohrer überprüft. Die Fassungen für die Fixationspins („Steco sleeves for reference pins“, Abb. 4b) wurden nach Überprüfen eines stabilen Schablonensitzes mit Pattern Resin in den dafür vorgesehenen Aussparungen fixiert. Sodann wurden unter fixiertem Drill Guide die ersten drei Implantatvorbohrungen im rechten Oberkiefer angelegt und nach Abnahme der Schablone finalisiert (Abb. 5). Die Implantatinsertion konnte dann jeweils unter Sicht bis zur gewünschten Tiefe feinjustiert und abgeschlossen werden. Einbringen mit dem Winkelstück oder dem Surgical Driver waren möglich. Im zweiten Quadranten und der Unterkieferfront wurde analog verfahren. Nahtverschluss und Kontrollröntgenbild (Abb. 6) nach dem zehnten Implantat (BioniQ® S2.9, LASAK) schlossen die unter Vollnarkose vorgenommene Implantationsphase ab.

Hervorzuheben ist, dass die (digital ermittelten) Idealvorstellungen nach Präparation des Mukoperiostlappens immer wieder eine klinische Relativierung erfahren können: Der krestale Knochenwulst stellt sich meist dürtiger und die bukkorale Transversale ernüchternd kürzer dar. Daher operiert es sich gelassener mit einem grazilen Implantatdurchmesser, der zirkumferent genügend Knochen für eine stabile Langzeitprognose übrig lässt.

## Einheilphase

Die Einheilphase verlief unauffällig und betrug in Anbetracht der Knochendichte und des fortgeschrittenen Patientenalters vier Monate. Die Freilegung erfolgte minimalinvasiv: Die verwendete Bohrschablone erlaubte präzises Aufsuchen der Implantate und schonende Schnittführung vor Einbringen der Healing-Abutments. Die Abformung erfolgte klassisch als Funktionsabformung mit Open Trays und Impregum (Abb. 7). Die Meistermodelle mit den Implantatanalogen wurden gescannt und mit physiologischer Distanz an die Implantatfirma übermittelt. ZTM Wolfgang Bollack erstellte eine virtuelle Planung und visualisierte sie mittels einer 3D-Grafik. Anschließend wurden alle gefrästen Abutments geliefert. In der Praxis wurden durch die Zusammenlegung mehrerer Sitzungen Zeit und Nerven aller Beteiligten geschont. So konnte in nur einem Termin die Abformgenauigkeit mithilfe von Implantatkontrollschienen (Abb. 8) überprüft werden. Im Anschluss erfolgte direkt die Prüfung mit zwei Ästhetikschablonen für die Frontzähne, die durch vestibuläre Aussparungen den exakten Sitz, die korrekte bukkolinguale Position der Frontzähne sowie die finale Verschlüsselung beider Teile im Seitenzahnbereich ermöglichten.

## Intraorale Fixierung der Sekundärteleskope

Hier galt es, unter Einbeziehung des Zahntechnikermeisters die auf den hochglanzpolierten Primärteilen gefertigten Galvanokappen (Abb. 9) intraoral in der Tertiärstruktur zu fixieren (AGC-Cem Kleber, Hafner; Abb. 10). Dieses Prozedere musste unter sorgsamer Vermeidung von Materialeintritt in Unterschnitte an Abutments erfolgen, anderenfalls hätte sich das Abnehmen des Modellgussgerüsts zu einem kritischen Wagnis auswachsen können. Da in dieser Sitzung die Abutments im Ober- und der Steg im Unterkiefer final fixiert wurden (Abb. 11 und 12), erhielt die Patientin schließlich ihre Interimsprothese. Eine nochmalige Evaluierung der Ruheschwebelage und der Frontzahnposition schloss diesen klinischen Schritt ab.

## Prothetische Versorgung

Das angestrebte Ziel einer gaumenfreien Arbeit im Oberkiefer (Abb. 13a) mit nur minimal bis in den Tuberbereich erweiterten Kunststoffanteilen für eine stabile Lagerung konnte erreicht werden. Im Unterkiefer machte die anatomisch bedingte Verlagerung der vier Implantate in den Frontzahnbereich eine unter-spülbare Stegkonstruktion (mit zusätzlichen drei einstellbaren Elementen [TK-Soft-Frictions-elemente, Si-tec] für eventuellen späteren Friktionsverlust) erforderlich (Abb. 13b+c). Teleskope hätten sich im Langzeiteinsatz im Unterkiefer „aufgebogen“ – ein Friktionsverlust wäre die Folge gewesen. Abbildung 14 veranschaulicht die Reinigungsfähigkeit des Stegs, während Abbildung 15 das Seitenprofil der Patientin mit der neuen Anfertigung präsentiert.

ANZEIGE

**Scheideanstalt.de**

**Ankauf von Dentscheidgut**

- stets aktuelle Ankaufskurse
- professionelle Edelmetall-Analyse
- schnelle Vergütung

**ESG Edelmetall-Service GmbH & Co. KG**  
 ☎ +49 7242 95351-58  
[www.Scheideanstalt.de](http://www.Scheideanstalt.de)

**ESG Edelmetall-Service GmbH**  
 ☎ +41 55 615 42 36  
[www.Goldankauf.ch](http://www.Goldankauf.ch)

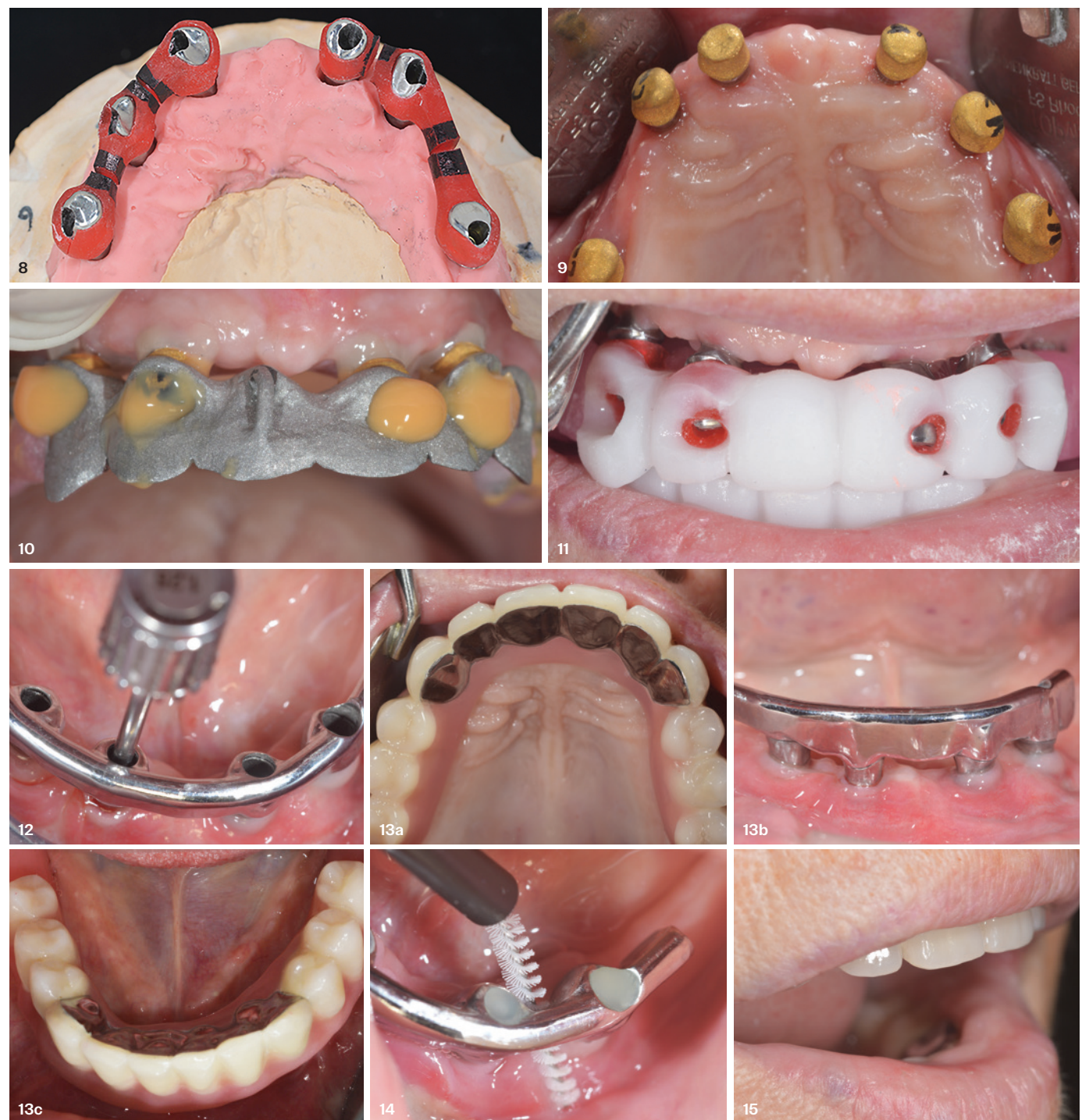
**ESG**

Anfertigungen nun wieder wie vorher.

Es erfolgten Pflegehinweise und das Überlassen geeigneten Prophylaxematerials sowie der Implantatpässe.

Die hier beschriebenen Lösungen erfordern einen erheblichen Zeit-, Material- und Kosteneinsatz sowie das Engagement aller Beteiligten. Das Ergebnis ist eine optimistische Lang-

zeitprognose der leicht zu reinigenden zahn-technischen Versorgung, was sich von gefrästen und in einem Stück gestalteten dauerhaft zementierten Vollkeramikbrücken nicht ohne Weiteres sagen lässt. Theoretisch sind auch andere Halteelemente, wie etwa starre oder resilierende Druckknöpfe, möglich. Vorteile sind der geringere Preis und die einfachere Verarbeitung im Labor. Nachteile sind laufende Kosten für Erneuerung der Kunststoffteile sowie enorme Druck- und Scherkräfte auf das Implantat, wenn der Patient nicht rechtzeitig kon-



Alle Abbildungen: © Dr. Volker Bonatz, M.Sc., M.Sc.

## Zusammenfassung

Die Patientin artikuliert in Nachkontrollsitzungen, die aufgrund erheblicher Vorarbeit kurz ausfielen, ihre Anerkennung für das feinmechanische klinische Engagement von Zahnarzt und Zahntechnikermeister während der gemeinsamen Termine. Ihre Erwartungen sah sie als vollkommen erfüllt an – sie beiße mit den neuen

trolieren lässt und sich erst mit verschlissenen Matrizen wieder vorstellt.

**Dr. Volker Bonatz M.Sc. M.Sc.**  
Landau in der Pfalz

**Bollack Dentaltechnik**  
ZTM Wolfgang Bollack  
[bollack-dental.de](http://bollack-dental.de)