

Hybridbrückenversorgung in der ästhetischen Zone

Ein praxisnaher Fallbericht von Ass.-Prof. Dr. Richard Mosch, Krems an der Donau, Österreich, zur interdisziplinären Lösung komplexer Herausforderungen.

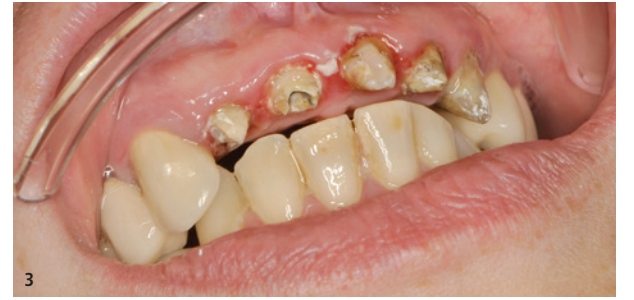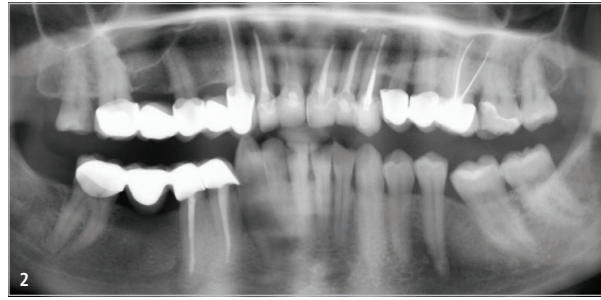

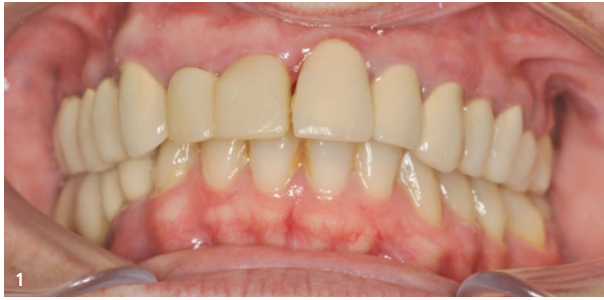
Abb. 1: Die klinische Ausgangssituation. – Abb. 2: Das OPG bei Erstbefund. – Abb. 3: Die Zähne 12, 11, 21, 22 und 23 nach Entfernung der alten Restauration.

Die Versorgung mit dentalen Implantaten gehört mittlerweile zum Standardrepertoire des Zahnarztes.¹ Dabei sind die Ansprüche der Patienten an das klassische dentale Implantat in den letzten Jahren enorm gestiegen.² Zu den Gründen dafür zählen der gesellschaftliche Druck und die sozialen Medien. Die Erwartungen der Patienten projizieren sich dann über den Zahnarzt auf die dentale Industrie. Sie soll für vielschichtige orale Probleme möglichst einfache Lösungen finden. Diese kann in einer implantologischen Behandlung bestehen, selbst wenn eine solche in der Regel als eine eher komplexe Option gilt.

Fallbeschreibung

Die 48-jährige Patientin wurde im Zahnambulatorium der Danube Private University (DPU), Krems, zum ersten Mal Anfang September 2020 vorgestellt. Sie hatte längere Zeit keinen Zahnarzt aufgesucht, wünschte sich nun jedoch eine Neuversorgung ihrer Oberkieferfront. Insbesondere störten die Patientin der hohe gingivale Zenit des Zahns 21 und der im Vergleich zu ihm deutlich kleiner wirkende Nachbarzahn 11. Dieser wies ein ungünstiges Längen-Breiten-Verhältnis auf.

Bohrer	2,0 mm	2,8 mm	3,1 mm	3,25 mm	3,75 mm	4,25 mm	4,6 mm	Crestalfräse	optional Gewindeschneider
Implantat			○	○	○	○	○		
3,0 mm	✓	✓							3,0 mm
3,4 / 3,7 mm	✓	✓ W	■	■					3,3 mm
4,0 / 4,2 mm	✓	✓	✓ W	■	■				3,75 mm
4,5 / 4,7 mm	✓	✓	✓	✓ W	■	■			4,25 mm
5,0 / 5,2 mm	✓	✓	✓	✓	✓ W	■	■		4,75 mm
									5,0 mm

W Weich ■ Normal ■ Hart

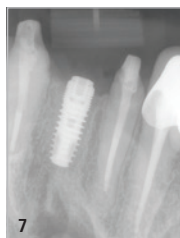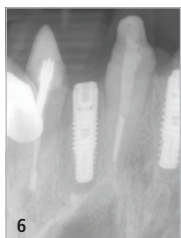

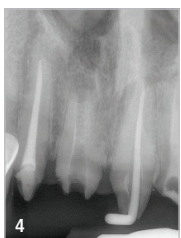
Abb. 4: Einzelröntgenaufnahme Regio 11. – Abb. 5: Bohrprotokoll. – Abb. 6: Das in Regio 11 inserierte Implantat. – Abb. 7: Das in Regio 22 inserierte Implantat.

Zunächst wurden ein zahnärztlicher Befund und ein OPG erstellt. Dabei erwiesen sich die Kronen an 12, 11, 21, 22 und 23 als insuffizient und zeigten eine deutliche Stufenbildung. Diese wiederum hatte eine Zahnfleischentzündung ausgelöst. Die Oberkieferfrontzähne 11 und 22 wiesen Lockerungsgrad 1 auf und waren endodontisch vorbehandelt.

Nach ausführlicher Aufklärung der Patientin wurde der Versuch unternommen, alle Oberkieferfrontzähne zu erhalten. Aufgrund der bereits zuvor durchgeführten Wurzelkanalbehandlung waren die Wurzelkanäle Zähne 11 und 22 jedoch stark erweitert aufbereitet. Zwar konnte das alte Wurzelfüllmaterial erfolgreich entfernt werden, jedoch ließ sich kein apikaler Stopp für eine suffiziente neue Wurzelkanalfüllung erzielen.

Nach Absprache mit der Patientin wurde entschieden, 11 und 22 minimalinvasiv zu entfernen. Aufgrund des apikalen Entzündungsgewebes Regio 11 und 22 wurde ein konventionelles Vorgehen gewählt; so erhielt der Knochen ausreichend Zeit für die Ausheilung. Während dieser Phase trug die Patientin ein Komposit-Provisorium. Dafür wurde zunächst eine digitale Abformung genommen (CEREC Primescan, Dentsply Sirona) und dann das Provisorium im CAD/CAM-Verfahren aus hochvernetztem Acrylatpolymer mit Mikrofüllstoff hergestellt (Material: VITA CAD-Temp monoColor, VITA Zahnfabrik; Maschine: CEREC MC XL Dentsply Sirona). Die Okklusion wurde überprüft und erwies sich als stimmig. Die Patientin zeigte sich mit der Interimsversorgung zufrieden.

Nach Ausheilung des Knochens wurde eine neue, diesmal dreidimensionale Röntgenaufnahme erstellt, um das Knochenangebot zu überprüfen und ein Backward Planning durchzuführen. Nach er-

folgreicher Planung wurde eine Bohrschablone designt und im 3D-Druckverfahren hergestellt (Varseo S System, BEGO).

Im März 2021 konnte die Phase der Neuversorgung starten. Ein Mukoperiostlappen zur Darstellung des OP-Gebiets wurde gebildet. Als Schnittführung wurde der Zahnfleischrandschnitt nach Nowak-Peter gewählt, wobei streng darauf geachtet wurde, dass das Verhältnis „Lappenbasis zu Lappenlänge“ 2:1 nicht unterschritten. Nach erfolgreicher Knochendarstellung wurde die Bohrschablone anprobiert. Das Implantatbett wurde gemäß Herstellerangaben aufbereitet (SIC invent) und dabei die Knochenqualität D3 bestätigt. Daraufhin fiel die Entscheidung zugunsten einer durchmesserreduzierten Aufbereitung des Implantatbetts („undersized drilling“). An den Zähnen 11 und 22 wurden Implantate mit konischen Körpern (SICmax, $\varnothing 4,2 \times 11,5$ bzw. $\varnothing 3,7 \times 11,5$ mm, SIC invent) inseriert und dabei Eindrehmomente von 40 Ncm am Zahn 11 und 35 Ncm am Zahn 22 erreicht.

Die Implantate heilten geschlossen über einen Zeitraum von fünf Monaten ein. Das Provisorium wurde neu ausgefräst und konnte problemlos wieder zementiert werden. Nach Ablauf der Einheilzeit wurden die Implantate wieder freigelegt. Die Gingivaformere konnten eingebracht werden und wurden handfest angezogen. Nach weiteren zwei Wochen der weichgewebigen Umbauung wurde eine offene Abformung genommen.

Als Farbe für die Restauration wurde in Absprache mit der Patientin A3 gewählt, als Gerüstmaterial Zirkoniumdioxid (VITA Zahnfabrik). Als Verbindungselemente kamen hexagonale Standardaufbauten zum Zuge (Farbkennzeichnung: rot, SIC invent). Die Arbeit wurde final mit einem kunststoffmodifizierten Paste-Paste-Glasionomer-Befestigungszement (FujiCEM 2, GC Europe) einzementiert. Die Ränder wurden versäubert und die Okklusion überprüft. Die Patientin ist mit dem Ergebnis sehr zufrieden.

Diskussion

Die Patientenerwartungen an die Zahnheilkunde sind gerade im ästhetischen Bereich deutlich gewachsen. So sollte, zumindest nach Ansicht des Patienten, kein Unterschied mehr zwischen der künstlichen Krone und dem echten Zahn zu erkennen sein.³ Im besten Fall wäre sogar einer Verbesserung der Gesamtsituation erstrebenswert.⁴ Jedoch sind die Möglichkeiten der Zahnerhaltung begrenzt und Zähne können nicht unbegrenzt oft einfach neu mit Kunststoffen oder mit Kronen versorgt werden.

Im vorliegenden Fall fiel die Entscheidung zugunsten einer Extraktion der Zähne 11 und 22, da kein apikaler Stopp mehr erreicht und auch kein Ferrule-Effekt erzeugt werden konnte.⁵ Die Möglichkeit augmentativer Maßnahmen wurde nicht genutzt. Eine ausreichende knöcherne Ausheilung konnte ohne Knochenersatzmaterial erzielt werden.

Noch schneller hätte sie bei einer Sofortimplantation durchgeführt werden können. Dabei hätte ein weiterer Vorteil in einer besseren weichgewebigen Stabilisierung gelegen. Jedoch wurde aufgrund der deutlich zu dünnen bukkalen Lamelle und der damit einhergehenden höheren Verlustraten⁶ auf diese Art der Versorgung verzichtet. Um ein ausreichendes Eindrehmoment zu gewährleisten, kam ein konisches Implantat zum Einsatz. Dieses erhöhte aufgrund seiner Außenkontur die Primärstabilität.⁷ Außer dem Implantatdesign trug auch das auf die klinische Situation abgestimmte Bohrprotokoll zu der guten Primärstabilität bei.

Die prothetische Versorgung hätte auch als Einzelzahnversorgung eingegliedert werden können. Stattdessen wurde aufgrund von Stabilitätsgründen für die ganze Versorgung eine Verblockung der Kronen vorgenommen. Die Materialwahl fiel aus ästhetischen Gründen auf verblendetes Zirkoniumdioxid, weil nach der Erfahrung des Autors damit die ästhetischen Erwartungen von Patienten am sichersten erfüllt werden können. Funktionell bietet das verwendete Zirkoniumdioxid ein höheres E-Modul und kann damit dem im Frontzahnbereich vorhandenen Kaudruck standhalten.

Fazit


Wenn sich ein Patient nach längerer Zeit der Zahnarztstüben aufgrund ästhetischer Probleme im Frontzahnbereich zurückmeldet, muss mit tieferliegenden Problemen gerechnet werden, wie im vor-

liegenden Fall: insuffiziente Kronen mit Stufenbildung, infolgedessen Zahnfleischentzündung, endodontische Vorbehandlungen, bei denen die Erfolgsaussichten einer Revision von vorneherein eingeschränkt sind, ein suboptimales Knochenangebot (D3- bis D4-Knochen).

In einem solchen Fall kann das Inserieren von Implantaten in den Regionen, in denen sich der Zahnverlust nicht vermeiden lässt, eine gute Lösung darstellen. Dabei führt eine konventionelle Behandlung zum Ziel, inklusive Lappenbildung bei der Insertion, mehrmonatiger Einheilzeit und unter Verzicht auf weitergehende invasive Eingriffe wie Augmentationen. Dem schwachen Knochenangebot kann durch eine durchmesserreduzierte Aufbereitung und durch einen Stabilitätsgewinn per Verblockung mehrerer zahn- bzw. implantatgetragener Kronen Rechnung getragen werden.

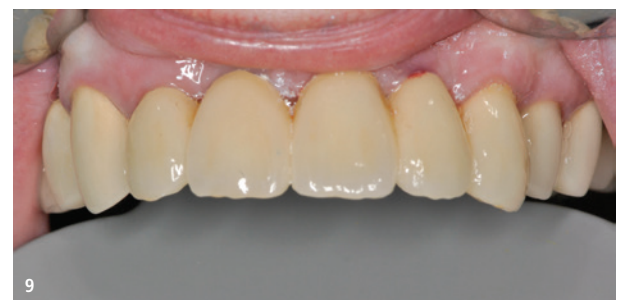
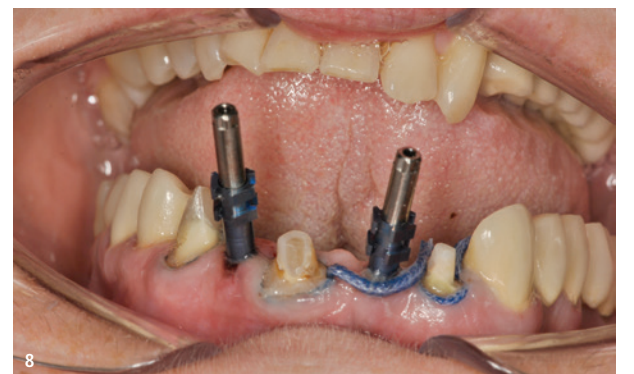
Abb. 8: Die Implantate und Stümpfe 12-23 wurden offen abgeformt. – Abb. 9: Die Hybridbrücke 12-23 nach der Eingliederung mit Glasionomer-Befestigungszement.

Es versteht sich von selbst, dass auch bei einem konservativen Vorgehen, wie vorstehend beschrieben, eine ausreichende Compliance erfolgsentscheidend ist. Entsprechend sind alle Entscheidungen nach Aufklärung des Patienten wohl abzuwägen und gemeinsam zu treffen. 

Alle Abbildungen: © Richard Mosch



Ass.-Prof. Dr. Richard Mosch
Zentrum digitale Technologien und CAD/CAM
Danube Private University,
Krems an der Donau,
Österreich
info@dp-uni.ac.at
www.dp-uni.ac.at



Literatur



Prof. Dr. Constantin von See
Zentrum digitale Technologien und CAD/CAM
Danube Private University,
Krems an der Donau,
Österreich
info@dp-uni.ac.at
www.dp-uni.ac.at



Infos zum Autor Prof. Dr. von See