Verzögerte Sofortimplantation mit scanbarem Gingivaformer

Trotz erhöhten Risikos für die Ästhetik ist die Sofortimplantation mit Sofortversorgung zum wesentlichen Bestandteil im implantologischen Behandlungsspektrum geworden. Die verzögerte Sofortimplantation bleibt aber weiterhin der langfristig Erfolg versprechendere Weg für hochästhetische patientenindividuelle Ergebnisse. Dank anatomischer Gingivaformer mit integriertem Scankörper-Merkmal lässt sich diese Therapieoption noch effektiver gestalten.

Dr. Christian Ortmeier, Helmut Haas, Marcus Bilek

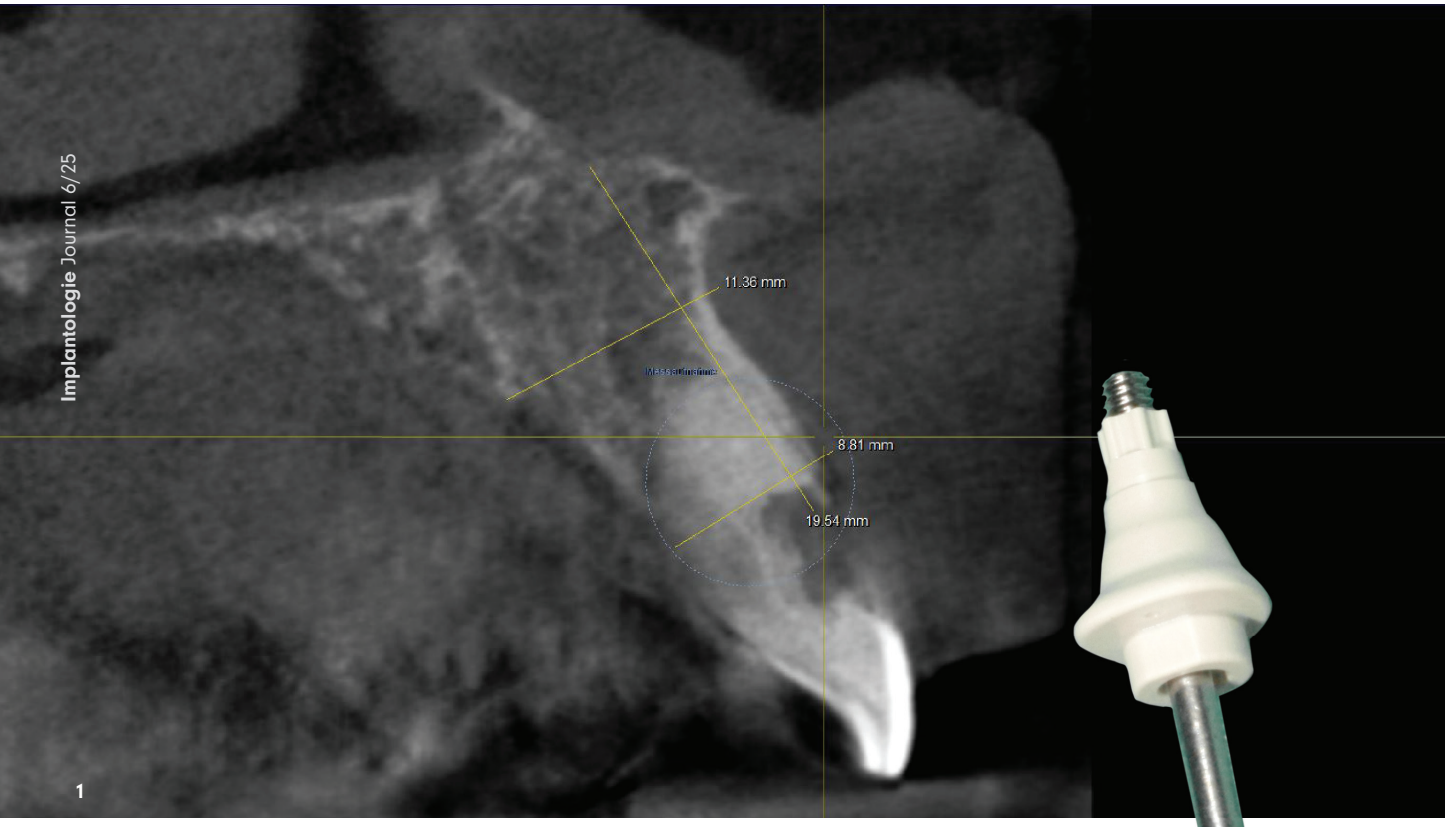

1

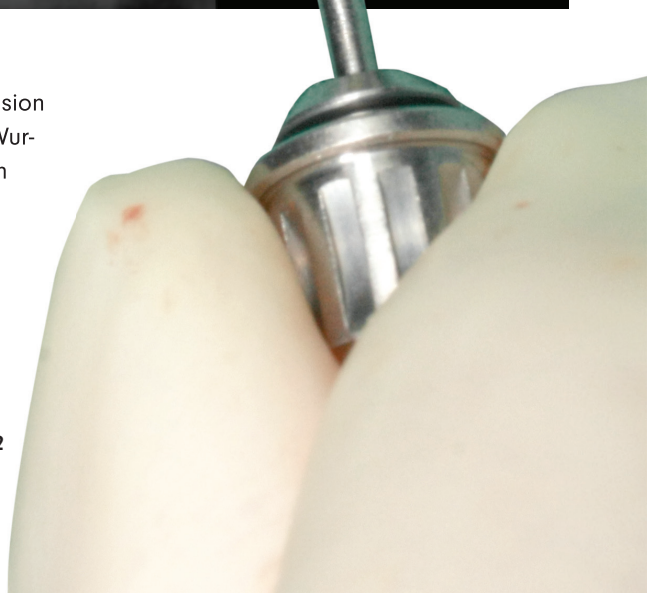

Der 48-jährige Patient wurde zur Abklärung einer subgingivalen Läsion am Zahn 11 überwiesen. Klinisch zeigte sich ein Defekt im labialen Wurzelzement. Die Verdachtsdiagnose „externe Resorption" konnte durch ein DVT bestätigt werden. Es lag ein Defekt Klasse IV nach Heithersay vor.[1] Der Zahn 12 war als Zapfenzahn ausgebildet. Die präimplantologische Diagnostik zeigte eine ausreichende labiale Kno-

Abb. 1: Sagittalschnitt im DVT der Ausgangssituation (externe Resorption) vor der operativen Entfernung des Zahns 11. – **Abb. 2:** Konfektionierter anatomischer Gingivaformer mit integriertem Scankörper-Merkmal.

2

* Die Beiträge in dieser Rubrik stammen von den Anbietern und spiegeln nicht die Meinung der Redaktion wider.

WINKELSTÜCK
1:2.5
SWISS MADE
Bien-Air
Dental
ULTIMATE RELIABILITY
LATCH TYPE
HIGH SPEED SYSTEM
EINE INNOVATION VON BIEN-AIR! WIR SETZEN NEUE MASSSTÄBE
Wir möchten Ihnen modernste und noch leistungsstärkere Winkelstücke bieten. Dazu kann das überarbeitete CA 1:2.5 jetzt mit 34 mm langen chirurgischen Latch-Bohrern kombiniert werden und wird so zur neuen Referenz für Chirurgie und Parodontologie.
SCANNEN, UM BIENAIR.COM AUFZURUFEN
Bien-Air Deutschland GmbH Hans-Bunte-Strasse 11 79108 Freiburg Germany Tel. +49 (0)761 45 57 40 ba-d@bienair.com www.bienair.com

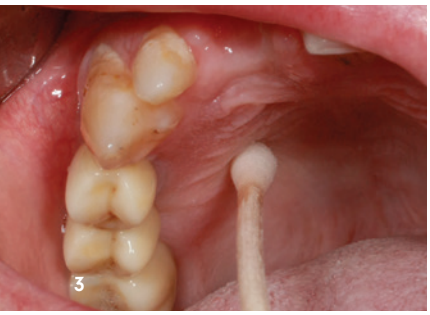

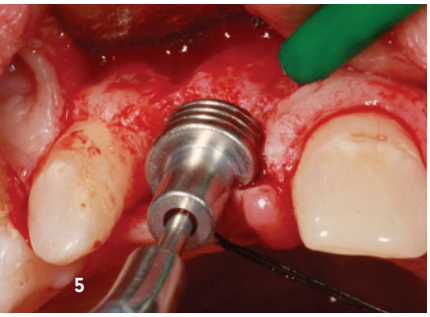

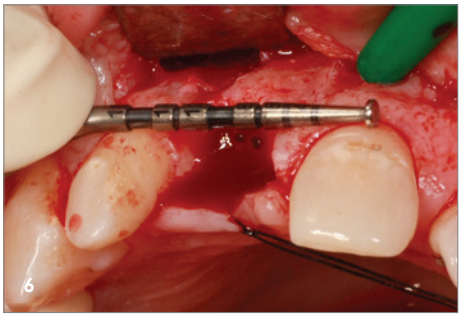

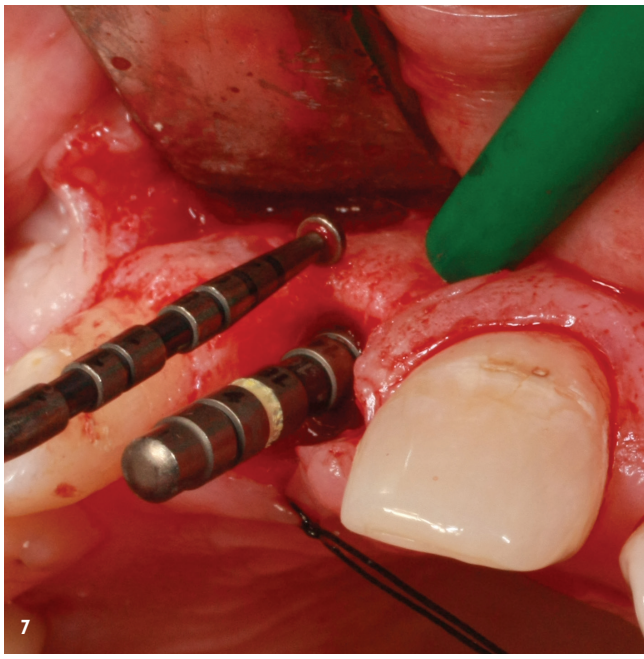

Abb. 3+4: Anästhesie des Nervenplexus im palatinalen Bereich der Wurzelspitzen der oberen Prämolaren (AMSA-Technik).

Abb. 5: Erste Kontrollmessung mit einer Schablone nach Iglhaut.

Abb. 6: Mit einer BLX-Messlehre wird die korrekte Lage der Implantatschulter in orovestibulärer Richtung visualisiert.

Abb. 7: Tiefenmessung der Implantatbohrung für Insertion in idealer koronoapikaler Ebene.

Abb. 8: Ein konfektionierter Gingivaformer mit vordefiniertem anatomischen Emergenzprofil und integriertem Scankörper-Merkmal eliminiert die Notwendigkeit separater Gingivaformer, Abformpfosten und Scankörper.

Abb. 9: Abdeckung mit A-PRF-Eigenblutmembran.

Abb. 10: Digitales Design der Implantatkrone.

chenlamelle, einen befriedigenden Abstand zum Nasengang sowie ein hoch ansetzendes Lippenbändchen. Aufgrund der hohen Lachlinie und der besseren Vorhersagbarkeit für die rosa Ästhetik bei mandibulärer Prognathie wurde eine verzögerte Sofortimplantation sowie eine provisorische Versorgung mit einer im Labor gefertigten Adhäsivbrücke geplant. Nach Prämedikation mit Atropin i. m., Midazolam sowie Amoxicillin 1.000 mg konnte der Zahn 11 schonend mit dem Luxator entfernt werden. Die Alveolenauffüllung erfolgte mit einer Mischung aus autologem Knochen, einem porcinen KEM (Mineross XP, Camlog) und einem flüssigen Eigenblutkonzentrat (S-PRF nach Choukron). Zur Deckung wurde ein kombiniertes Schleimhaut- und Bindegewebstransplanat Regio 24/25 palatinal in Verbindung mit einer A-PRF Eigenblutmembran über der Alveole mit 6/0 Nahtmaterial fixiert und die Entnahmestelle mit PRF und Gewebekleber abgedeckt. PRF der neuen Generation zeichnet sich durch einen hochkonzentrierten Anteil von Thrombozyten und Leukozyten in einem Fibringerüst aus.[2] Um den Patienten bei diesem Eingriff die schmerzhafte Leitungsanästhesie am Foramen incisivum zu ersparen kam hier die AMSA-Technik zur Anwendung. Dabei wird ein Nervenplexus im Bereich der Wurzelspitzen der oberen Prämolaren palatinal anästhesiert.[3] Am zweiten postoperativen Tag konnte eine mit Komposit verblendete NEM-Adhäsivbrücke eingegliedert werden. Nach komplikationsloser Einheilung des Augmentats wurde unter Prämedikation mit Amoxicillin, Atropin und Midazolam nach minimaler Aufklappung ein enossales Implantat (Straumann BLX 4,0 RB, Länge 12 mm, SL-Active Roxolid) eingebracht. Dieses System weist eine patentierte Legierung aus 85 Prozent Titan und 15 Prozent ZrO auf. Das hier verwendete System ist selbstschneidend und es kann aufgrund der speziellen Fräsergeometrie (VeloDrill) mit einer Umdrehungszahl bis zu 800/min gearbeitet werden. In derselben Sitzung wurde ein neuartiger anatomisch korrekter PEEK-Gingivaformer mit integriertem Scankörper-Merkmal (XC AHA S1, Straumann) eingebracht und die periimplantäre Mukosa mit atraumatischem Nahtmaterial

* Die Beiträge in dieser Rubrik stammen von den Anbietern und spiegeln nicht die Meinung der Redaktion wider.

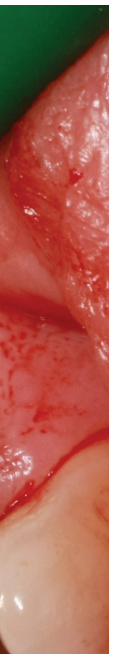

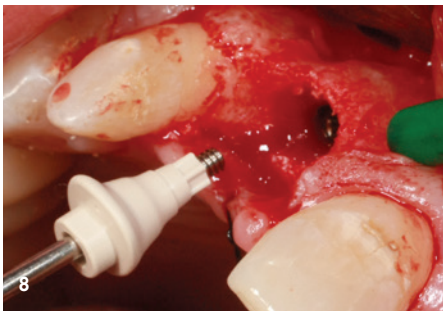
8

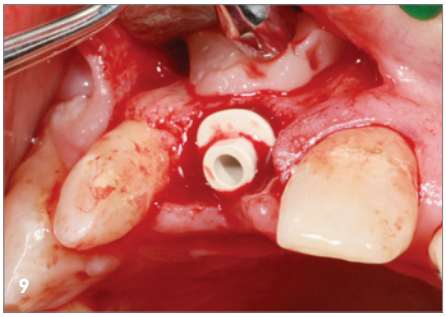
9

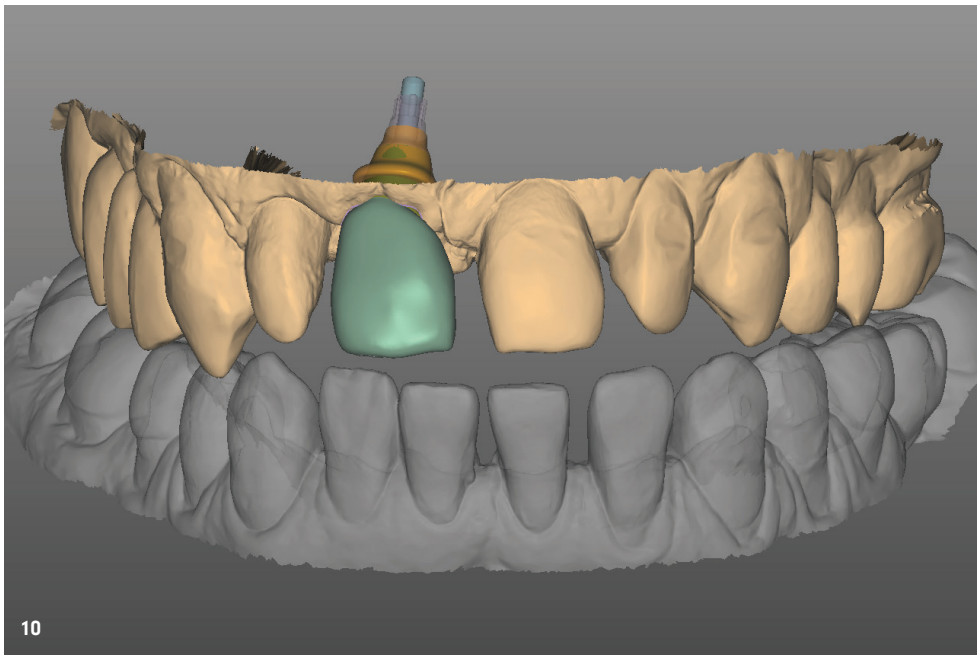
10

6/0 fixiert. Da der Durchmesser des Implantats geringer ist als der Querschnitt eines natürlichen Zahns, müssen die periimplantären Gewebe entsprechend konditioniert werden. Dazu wurde erneut ein entsprechend zugeschnittenes A-PRF labial aufgetragen. Die Alveole wird so sofort verschlossen und die Einheilung erfolgt transgingival. An der Implantatschulter sollte eine schmale gerade bis leicht konkave Zone (1 bis 1,5 mm) vorhanden sein, an die sich wieder eine 1 bis 2 mm hohe konkave Zone über das Bindegewebe anschließt (Kriterien für das Emergenzprofil nach Gomez-Meda).[4] Anschließend erfolgte der Intraoralscan (TRIOS 5, 3Shape). Dabei ist auf den korrekten Sitz zu achten, der durch das Einrasten der basalen Schraube auch ohne Röntgenkontrolle sichergestellt werden kann. Die abgeflachte Zone des Scankörpers muss dabei nach labial ausgerichtet werden. Problematisch für den Scanvorgang können allerdings Blutungsreste auf dem Gingivaformer sein. Nach Beendigung des Scans wurden zur Analgesie und Ödemprophylaxe unmittelbar postoperativ 500 mg Naproxen und 8 mg Dexamethason verabreicht. Eine anamnestische Abklärung eventueller gastrointestinaler Ulzera bzw. von Reflux ist dabei unabdingbar.[5]

Prothetische Versorgung

Im Dentallabor erfolgte unmittelbar nach dem Scan der Abruf und die Bestätigung des Auftrags im Portal (3Shape Communicate). Die Daten wurden in der Inbox (3Shape Dental Manager) aufgerufen und für das System (exocad) lesbar abgespeichert. Nach Erkennung der Implantatposition wurde der AHA-Scanmarker markiert und gematcht sowie eine Titanklebebasis (RB, Straumann) als Implantatanschluss gewählt. Mit dem AHA-Gingivaformer als Anhaltspunkt wurden die Ausmaße des Emergenzprofils festgelegt und der Abutmentboden designt. Als Grundlage für die Gestaltung der Krone diente Zahn 21, welcher virtuell gespiegelt wurde. Eine leichte Ausdehnung der Krone Regio 11 nach distolabial verhinderte einen Schraubenkanalaustritt von inzisal. Nach dem Modelldesign wurden Modelle gedruckt – Regio 11 mit einer Aufnahme für ein repositionierbares Manipulierimplantat (RB, Straumann). Die CAM-Fertigung der Krone erfolgte mit einer Fünf-Achs-Fräse (Tizian Cut 5.2 Pro Plus, imes-icore). Die Krone wurde aus mit Graphen verstärktem PMMA (G-CAM, Graphenano) gefertigt. Dieses neuartige Material wurde speziell für den dauerhaften Zahn-

„Dank anatomischer Gingivaformer mit integriertem Scankörper-Merkmal lässt sich die Therapie noch effektiver und einfacher gestalten."

* Die Beiträge in dieser Rubrik stammen von den Anbietern und spiegeln nicht die Meinung der Redaktion wider.

ersatz entwickelt und sorgt nach bisherigen Erfahrungen für sehr ästhetische Ergebnisse, bei gleichzeitig deutlich besseren Materialeigenschaften in Bezug auf Biegefestigkeit, Sprödigkeit und Abrasionsbeständigkeit.[6] Erste Studien zu mit Graphen angereicherten Dentalmaterialien deuten darauf hin, dass diese Materialkombination sogar den Biofilm und das Bakterienwachstum erfolgreich reduzieren kann.[7] Die finale Gestaltung der Krone erfolgt mittels Cut-back-Technik und inzisaler Kompositverblendung (CERAMAGE UP, SHOFU) sowie einer individuellen Charakterisierung (Akzent LC, VITA) mit einem „White-Spot" ähnlich Zahn 21. Die extraorale Verklebung der G-PMMA-Krone auf der Titanklebebasis wurde mit einem selbsthärtenden dentalen Befestigungskomposit (Multilink Hybrid Abutment, Ivoclar) durchgeführt. Nach komplikationsloser Abheilung der periimplantären Weichgewebe konnte die verschraubte Krone mit der Option auf Permanentlösung eingegliedert werden. Um eine effektive und bakterienfreie Versiegelung des Schraubenkanals zu gewährleisten, wurde dieser mit einem Polymer mit Silber-Zeolyt, das die anaeroben Bakterien im Tunnel reduziert (SilverPlug, Silveraid), und einem lichthärtenden Komposit verschlossen.[8]

Abb. 11: G-PMMA-Krone auf gedrucktem Modell.
Abb. 12: Versiegelung des Schraubenkanals mit Silber-Zyonit-Polymer.
Abb. 13: Eingegliederte Krone mit Option auf permanente Versorgung.

Abbildungen: © Dr. Christian Ortmeier, Helmut Haas, Marcus Bilek

Fazit

Da sich die Auswirkungen einzelner Parameter wie die Dicke der labialen Alveolarwand und des Bindegewebes sowie der Phänotyp nicht eindeutig beurteilen lassen, sollte die verzögerte Sofortimplantation im ästhetisch hochrelevanten Bereich der oberen Front fester Bestandteil der implantologischen Behandlungsplanung sein.[9] Verfahren wie die moderate Sedierung mit Midazolam (vorzugsweise i. V.), die weniger schmerzhafte LA mit der AMSA-Technik, die Verwendung von Eigenblutkonzentraten und die sofortige postoperative Analgesie ermöglichen eine patientenschonende Vorgehensweise. Der anatomisch korrekte und scanbare Gingivaformer erlaubt einen vollständigen digitalen Arbeitsablauf. Die Verarbeitung der Daten ist durch den vom IOS lesbaren Identifikationscode in den gängigen Datenbanken (3Shape, exocad) gewährleistet. Die Versorgung mit einem graphenverstärkten Biopolymer verspricht eine höhere Abrasionsfestigkeit sowie eine verbesserte Oberflächengüte der verschraubten Krone.

kontakt.

Dr. Christian Ortmeier
Hauptstraße 108
94405 Landau an der Isar
www.doktor-o.de

Helmut Haas/Marcus Bilek
Slomski Zahntechnik GmbH
Beethovenstraße 8 · 94486 Osterhofen
www.slomski-zahntechnik.de

Marcus Bilek [Infos zum Autor]

Literatur

* Die Beiträge in dieser Rubrik stammen von den Anbietern und spiegeln nicht die Meinung der Redaktion wider.

BEI UNS DÜRFEN SIE MEHR ERWARTEN!

Factoring- und Abrechnungsqualität vom Marktführer in der zahnärztlichen Privatliquidation und zusätzlich alles für Ihre ideale Abrechnung!

Moderne Tools, professionelles Coaching und die DZR Akademie.
Mehr Informationen unter **0711 99373-4993** oder **mail@dzr.de**

DZR Deutsches Zahnärztliches Rechenzentrum GmbH

www.dzr.de

DZR