Kieferorthopädie als integraler Bestandteil einer interdisziplinären Zusammenarbeit

Eine kieferorthopädisch-kieferchirurgische Behandlung im parodontal geschädigten Erwachsenengebiss

Ein Beitrag von Dr. Thomas Wendl, Dr. Waltraud Waiss, Prof. Dr. Dr. Peter Proff und Priv.-Doz. Dr. Eva Paddenberg-Schubert

Die kieferorthopädische Therapie erwachsener Patienten erfordert nicht selten die Zusammenarbeit mehrerer Fachdisziplinen. Zur Korrektur ausgeprägter skelettaler Dysgnathien im parodontal geschädigten Gebiss bedarf es trotz des mittlerweile großen kieferorthopädischen Therapiespektrums eines interdisziplinär abgestimmten Behandlungskonzeptes. Der Therapieerfolg wird hierbei durch die differenzierte Indikationsstellung, die Anwendung kontrollierter Kräfte, die wirtsspezifische Immunantwort, personalisierte Therapiestrategien und die korrekte Abfolge der Therapiephasen entscheidend beeinflusst. Im Falle eines parodontal kompromittierten Gebisses ist dabei auch eine langfristige unterstützende Parodontitistherapie unerlässlich. Auf diese Weise können komplexe Fälle synergistisch zum Erfolg geführt werden.

Kombiniert kieferorthopädisch-kieferchirurgische Therapie

Während geringfügige skelettale Diskrepanzen beim erwachsenen Patienten oftmals dentoalveolär kompensiert werden können, ist dies bei ausgeprägten Diskrepanzen skelettaler Natur in Kombination mit einer Störung der orofazialen Harmonie nicht mehr möglich.[1] Eine kombiniert kieferorthopädisch-kieferchirurgische Therapie umfasst die chirurgische Lagekorrektur der Mandibula und/oder der Maxilla sowie eine kieferorthopädische Behandlung von Zahnfehlstellungen, mit dem Ziel, die dentofaziale Funktion und Ästhetik zu verbessern und so auch die Lebensqualität der Betroffenen zu steigern.[2] Im Wesentlichen gehen die Techniken in ihrer heutigen Form auf Obwegeser und Dal Pont[3,4] bzw. auf Bell und Epker[5,6] zurück, die mittlerweile hinsichtlich ihrer Stabilität und möglicher Risiken umfassend untersucht sind.[7]

Essentiell ist für diese Therapie eine enge Zusammenarbeit zwischen der Kieferorthopädie und der Mund-, Kiefer- und Gesichtschirurgie. Im Hinblick auf die kieferorthopädische Vorbehandlung können zwei verschiedene Konzepte unterschieden werden: das Surgery-First-Konzept und die maximale Vorbehandlung. Bei der Surgery-First-Herangehensweise wird die Dysgnathieoperation ohne eine vorangestellte kieferorthopädische Behandlung durchgeführt. Hingegen umfasst die maximale Vorbehandlung umfangreiche Zahnbewegungen zur Ausformung der Zahnbögen vor dem operativen Eingriff. Im Rahmen dieser Dekompensation tritt häufig eine vorübergehende Verschlechterung der Kaufunktion auf, über die der Patient vorab aufgeklärt werden muss.[8,9] Der Vorteil der Surgery-First-Technik besteht in einer schnelleren Zahnbewegung nach der Operation aufgrund einer erhöhten zellulären Umsatzrate und damit einhergehend einem verstärkten Knochenmetabolismus (Regional Acceleratory Phenomenon).[10,11] Weiterhin werden postoperativ nach dem Surgery-First-Eingriff schnellere Zahnbewegungen aufgrund des Fehlens ungünstiger Muskelzüge beobachtet. Als nachteilig können die erhöhte Rezidivrate aufgrund möglicher Vorkontakte, der dicke OP-Splint, welcher von Patienten oftmals als unangenehm empfunden wird, sowie die möglicherweise schwerer aufrechtzuerhaltende Patientenmotivation angesehen werden. Wird kieferorthopädisch maximal vorbehandelt, fallen die OP-Splinte in der Regel dünner aus und es herrschen sichere okklusale Verhältnisse nach der Operation, welche als zusätzlicher Rezidivschutz fungieren können. Als Nachteile sind die lange Vorbehandlungsdauer sowie die mögliche (ästhetische und abbeißfunktionelle) Verschlechterung durch die Dekompensation vor dem operativen Eingriff zu nennen.[8,12]

Parodontitis

Die Parodontitis stellt eine komplexe, chronische Entzündungserkrankung des Zahnhalteapparates dar und gehört zu den sechs häufigsten Erkrankungen beim Menschen.[13,14] In den letzten Jahrzehnten wurde gezeigt, dass Parodontitis eng mit der systemischen Gesundheit verbunden ist. Insbesondere sind die wechselseitigen Beziehungen zu Diabetes mellitus sowie die Verknüpfungen zu kardiovaskulären und rheumatischen Erkrankungen zu erwähnen.[15–21]

Die Klassifizierung der Parodontitis steht in direktem Zusammenhang mit dem Schwierigkeitsgrad einer systematischen

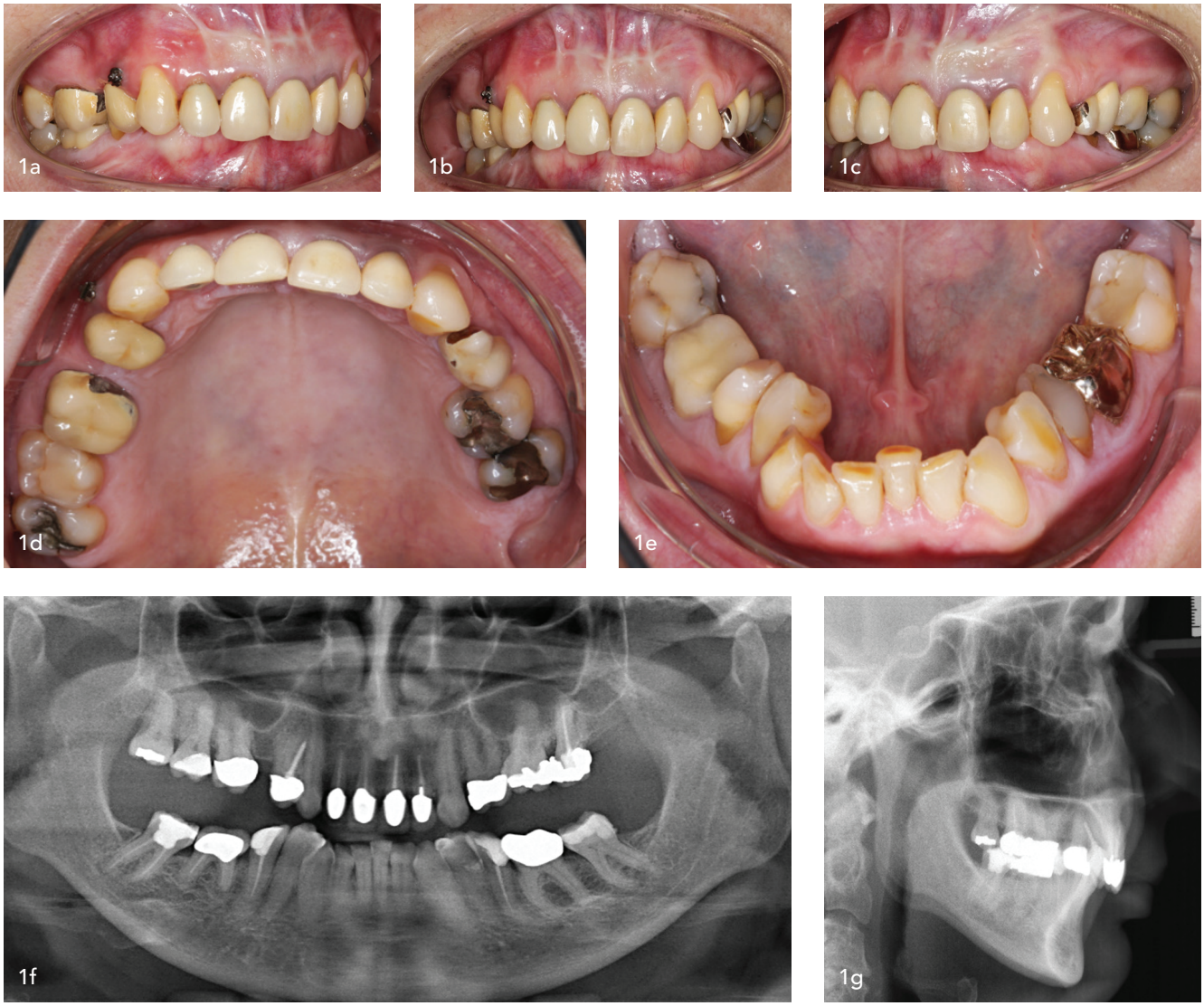

Abb. 1a–g: *Intraorale Fotos, Orthopantomogramm und Fernröntgenseitenbild zum Zeitpunkt der Erstvorstellung.*

Behandlung dieser Erkrankung. Im Jahr 2021 wurde von der Deutschen Gesellschaft für Parodontologie (DG PARO) eine entsprechende Leitlinie zur Behandlung der Parodontitis eingeführt.[22] Diese Leitlinie basiert auf der internationalen Leitlinie, die von der Europäischen Föderation für Parodontologie (EFP) entwickelt und ein Jahr zuvor international konsentiert wurde.[24]

Das Stadium der Parodontitis kann in vier Kategorien unterteilt werden (Stadium I bis IV) und wird durch klinische und röntgenologische Befunde bestimmt. Diese Befunde umfassen den klinischen Attachmentverlust, den röntgenologischen Knochenabbau, Sondierungstiefen, vertikale Defekte und Furkationsbeteiligungen, die Zahnbeweglichkeit und Zahnverluste aufgrund von Parodontitis. Stadium I entspricht einer frühen, beginnenden Parodontitis. Im Stadium II betrifft die parodontale Destruktion das koronale Wurzeldrittel. Stadium III beschreibt eine fortgeschrittene Parodontitis, bei der die Destruktion über das koronale Wurzeldrittel hinausgeht. Vertikale und/oder Furkationsdefekte liegen vor und eine begrenzte Zahl von Zähnen kann bereits verloren gegangen sein. Stadium IV ist durch eine noch größere Schwere und Komplexität der Erkrankung gekennzeichnet, ebenso wie durch fortgeschrittene Zahnverluste (≥ 5 Zähne) und eine möglicherweise gestörte Kaufunktion.[25] Im Hinblick auf den Grad der Parodontitis, also deren Progression, werden drei Kategorien differenziert (Grad A – niedriges Risiko, Grad B – mittleres Risiko, Grad C – hohes Risiko für Krankheitsprogression). Dabei werden auch die Risikofaktoren Rauchen und der Blutzuckerspiegel bei Diabetes mellitus berücksichtigt.[23,25,26]

Bei der Behandlung der Parodontitis besteht das Hauptziel darin, Risikofaktoren (sowohl lokale als auch systemische) zu beseitigen oder zu kontrollieren, die Taschensondierungstiefen auf Werte von ≤ 4 mm ohne Sondierungsblutung zu verringern und gesunde sowie ästhetisch ansprechende Verhältnisse der Mundschleimhaut herzustellen.[27]

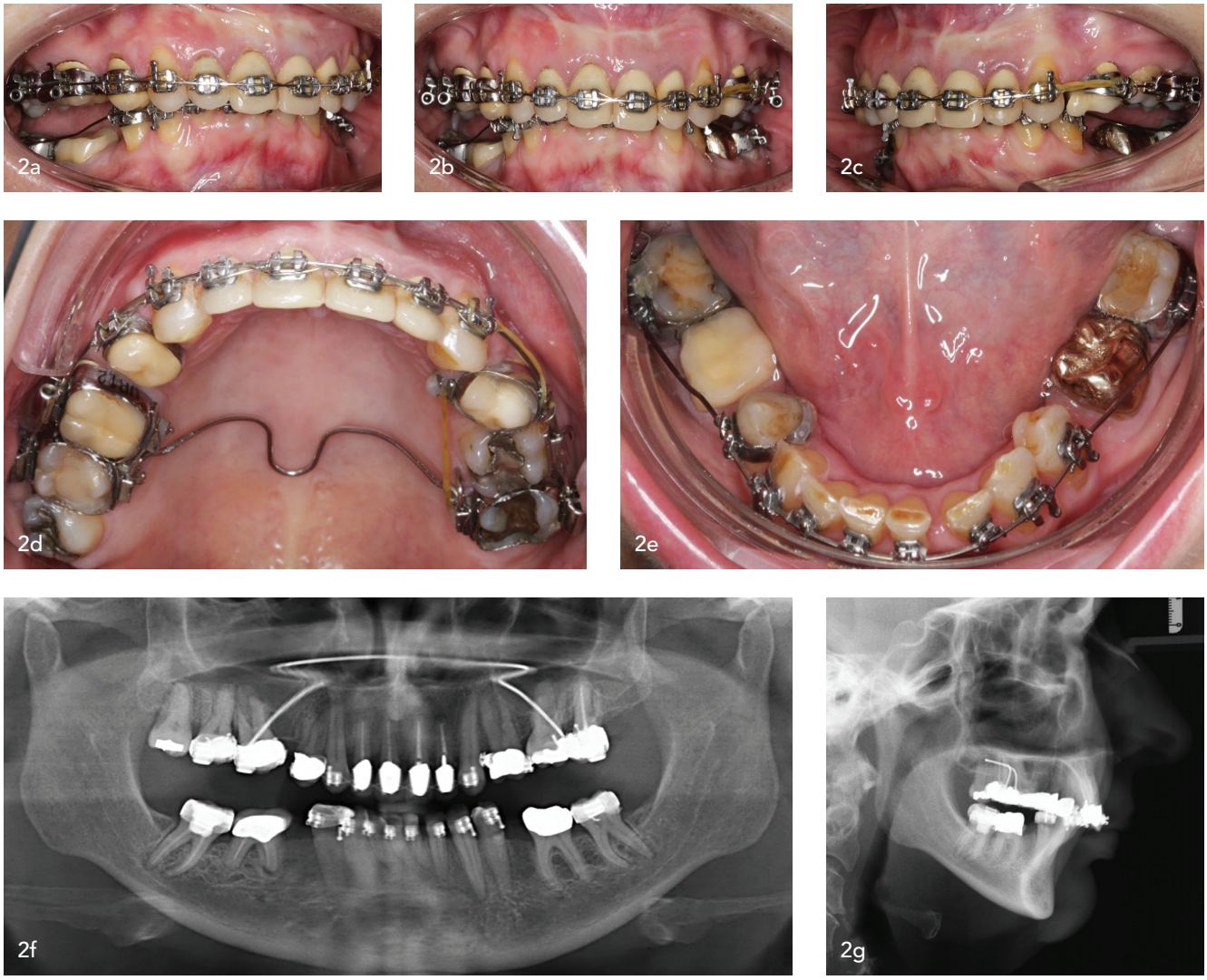

Abb. 2a–g: *Intraorale Fotos mit Mulitbracketapparatur, Orthopantomogramm und Fernröntgenseitenbild zum Zeitpunkt der Zwischendiagnostik.*

Patientenfall

Die weibliche Patientin wies bei der Erstvorstellung ein Alter von 54 Jahren und sechs Monaten auf und zeigte leitsymptomatisch eine skelettale Klasse II, einen Deckbiss mit traumatischem Gingivakontakt, einen ausgeprägten Platzmangel im Unterkiefer, eine große sagittale Frontzahnstufe sowie eine bukkale Nonokklusion regiones 14/44 und 24/34-35. Funktionell auffällig waren eine habituelle Mundatmung, eine mild ausgeprägte obstruktive Schlafapnoe (OSA) und der Bruxismus, der mit multiplen Attritionen und myofaszialem Schmerz einherging. Zudem konnten erhöhte Sondierungstiefen an den Zähnen 18, 27, 37, 46 und 47 festgestellt werden. Entsprechend der Parodontitisrichtlinie entsprach dies dem Stadium III, Grad B. Im Orthopantomogramm zeigte sich ein konservierend und prothetisch versorgtes Gebiss, in dem die Zähne 15 und 25 bereits extrahiert waren. Im FRS zeigte sich eine skelettale Klasse II mit retrognathem und posterior rotiertem Unterkiefer. Zudem war hier die Retroinklination und -position der oberen Inzisivi auffällig.

In Abbildung 1 werden die intraorale Situation sowie die röntgenologischen Aufnahmen zum Zeitpunkt der Anfangsdiagnostik dargestellt.

Vor der kieferorthopädischen Behandlung erfolgte eine allergologische Abklärung potenziell zum Einsatz kommender Werkstoffe bzw. Materialien aufgrund einer anaphylaktischen Reaktion nach einem Standard-Epikutantest in der Vergangenheit. Die notwendige Parodontitistherapie erfolgte durch den Hauszahnarzt. Des Weiteren wurde aufgrund des vorliegenden Bruxismus und des myofazialen Schmerzes eine funktionelle Vorbehandlung durchgeführt, die sich aus manueller Therapie und einer Unterkiefer-Aufbissschiene mit adjustierter Oberfläche zusammensetzte. Nach sechsmonatiger Beschwerdefreiheit und Stabilität eines entzündungsfreien Parodonts wurde mit der kieferorthopädischen Therapie begonnen. Die unterstützende Parodontitistherapie (UPT) wurde auch während der kieferorthopädischen Behandlung fortgeführt.

Abb. 3a–e: *Intraorale Fotos nach Entfernung der Multibracketapparatur, bignather Umstellungsosteotomie und prothetischer Rehabilitation.*

Entscheidend für den kieferorthopädischen Therapieerfolg ist vor allem die Wahl eines geeigneten biomechanischen Systems, welches die besondere parodontale Situation berücksichtigt. Denn im Gegensatz zum gesunden Parodont ist die Adaptationsfähigkeit stark herabgesetzt und das Widerstandszentrum nach apikal verlagert. Dies führt zu einem veränderten Drehmoment-Kraft-Verhältnis, welches sich ungünstig auf die Zahnbewegung und das Nebenwirkungsprofil auswirken kann.

Im vorliegenden Patientenfall wurde daher eine segmentierte Bogentechnik mit Applikation geringer Kräfte und entsprechenden kompensatorischen Drehmomenten gewählt. Auch wurde darauf geachtet, potentielle Plaqueretentionsstellen wie Bondingüberschüsse oder elastische Ligaturen zu vermeiden. Eine Kontrolle der parodontalen Situation erfolgte bei allen Sitzungen, da im Falle einer akuten Exazerbation der parodontalen Entzündung der betroffene Zahn aus dem Kräftesystem herausgenommen werden muss, um eine Progression parodontaler Attachmentverluste zu vermeiden.[28–30]

Während der prächirugischen Ausformung war aufgrund von Platzmangel im Unterkiefer sowie der langfristig ungünstigen Prognose der Zähne 35 und 45 deren Extraktion zur Engstandsauflösung geplant. Sowohl im Ober- als auch im Unterkiefer war initial eine maximale Verankerung vorgesehen. Im Oberkiefer sah der Therapieplan die Aufrichtung der steilstehenden Front sowie die Derotation der Zähne 14 und 24 vor. In den regiones 15, 25, 35 und 45 wurde ein Lückenmanagement für späteren Zahnersatz angestrebt.

Abbildung 2 zeigt die Phase der prächirurgischen Ausformung gemäß der Therapieplanung. Das Befestigen der kieferorthopädischen Apparatur erfolgte dabei mit dem ELS-System (SAREMCO Dental AG, Rebstein, Schweiz), da bei der allergologischen Untersuchung Reaktionen auf verschiedene Acrylate diagnostiziert wurden und die Patientin bereits anamnestisch eine anaphylaktische Reaktion hatte.

Im weiteren Behandlungsverlauf erfolgte eine chirurgische Korrektur der Bisslage in Form einer bignathen Umstellungsosteotomie. Insbesondere der Unterkiefer wurde im Zuge des operativen Eingriffes nach anterior verlagert. Damit einher ging auch die Korrektur des Overjet und Overbite.

Darüber hinaus wirkte sich die Vorverlagerung positiv auf den pharyngealen Raum aus, was auch für die initial vorhandene OSA von Vorteil war. Kieferorthopädisch konnten die vorhandenen Fehlstellungen einschließlich des Unterkieferengstandes behoben werden.

Im Anschluss an die postchirurgische Feineinstellung, in deren Rahmen Zahn 18 aufgrund fehlender Abstützung extrahiert wurde, erfolgte die interdisziplinäre Zusammenarbeit mit dem behandelnden Zahnarzt. Konkret wurden (Teil-)Kronen an den Zähen 26, 27, 37 und 47 eingegliedert und Brückenversorgungen regiones 15, 25 und 35 vorgenommen. Es war vorgesehen, die Lücke regio 45 erst zusammen mit einem Ersatz des Zahnes 46, welcher zunächst beobachtet werden sollte, zu versorgen.

In Abbildung 3 ist die Situation nach Entfernung der Multibracketapparatur sowie nach der bignathen Umstellungsosteotomie und der prothetischen Neuversorgung in allen vier Quadranten dargestellt.

Auch aufgrund des parodontal kompromittierten Gebisses wurde die Patientin abschließend im Ober- und Unterkiefer mit adhäsiv befestigten Sechs-Basen-Retainern versorgt. Des Weiteren erfolgte sieben Monate nach der Umstellungsosteotomie eine manuelle Therapie sowie eine logopädische Betreuung der Patientin zur funktionellen Adaptation an die skelettal veränderte Situation.

Diskussion

Es lässt sich feststellen, dass bei Parodontitispatienten die kieferorthopädische Therapie erheblich zur Verbesserung der funktionellen, hygienischen und ästhetischen Situation beitragen kann.[31–34]

Wie am Patientenfall gezeigt, sollte die kieferorthopädische Behandlung erst nach einer erfolgreichen Parodontitistherapie begonnen werden.[35] Dies ist der Fall, wenn keine parodontalen Taschen mit einer Tiefe von mehr als 4 mm in Kombination mit Sondierungsblutung vorhanden sind.[24] So ist davon auszugehen, dass die kieferorthopädische Therapie keinen negativen Einfluss auf die parodontalen Verhältnisse hat.[32,35] Aufgrund des reduzierten Attachments kann von einer erhöhten Rezidivneigung ausgegangen werden. Aufgrund dessen ist in der postorthodontischen Phase bei parodontal kompromittierten Gebissen neben einer suffizienten prothetischen Versorgung eine lebenslange Retention des Behandlungsergebnisses mit permanenten festsitzenden Retainern anzuraten.[28,36,37]

Die Indikation für eine chirurgische Korrektur der Kieferbasen sollte erst dann gestellt werden, wenn sich innerhalb der Grenzen des gegebenen Gesichtstyps eine funktionelle Okklusion nicht anderweitig herstellen lässt. Primärziel der kieferorthopädischen Therapie ist demnach nicht die Veränderung der Gesichtsmorphologie, sondern die Schaffung einer funktionellen Okklusion im Rahmen der durch den Gesichtstyp vorgegebenen Grenzen.[38,39]

Die kieferorthopädische Vorbehandlung zielt darauf ab, die Zahnstellung, die als Anpassung an die Lage der Kieferbasen entstanden ist, in allen Dimensionen zu dekompensieren.[40] Mit der festsitzenden kieferorthopädischen Apparatur wurden umfangreiche Zahnbewegungen, insbesondere der Schneidezähne, bereits während der maximalen Vorbehandlung realisiert. Diese prächirurgische Kieferorthopädie war erforderlich, um durch die Aufrichtung der oberen Frontzähne die für die operative Verlagerungsstrecke nötige sagittale Frontzahnstufe einzustellen. Die Surgery-First-Strategie wäre in diesem Fall daher nicht sinnvoll gewesen.[41]

Bei der Umstellungsosteotomie kommt es zu einer umfangreichen Veränderung der Verhältnisse im Zungenraum sowie der Orientierung der orofazialen Muskelgruppen. Eine logopädische Betreuung sowie manuelle Therapie nach dem operativen Eingriff ist sinnvoll, um dem Patienten die funktionelle Eingewöhnung zu erleichtern.[42] Insbesondere der Zeitpunkt dieser Intervention sollte aber in enger Absprache mit der Mund-, Kiefer- und Gesichtschirurgie erfolgen. Im Falle einer präoperativ vorhandenen OSA kann davon ausgegangen werden, dass sich die operative Vorverlagerung des Unterkiefers positiv auf den phayryngealen Raum – und damit auch auf die OSA – auswirkt.[43–45]

Schlussfolgerungen

Bei Patienten mit parodontal geschädigtem Gebiss und Indikation für ein kieferorthopädisch-kieferchirurgisches Vorgehen kann ein zufriedenstellendes Ergebnis lediglich durch eine enge Zusammenarbeit verschiedener Fachdisziplinen erreicht werden. Können die aktiven Entzündungsprozesse durch eine parodontale Vorbehandlung unter Kontrolle gebracht werden, ist es möglich, kieferorthopädische Maßnahmen ohne ein erhöhtes Risiko für weiteren Attachmentverlust durchzuführen. Voraussetzung hierfür ist die korrekte Therapieplanung unter Berücksichtigung der besonderen biomechanischen Verhältnisse und des individuellen Patientenbefundes. Zur langfristigen Stabilisierung des erreichten Behandlungsergebnisses ist in diesen Fällen eine lebenslange Retention obligat, ebenso wie eine Eingliederung in das Recall-System nach erfolgter Parodontitistherapie.

Die Verfasser des Textes pflegten keinerlei wirtschaftliche oder persönliche Verbindung zu den genannten Unternehmen.

Thomas Wendl

Waltraud Waiss

Peter Proff

Eva Paddenberg-Schubert

Literatur

Zu den eFortbildungen der KZVB: https://www.kzvb.de/efortbildungen

DR. THOMAS WENDL
Poliklinik für Kieferorthopädie
Universitätsklinikum Regensburg
Franz-Josef-Strauß-Allee 11
93053 Regensburg
Tel.: +49 941 944-16091
Fax.: +49 941 944-6169
thomas.wendl@ukr.de

DR. WALTRAUD WAISS
Poliklinik für Mund-, Kiefer- und Gesichtschirurgie
Universitätsklinikum Regensburg
Oberärztin
Tel.: +49 941 944 16370
waltraud.waiss@ukr.de

PROF. DR. DR. PETER PROFF
Poliklinik für Kieferorthopädie
Universitätsklinikum Regensburg
Direktor
Tel.: +49 941 944-6095
Peter.Proff@klinik.uni-regensburg.de

PRIV.-DOZ. DR. EVA PADDENBERG-SCHUBERT
Poliklinik für Kieferorthopädie
Universitätsklinikum Regensburg
Leitende Oberärztin
Tel.: +49 941 944-16090
eva.paddenberg@ukr.de
http://www.ukr.de/kieferorthopaedie