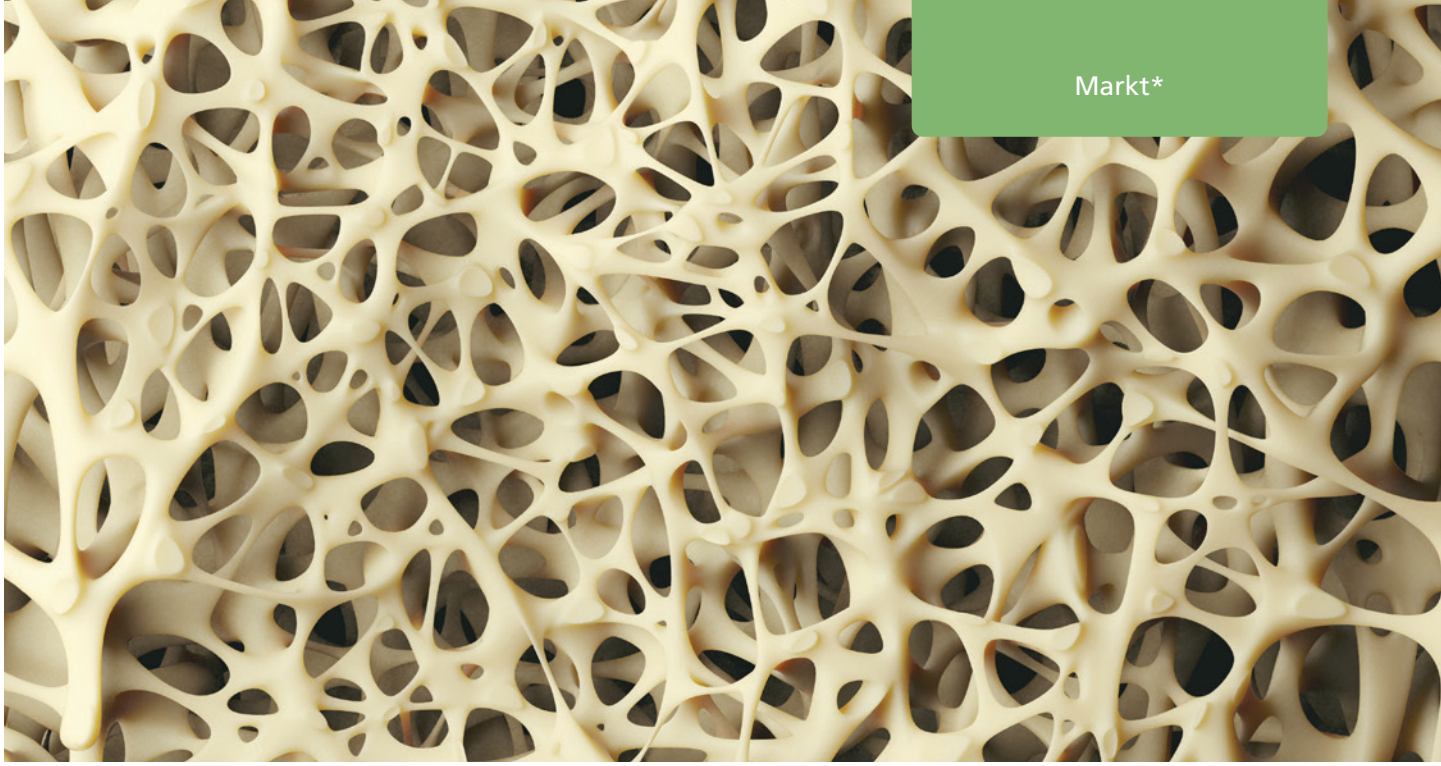

© eranicle – stock.adobe.com

* Die Beiträge in dieser Rubrik stammen von den Anbietern und spiegeln nicht die Meinung der Redaktion wider

Anwenderbericht: Sechs Grundsätze für gesunden Knochenaufbau

Ganzheitliche Strategien zur Förderung von vitalem Weichgewebe

Auf der Suche nach einer optimalen Methode für nachhaltigen Knochenaufbau und stabile Implantatverankerung habe ich im Laufe der Jahre zahlreiche Produkte, Techniken und klinische Protokolle erprobt. Viele der auf Fortbildungen geäußerten Versprechen konnten sich in der Praxis nicht vollständig bestätigen. Einige Verfahren erwiesen sich als zu komplex oder aufwendig, andere habe ich möglicherweise noch nicht in der nötigen Perfektion umgesetzt.

Erst nach mehreren Jahren entwickelte sich für mich ein Konzept, das sich als zuverlässig, reproduzierbar und vor allem funktionell erwies. Mein Fokus liegt auf dem biologischen Aufbau von patienteneigenem Knochen innerhalb von zwölf Wochen, inklusive einer anschließenden Weichgewebeheilung – und das ohne den Einsatz aufwendiger Gewebetransplantate. Im Verhältnis zum Aufwand bin ich mit den erzielten Ergebnissen stets mehr als zufrieden.

In diesem Beitrag möchte ich Ihnen meine Herangehensweise sowie die Schlüsselfaktoren vorstellen, die den Erfolg dieses Verfahrens maßgeblich bestimmen.

Der richtige Zeitpunkt für das Implantat

Um Behandlungszeit zu sparen, implantieren viele Kollegen direkt im Anschluss an eine Extraktion. Studien sowie meine eigenen Erfahrungen zeigen jedoch deutlich bessere Ergebnisse, wenn der Körper zunächst ausreichend Zeit erhält, um die Wunde vollständig ausheilen zu lassen und insbesondere bestehende entzündliche Prozesse und Blutungen abzubauen.

Daher extrahiere ich den Zahn möglichst atraumatisch und mit minimalem Kraftaufwand. Im Anschluss lasse ich die Alveole so weit wie möglich mit Blut füllen, um ein stabiles Koagel zu fördern, das die Wundheilung unterstützt. Danach folgt eine Ruhephase von etwa vier Wochen, in der der Knochen ungestört heilen kann. Bei vorliegender apikaler Ostitis verlängern mein chirurgischer Partner und ich die Heilungszeit vorsorglich auf zehn Wochen, um optimale Voraussetzungen zu schaffen.

Die ausgewogene Mischung machts: ß-TCP plus Calciumsulfat

Im Rückblick muss ich eingestehen, dass ich mich zu sehr von der vorherrschenden Meinung vieler Kollegen und einzelnen, nicht immer unabhängigen Studien habe leiten lassen, ohne diese kritisch zu hinterfragen.

Bovine Aufbaumaterialien oder autologer Knochen, gewonnen mittels Safescraper, galten seinerzeit als die vermeintlichen Erfolgsgaranten. Während bovine Substitute zumindest radiologisch Erfolge zeigten, blieben sie in der klinischen Realität dennoch Fremdmaterialien, die lediglich von eigenem Weichgewebe und Knochenpartikeln peripher umschlossen wurden.

Selbst nach vielen Jahren waren diese Substanzreste als eigenständige „Krümelchen" erkennbar. Erst in Kombination mit autologem Knochen ließen sich bessere und vorhersagbarere Ergebnisse erzielen, allerdings immer auf Kosten eines zusätzlichen operativen Eingriffs mit seinen Begleitrisiken und einer potenziell schmerzhaften Entnahmestelle.

Vor einigen Jahren wurde ich durch einen Kollegen auf die internationale Online-Studiengruppe EthosClinicalCases aufmerksam, die mich, wenn auch anfangs skeptisch, von einem synthetischen Material überzeugte: Ein innovativer Mix aus 65 % ß-Tricalciumphosphat (ß-TCP) und 35 % Calciumsulfat, produziert in Großbritannien unter dem Namen EthOss. Es scheint gerade dieses spezifische Mischungsverhältnis das präzise Zusammenspiel zwischen Knochenneubildung und gleichzeitigem vollständigen Materialabbau innerhalb eines optimalen Zeitfensters zu ermöglichen (Abb. 1–3).

In all meinen Fällen konnte ich nach zehn Wochen oder mehr einen stabilen, dimensionsstabilen Eigenknochen mit gesundem, rosafarbenem Weichgewebe beobachten – ein Ergebnis, das früher seinesgleichen suchte. Zusätzlich entfällt die Sorge um Verfügbarkeit, ethische Fragestellungen oder mögliche Kreuzkontaminationen.

Verzicht auf Membran fördert die natürliche Biologie

Der Satz „Das Periost ist die beste Membran" dürfte den meisten chirurgisch erfahrenen Kollegen vertraut sein. Seit ich diesen Leitsatz auf zahlreichen Fortbildungen verinnerlicht habe, schneide ich einen trapezförmigen Mukoperiostlappen, den ich nach oben klappe. Anschließend befreie ich alle Knochenwände mit einem groben Degranulationsbohrer gründlich von Weichgewebe und schaffe durchblutete Seitenknochen, um den Osteoblasten optimale Bedingungen für den Knochenaufbau zu bieten (Abb. 4). Größere, einragende Knochenäste in Seitendefekten fräse ich bewusst ab, um deren Platz dem regenerierenden Eigenknochen zu überlassen.

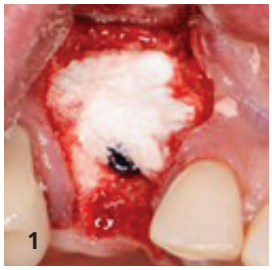

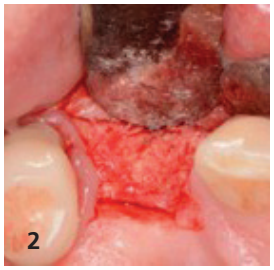

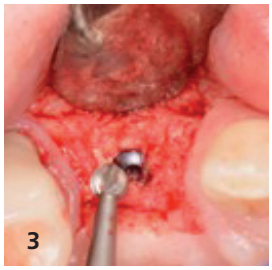

Abb. 1: *Auffüllen des Defektes mit EthOss Knochenersatzmaterial.* – ***Abb. 2:*** *Eigenknochenbildung nach zwölf Wochen über das Implantat hinaus.* – ***Abb. 3:*** *Freilegen des Implantats.*

Der Calciumsulfatanteil im mit Kochsalzlösung angemischten EthOss ermöglicht es mir, durch Wasserentzug (etwa durch das Anhalten eines Gazetuchs für 30 Sekunden) eine formstabile, angehärtete Oberfläche zu schaffen. Anders als früher verzichte ich bewusst auf Überdimensionen im Aufbau, da genau dieser Bereich später durch eigenen Knochen ausgefüllt wird. Dieser Ansatz erfordert Vertrauen in das Material – eine Investition, die sich stets auszahlt.

Lockere Nahtlegung für optimale Heilungsbedingungen

Mein Anspruch war es stets, möglichst gut anliegende Geweberänder zu erzielen. Zu häufig wurde dieser Anspruch jedoch durch übermäßigen Zug oder Druck erkauft, was die Heilung beeinträchtigen kann. Heute lege ich Gewebe bewusst locker an und setze Nähte ohne unnötigen Zug. Für optimale Sichtbarkeit und Handhabung verwende ich weiße PTFE-Fäden und schwarze Nadeln der Marke Coreflon (Abb. 5).

An manchen Übergangsbereichen verzichte ich ganz auf Nähte, um dort die natürliche Gewebevermehrung zu fördern. Ohne Membran heilt das Weichgewebe schnell ein, bildet eigenständig neue Verbindungen und Übergänge und trägt so effektiv zur Stabilisierung und zum Aufbau der Eigensubstanz bei.

Hygiene und Schutz des Defekts

Abhängig von der Patientensituation, so bei Rauchern, Diabetikern oder moderater Mundhygiene, setze ich zur hygienischen Abdeckung des Defekts kleine „Bloodstop"-Pflaster oder eine dünne Schicht der

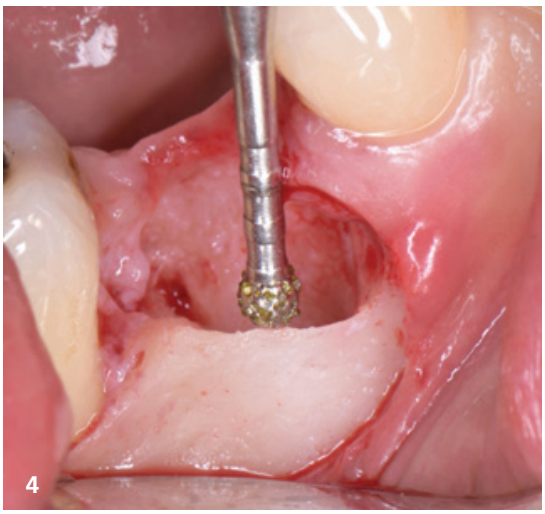

Abb. 4: *Weichgewebeentfernung mit dem Degranulationsbohrer um die direkte Durchblutung des Augmentats sicherzustellen.*

* Die Beiträge in dieser Rubrik stammen von den Anbietern und spiegeln nicht die Meinung der Redaktion wider

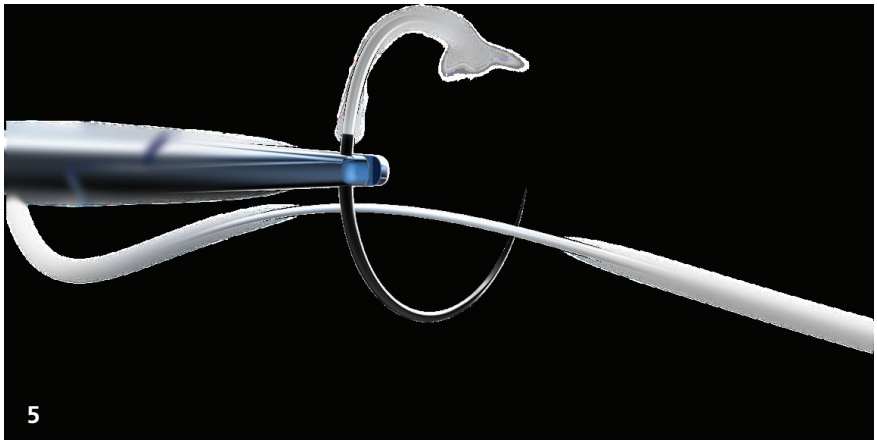

5

6

Abb. 5: *Die schwarze Nadel in Kombination mit dem weißen PTFE-Faden liefert mir eine gute Sichtbarkeit während der Arbeit.* – ***Abb. 6:*** *ParoMit Q10 Spray von Zantomed ohne Alkohol zur Optimierung der Immunreaktion.*

Wundschutzpaste „Reso-Pac" ein. Beide Materialien schützen den Bereich zuverlässig und lösen sich nach etwa zwei Tagen rückstandsfrei auf.

Bei kleinen Defekten verzichte ich gelegentlich ganz auf eine Naht und nutze ausschließlich diese Hilfsmittel, um eine komplikationsfreie Heilung zu unterstützen.

Heilung unterstützen – Energie auf Zellebene fördern

Wer sich mit den biochemischen Abläufen im Körper auseinandersetzt, stößt unweigerlich auf die zentrale Rolle der Mitochondrien, sowie auf Prozesse der Energiegewinnung und Immunabwehr. Q10 ist ein körpereigenes Enzym, das wir etwa bis Mitte 30, maximal Anfang 40, selbst in ausreichender Menge produzieren können. Es ist essenziell für den Sauerstoffzyklus und die Produktion, Speicherung sowie Rückgewinnung von ATP, der zentralen Energiewährung jeder Zelle.

Der Heilungsprozess stellt hohe Energieanforderungen an die Zellen. Steht diese Energie nicht in ausreichendem Maß zur Verfügung, besteht heute die Möglichkeit, Q10 sowohl lokal als auch systemisch zuzuführen. Nach jeder Nahtlegung appliziere ich etwa 20 Sprühstöße einer ParoMit Q10-Lösung direkt auf den Defekt, lasse sie circa 30 Sekunden einwirken und dann durch den Patienten schlucken. So erfolgt auch eine systemische Unterstützung. Die geöffnete Flasche erhält der Patient zur häuslichen Anwendung und soll morgens und abends nach der Mundhygiene jeweils zehn Sprühstöße auf den Defekt geben.

Bereits zum Zeitpunkt des Fädenziehens beobachte ich einen deutlichen Heilungssprung – selbst bei Risikopatienten wie Rauchern oder Diabetikern.

Ganzheitliche Betrachtung fördert nachhaltige Ergebnisse

Seitdem ich den Heilungsprozess ganzheitlicher betrachte und dem Körper mehr Verantwortung überlasse, seine Regeneration selbstständig zu steuern, verzeichne ich deutlich verbesserte Behandlungsergebnisse. Neu gebildeter Knochen resorbiert nicht mehr, frisches Weichgewebe bleibt vital und zeigt ein natürlich rosiges Erscheinungsbild.

Nach zahlreichen Operationen kann ich sagen, dass das Weichgewebe dem neu gebildeten Knochen fast automatisch folgt, als natürliche Folge der körpereigenen biologischen Prozesse. Weichgewebetransplantationen sind für mich seitdem nicht mehr notwendig.

Fazit

Wie so oft führen viele Wege und Protokolle zum Ziel. Für mich ist der hier beschriebene Ansatz logisch, biologisch und zielführend. Ich bevorzuge einen ganzheitlichen Weg, verzichte langfristig auf Fremdmaterialien und motiviere den Patienten aktiv zur Selbstheilung.

Kontakt

Arzt & Zahnarzt Marc Lohbeck
Tel.: +49 911 241256
info@zahnarztpraxisamlauferschlagturm.de
www.zahnarztpraxisamlauferschlagturm.de

* Die Beiträge in dieser Rubrik stammen von den Anbietern und spiegeln nicht die Meinung der Redaktion wider