Keramikimplantate bei komplexen prothetischen Restaurationen

Im Folgenden soll der Einsatz keramischer Implantate in Zusammenhang mit einer umfangreichen prothetischen Gesamtversorgung gezeigt werden. Die 49-jährige Patientin erschien mit dem Wunsch einer umfangreichen Neuversorgung des bereits prothetisch versorgten Gebisses. Da anamnestisch eine Titan-Unverträglichkeit vorliegt, kam ausschließlich der Einsatz keramischer Materialien infrage, sowohl für die Implantate als auch für die prothetische Versorgung.

Dr. Volker Opitz

Im Vorfeld wurden bereits im I. und III. Quadranten durch einen anderen Zahnarzt jeweils zwei Keramikimplantate eingesetzt. Der I. Quadrant wurde mit einer vollkeramischen Brücke und der III. Quadrant mit zwei verblockten Einzelkronen versorgt. Dabei zeigen sich die Implantate im I. Quadranten als regelgerecht osseointegriert, ohne nennenswerten Knochenverlust. Anders im III. Quadranten: An diesen Implantaten fand laut Patientenaussage zur Implantation ein umfangreicher Knochenaufbau mit partikulärem Material statt. Da dieser offensichtlich nicht zum gewünschten Ergebnis geführt hat, lagen oral mehrere Implantatwindungen frei und vestibulär zeigte sich ein Taschengeschehen von 6 bis 7 mm Sondierungstiefe. Die darauf inserierten Kronen zeigten demzufolge interdental Prädilektionsstellen für Speisereste und damit verbunden häufig Entzündungen. Auch die freiliegenden Implantatwindungen lassen sich patientenseitig nur ungenügend pflegen. Trotz starken Anratens, diese Implantate zu entfernen und durch neue zu ersetzen, war es ausdrücklicher Patientenwille diese zu erhalten, genauso wie die prothetischen Konstruktionen darauf.
Alle anderen prothetischen Restaurationen sollten erneuert werden, auch aus optischen Gründen, da in der Oberkieferfront der Patientin die dunklen Ränder der metallkeramischen Konstruktionen störten.

Planung und Vorbereitung

Die Planung der Versorgung erfolgte sowohl im DVT als auch mit digitalen Wax-ups durch die Zahntechnik. Neben der Erneuerung aller Oberkieferkronen sollte in der Schaltlücke Regio 24 ein zweiteiliges Keramikimplantat inseriert werden. Zahn 21 zeigte einen insuffizienten Stift-Stumpf-Aufbau, welcher zusätzlich eine neue vollkerami-







Abb. 1: Sondierungstiefe 36 vestibulär. – **Abb. 2:** Ausgangssituation 35 und 36 oral. – **Abb. 3:** Ausgangssituation 35 und 36 vestibulär.

PART III FACTS of CERAMIC Implants 25.-27.Sept. 2025 Zurich-Switzerland

ESCI European Society for Ceramic Implantology

Welcome to the

3rd European Congress Ceramic Implant Dentistry

25.–27. September 2025 – Zurich / Switzerland

Ceramic Implant Dentistry at it's best

Herausragende wissenschaftliche Vorträge und praktische Workshops in einem atemberaubenden Ambiente.









- Prof. Tomas Albrektsson
- Prof. Bilal Al Nawas
- Prof. Michael Payer
- Prof. Jérôme Chevalier
- Prof. Ralf Kohal
- PD Dr. Stefan Röhling
- Prof. Ralf Smeets
- Prof. Eik Schiegnitz
- Prof. Ronald Jung, WS
- Drs. Elisa & Joseph Choukro
- Dr. Joan Pi Afruns, DMD
- Prof. Michael Gahlert
- Dr. Marc Balmer
- Prof. Reinhard Gruber
- PD Dr. Paul Weigl
- PD Dr. Nadja Rohr
- PD Dr. Frank Spitznagel
- Dr. Sebastjan Perko
- Dr. Volker von Behr
- Prof. Andraž Kocjan
- Dr. Frank Maier, MSc
- Prof. André Chen
- Dr. Alan Porporati
- Prof. Michael Stiller
- Prof. Sebastian Kühl
- Dr. João Borges, MSc
- Dr. Jens Tartsch

Special Highlights
Pre Congress Workshop in Kooperation mit dem Zentrum für Zahnmedizin Universität Zürich ZZM; Straumann Pure, Zeramex XT und Camlog Ceralog Progressive Line Systemeinführung und Überblick; drei Live-Operationen und drei praktische Hands-on Workshops

ESCI European Society for Ceramic Implantology

European Society for Ceramic Implantology – ESCI
Kreuzstraße 2
CH 8802 Kilchberg
Switzerland
+41 (0)44 715 48 77
info@esci-online.com
www.esci-online.com

straumann camlog Nobel Biocare Z-SYSTEMS swiss ceramic implants CeramTec
myplant bredent Purgo mectron SAREMCO Meisinger

Mehr erfahren und anmelden!

Abb. 4: Vollkeramikkronen-Front.
Abb. 5: OK-Aufbiss.
Abb. 6: UK-Ausgangsbefund.
Abb. 7: DVT mit Implantatplanung.





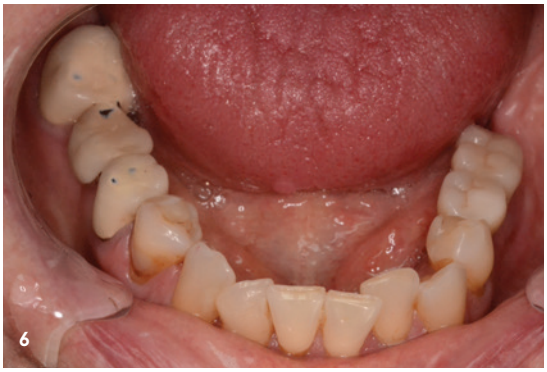

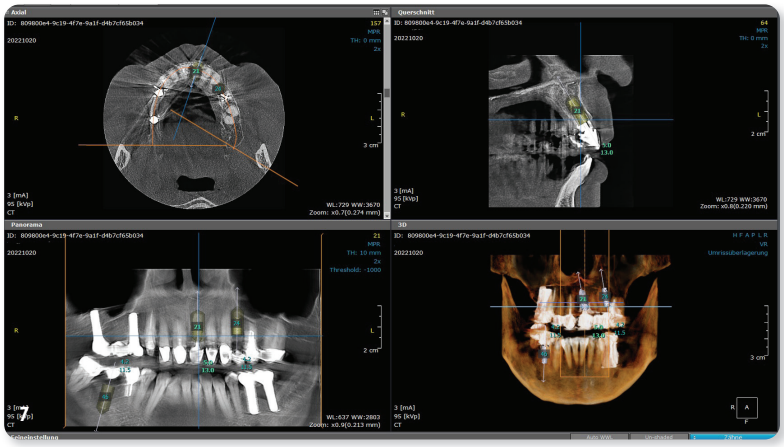

sche Versorgung möglicherweise farbverändern könnte. Aus diesem Grund wurden die Extraktion von 21 sowie die Sofortimplantation eines weiteren zweiteiligen Keramikimplantates geplant. Im Unterkiefer sollte der III. Quadrant unberührt bleiben aufgrund der insuffizienten Altimplantate Regio 35 und 36. Lediglich die Zähne 33 und 34 sollten Kronen erhalten, um eine geringfügige Kreuzbissstellung auszugleichen. Im IV. Quadranten erfolgte die Planung, dass die Brücke von 44–47 durch Einzelkronen ersetzt werden sollte, wobei in Regio 46 ein weiteres keramisches Implantat inseriert werden sollte.

Präoperativ wurde zunächst nach Aufnahme eines Parodontalstatus eine supraginigivale und subgingivale Reinigung aller Zähne und Restaurationen durchgeführt, in Absprache mit der Patientin mit besonderem Augenmerk auf die Reinigung der Taschen in Regio 35, 36 an den insuffizienten Altimplantaten.

Anschließend fand die Entfernung der Altrestaurationen statt. Zuvor wurden die Kiefergelenke mittels elektronischen Gesichtsbogens ausgemessen, um die neue Bisssituation den artikulären Verhältnissen anzupassen. In der Einheilphase der Implantate erfolgte die Versorgung mittels Langzeitprovisorien in Ober- und Unterkiefer, um sich an diese veränderte Bisslage gewöhnen zu können.

Operatives Vorgehen

Der eigentliche Eingriff fand auf Patientenwunsch in ITN statt. Die antibiotische Abschirmung erfolgte mittels Cefalospurin und Metronidazol. Zunächst wurde Zahn 21 mittels Piezosurgery atraumatisch entfernt und die Alveole mittels Ozon desinfiziert. Die Sofortimplantation erfolgte palatinal orientiert. Da ein Implantat der Größe 5,5 mm Durchmesser und 10 mm Länge inseriert werden konnte, war eine Augmentation der Alveole nur marginal notwendig. Zur besseren weichgewebigen Heilung erfolgte die Applikation einer PRGF-Membran. Das Implantat wurde in diesem Falle equikrestal positioniert. In Regio 24 wurde mittels DVT eine ungewöhnlich geringe Knochendichte diagnostiziert, weshalb die Aufbereitung des Implantatbohrstollens mittels Implantatbettaufbereitungsbohrer im Rückwärtslauf stattfand, um den Knochen zu verdichten. Nur dadurch konnte ein Eindrehmoment des Implantats von rund 25 Ncm erzielt werden (Anmerkung: die hier verwendeten Keramikimplantate sollten allgemein 0,6 bis 1,6 mm suprakrestal mit mindestens 25 bis maximal 45 Ncm inseriert werden). In Regio 46 erfolgte die Implantation ohne besondere Vorkommnisse regelgerecht. Die Einheilzeit der Implantate betrug in diesem Fall fünf Monate, da die Patientin mit der provisorischen Versorgung

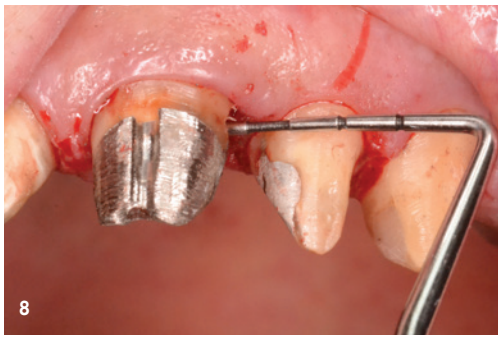



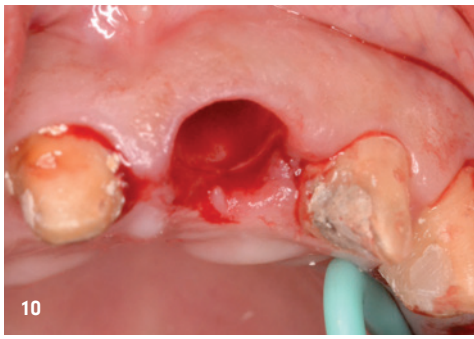

Abb. 8: Defekte an SSA 21. – **Abb. 9:** Entfernung der Altkonstruktion im OK. – **Abb. 10:** Extraktion 21. – **Abb. 11:** Sofortimplantat 21. – **Abb. 12:** Implantat 24. – **Abb. 13:** Implantat 46.

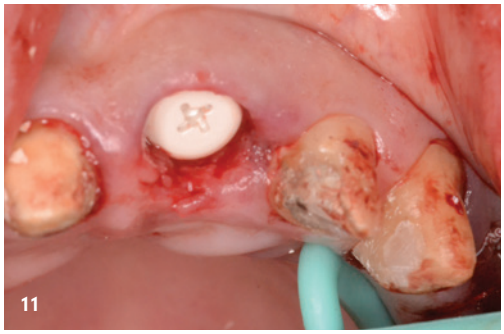





„In komplexen implantatprothetischen Versorgungen ist der Einsatz keramischer Implantate größtenteils äquivalent zu Implantaten aus Titan zu sehen. Jedoch ist auf einige Besonderheiten zu achten."







Abb. 14: Langzeitprovisorium im OK. – **Abb. 15:** Langzeitprovisorium im UK. – **Abb. 16:** Freilegung 21 und 24. – **Abb. 17:** Abutments 21 und 24. – **Abb. 18+19:** Inserierung prothetische Versorgung im OK und UK.







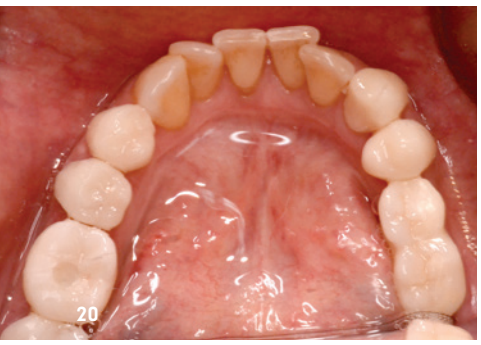
20


21


22

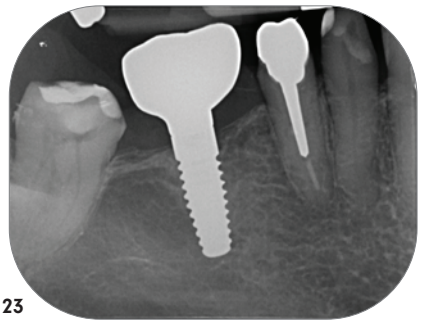
23

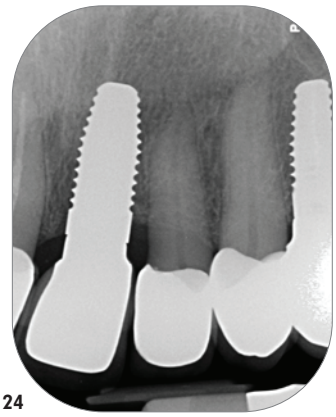
24


25

Abb. 20: UK-Aufbiss final.
Abb. 21: OK-Aufbiss final.
Abb. 22: Lachlinie.

Abb. 23: Röntgenaufnahme 46.
Abb. 24: Röntgenaufnahme 21.
Abb. 25: Röntgenaufnahme 24.

sehr gut zurechtkam. Anschließend erfolgte die Freilegung der Implantate 24 und 46. In Regio 21 heilte das Implantat teils offen ein. Alle Implantate zeigten sich nach fünf Monaten integriert mit ISQ-Werten von über 70.

Prothetische Versorgung

Im Seitzahnbereich wurden bewusst monolithische Zirkonkronen bzw. -brücken eingesetzt, während im Frontzahnbereich individuell verblendet wurde. In Regio 46 konnte eine okklusal verschraubte Zirkonkrone gefertigt werden, während in Regio 24 und 21 individuelle Abutments zum Einsatz kamen. Auf den einteiligen Altimplantaten im I. Quadranten wurde eine Brücke zementiert. Die Patientin zeigte sich nach kurzer Eingewöhnungsphase an die neue Bisslage mit dem funktionellen und ästhetischen Ergebnis der Behandlung sehr zufrieden. Noch einmal wurde ihr in diesem Zusammenhang auch die Erneuerung der parodontalhygienisch ungünstigen Situation im III. Quadranten angeraten.

Fazit

In komplexen implantatprothetischen Versorgungen ist der Einsatz keramischer Implantate größtenteils äquivalent zu Implantaten aus Titan zu sehen. Jedoch ist in solchen Fällen auf einige Besonderheiten zu achten. Bei längerer Zahnlosigkeit ergibt sich oftmals die Notwendigkeit umfangreicher Augmentationen. Nach Auffassung des Autors sind dabei vor allem Methoden wie der interne oder externe Sinuslift Erfolg versprechend. Jedoch sollte beim externen Sinuslift im Vergleich zu selbstschneidenden Titanimplantaten mehr Eigenknochen zur Verfügung stehen, wenn die Implantation simultan zur Augmentation stattfinden soll. Die meisten keramischen Implantate eignen sich auch zur Sofortimplantation, wobei man unbedingt die Angaben des jeweiligen Herstellers beachten sollte. Auch laterale Augmentationen unterschiedlichen Ausmaßes sowie horizontale und vertikale umfangreiche Augmentationen stellen keine Kontraindikation für Keramikimplantate dar. Jedoch ist zu beachten, dass es sich bei den meisten Keramikimplantaten nicht um selbstschneidende Implantate handelt, sodass hohe Primärstabilitäten im Augmentat schwerer zu erreichen sind. Eventuell ist es ratsam, in diesem Zusammenhang die Einheilzeit zu verlängern. Ein interessanter Aspekt der Keramikimplantate mit z. T. polierter Schulter ist, dass aufgrund der bis zu 1,6 mm supragingivalen Insertion auch ein vertikaler Knochenaufbau verringert, wenn nicht sogar vermieden werden kann.

Abbildungen: © Dr. Volker Opitz



kontakt.
Dr. Volker Opitz
Robert-Koch-Straße 12
01640 Coswig
www.opitz-zahnarzt.de

Infos zum Autor

Wir sind Implantologie°

In einer Welt voller Veränderung braucht es Orientierung, Stabilität und einen Partner, auf den man sich verlassen kann. Einen, der Sicherheit gibt und mit Kompetenz und Erfahrung die richtigen Impulse setzt. Der vorausdenkt, innovativ ist und seinen eigenen Weg geht.

Camlog steht für Kontinuität. Wir bleiben dem treu, was unsere Kunden an uns schätzen: unsere Kernkompetenz Implantologie, Qualität und Präzision, Begeisterung, Verbindlichkeit, Nachhaltigkeit und den Dialog auf Augenhöhe.

Schließen auch Sie sich dem Camlog Team an. Wir freuen uns auf Sie.

www.camlog.de



a perfect fit

camlog